This is a digital copy of a book that was preserved for generations on library shelves before it was carefully scanned by Google as part of a project to make the world's books discoverable online.

It has survived long enough for the copyright to expire and the book to enter the public domain. A public domain book is one that was never subject to copyright or whose legal copyright term has expired. Whether a book is in the public domain may vary country to country. Public domain books are our gateways to the past, representing a wealth of history, culture and knowledge that's often difficult to discover.

Marks, notations and other marginalia present in the original volume will appear in this file - a reminder of this book's long journey from the publisher to a library and finally to you.

Usage guidelines

Google is proud to partner with libraries to digitize public domain materials and make them widely accessible. Public domain books belong to the public and we are merely their custodians. Nevertheless, this work is expensive, so in order to keep providing this resource, we have taken steps to prevent abuse by commercial parties, including placing technical restrictions on automated querying.

We also ask that you:

+ *Make non-commercial use of the files* We designed Google Book Search for use by individuals, and we request that you use these files for personal, non-commercial purposes.

+ *Refrain from automated querying* Do not send automated queries of any sort to Google's system: If you are conducting research on machine translation, optical character recognition or other areas where access to a large amount of text is helpful, please contact us. We encourage the use of public domain materials for these purposes and may be able to help.

+ *Maintain attribution* The Google "watermark" you see on each file is essential for informing people about this project and helping them find additional materials through Google Book Search. Please do not remove it.

+ *Keep it legal* Whatever your use, remember that you are responsible for ensuring that what you are doing is legal. Do not assume that just because we believe a book is in the public domain for users in the United States, that the work is also in the public domain for users in other countries. Whether a book is still in copyright varies from country to country, and we can't offer guidance on whether any specific use of any specific book is allowed. Please do not assume that a book's appearance in Google Book Search means it can be used in any manner anywhere in the world. Copyright infringement liability can be quite severe.

About Google Book Search

Google's mission is to organize the world's information and to make it universally accessible and useful. Google Book Search helps readers discover the world's books while helping authors and publishers reach new audiences. You can search through the full text of this book on the web at `http://books.google.com/`

Über dieses Buch

Dies ist ein digitales Exemplar eines Buches, das seit Generationen in den Regalen der Bibliotheken aufbewahrt wurde, bevor es von Google im Rahmen eines Projekts, mit dem die Bücher dieser Welt online verfügbar gemacht werden sollen, sorgfältig gescannt wurde.

Das Buch hat das Urheberrecht überdauert und kann nun öffentlich zugänglich gemacht werden. Ein öffentlich zugängliches Buch ist ein Buch, das niemals Urheberrechten unterlag oder bei dem die Schutzfrist des Urheberrechts abgelaufen ist. Ob ein Buch öffentlich zugänglich ist, kann von Land zu Land unterschiedlich sein. Öffentlich zugängliche Bücher sind unser Tor zur Vergangenheit und stellen ein geschichtliches, kulturelles und wissenschaftliches Vermögen dar, das häufig nur schwierig zu entdecken ist.

Gebrauchsspuren, Anmerkungen und andere Randbemerkungen, die im Originalband enthalten sind, finden sich auch in dieser Datei – eine Erinnerung an die lange Reise, die das Buch vom Verleger zu einer Bibliothek und weiter zu Ihnen hinter sich gebracht hat.

Nutzungsrichtlinien

Google ist stolz, mit Bibliotheken in partnerschaftlicher Zusammenarbeit öffentlich zugängliches Material zu digitalisieren und einer breiten Masse zugänglich zu machen. Öffentlich zugängliche Bücher gehören der Öffentlichkeit, und wir sind nur ihre Hüter. Nichtsdestotrotz ist diese Arbeit kostspielig. Um diese Ressource weiterhin zur Verfügung stellen zu können, haben wir Schritte unternommen, um den Missbrauch durch kommerzielle Parteien zu verhindern. Dazu gehören technische Einschränkungen für automatisierte Abfragen.

Wir bitten Sie um Einhaltung folgender Richtlinien:

+ *Nutzung der Dateien zu nichtkommerziellen Zwecken* Wir haben Google Buchsuche für Endanwender konzipiert und möchten, dass Sie diese Dateien nur für persönliche, nichtkommerzielle Zwecke verwenden.

+ *Keine automatisierten Abfragen* Senden Sie keine automatisierten Abfragen irgendwelcher Art an das Google-System. Wenn Sie Recherchen über maschinelle Übersetzung, optische Zeichenerkennung oder andere Bereiche durchführen, in denen der Zugang zu Text in großen Mengen nützlich ist, wenden Sie sich bitte an uns. Wir fördern die Nutzung des öffentlich zugänglichen Materials für diese Zwecke und können Ihnen unter Umständen helfen.

+ *Beibehaltung von Google-Markenelementen* Das "Wasserzeichen" von Google, das Sie in jeder Datei finden, ist wichtig zur Information über dieses Projekt und hilft den Anwendern weiteres Material über Google Buchsuche zu finden. Bitte entfernen Sie das Wasserzeichen nicht.

+ *Bewegen Sie sich innerhalb der Legalität* Unabhängig von Ihrem Verwendungszweck müssen Sie sich Ihrer Verantwortung bewusst sein, sicherzustellen, dass Ihre Nutzung legal ist. Gehen Sie nicht davon aus, dass ein Buch, das nach unserem Dafürhalten für Nutzer in den USA öffentlich zugänglich ist, auch für Nutzer in anderen Ländern öffentlich zugänglich ist. Ob ein Buch noch dem Urheberrecht unterliegt, ist von Land zu Land verschieden. Wir können keine Beratung leisten, ob eine bestimmte Nutzung eines bestimmten Buches gesetzlich zulässig ist. Gehen Sie nicht davon aus, dass das Erscheinen eines Buchs in Google Buchsuche bedeutet, dass es in jeder Form und überall auf der Welt verwendet werden kann. Eine Urheberrechtsverletzung kann schwerwiegende Folgen haben.

Über Google Buchsuche

Das Ziel von Google besteht darin, die weltweiten Informationen zu organisieren und allgemein nutzbar und zugänglich zu machen. Google Buchsuche hilft Lesern dabei, die Bücher dieser Welt zu entdecken, und unterstützt Autoren und Verleger dabei, neue Zielgruppen zu erreichen. Den gesamten Buchtext können Sie im Internet unter `http://books.google.com` durchsuchen.


BIBLIOTHECA · BOSTONIENSIS · MEDICINAE
FVNDATA
EX DONO

DEUTSCHE ZEITSCHRIFT

FÜR

NERVENHEILKUNDE.

HERAUSGEGEBEN

VON

Prof. Wilh. Erb
Direktor der med. Klinik in Heidelberg.

Prof. L. Lichtheim
Direktor der med. Klinik in Königsberg.

Prof. Fr. Schultze
Direktor der med. Klinik in Bonn.

Prof. A. v. Strümpell
Direktor der med. Klinik in Breslau.

REDIGIERT VON

A. STRÜMPELL.

DREISSIGSTER BAND.

Mit 57 Abbildungen im Text und 7 Tafeln.

LEIPZIG,
VERLAG VON F. C. W. VOGEL.
1906.



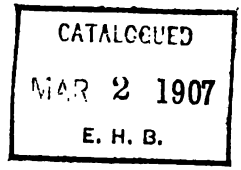

Druck von August Pries in Leipzig.

Inhalt des dreissigsten Bandes.

Erstes und zweites (Doppel)-Heft.

(Ausgegeben am 20. Dezember 1905.)

Seite

I. Aus der I. med. Klinik in Budapest (Direktor Prof. Dr. Fr. v. Koranyi).
Bálint und Benedict, Über Erkrankungen des Conus terminalis und der Cauda equina. (Mit 6 Abbildungen u. I Tafel) . . . 1
II. Aus der Klinik für Nerven- und Geisteskranke in Kolozsvár (Klausenburg).
Falinyi, Über die syphilitische Erkrankung der Basilararterien des Gehirns. (Mit Tafel II—IV) 44
III. Aus dem pathologisch-anatomischen Institut in Zürich.
Hunziker, Beitrag zur Lehre von den intraventrikulären Gehirntumoren. (Mit 5 Abbildungen) 77
IV. Aus der Heidelberger Nervenklinik (Geh.-Rat Prof. Dr. Erb).
Hüttenbach, Ein Beitrag zur Frage der Kombination organischer Nervenerkrankungen mit Hysterie 103
V. Aus der med. Poliklinik der Universität Marburg (Prof. Dr. L. Brauer).
Schlippe, Hochgradige Kontrakturen und Skelettatrophie bei Dystrophia musculorum progressiva. (Mit Tafel V) 128
VI. Besprechungen:
1. Dubois, Die Psychoneurosen und ihre psychische Behandlung. (Ed. Müller.) 144
2. Cohn, Die palpablen Gebilde des normalen menschlichen Körpers und deren methodische Palpation. (Ed. Müller.) . . . 145
3. Homén, Arbeiten aus dem pathologischen Institut der Universität Helsingfors. Band I. (Strümpell.) 146
Literatur-Verzeichnis 147

Drittes und viertes (Doppel-)Heft.

(Ausgegeben am 22. März 1906.)

Seite

VII. Aus der medizin. Klinik zu Breslau (Geh. Med.-Rat Prof. Dr. v. Strümpell).
Sandberg, Über die Sensibilitätsstörungen bei cerebralen Hemiplegien 149
VIII. Aus der Nervenklinik des Marienhospitals für Arme zu St. Petersburg.
v. Voss, Zur Lehre vom hysterischen Fieber 166
IX. Lapinsky, Einige wenig beschriebene Formen der Tabes dorsalis 178
X. Erb, Ein weiterer Fall von angiosklerotischer Bewegungsstörung des Arms 201
XI. Hofmeister u. Meyer, Operierter Tumor des Ganglion Gasseri. (Mit 2 Abbildungen im Text und Tafel VI, VII) 216
XII. Aus der Nervenklinik der königl. ungar. Universität in Budapest (Direktor: Prof. Dr. C. Jendrássik).
Herzog, Über die Sehbahn, das Ganglion opticum basale und die Fasersysteme am Boden des dritten Hirnventrikels in einem Falle von Bulbusatrophie beider Augen. (Mit 3 Abbildungen) . 223
XIII. Lapinsky, Über die Herabsetzung der reflektorischen Vorgänge im gelähmten Körperteil bei Kompression der oberen Teile des Rückenmarks 239
XIV. Kleinere Mitteilung:
Strümpell, Über das sogenannte hysterische Fieber 281
XV. Besprechungen:
1. Vogt, Über die Anatomie, das Wesen und die Entstehung mikrocephaler Missbildungen nebst Beiträgen über die Entwicklungsstörungen der Architektonik des Zentralnervensystems. 1. Heft. (Ed. Müller.) 286
2. Mills, Frazier, Weisenburg, Lodholz, Tumors of the Cerebellum. (Ed. Müller.) 287
3. Frese, Die Prinzessin Luise von Sachsen-Koburg-Gotha geb. Prinzessin von Belgien. Eine forensisch-psychiatrische Studie. (Ed. Müller.) 290
4. Knapp, Die Geschwülste des rechten und linken Schläfenlappen. Eine klinische Studie. (Ed. Müller.) 290

Fünftes und sechstes (Doppel-)Heft.

(Ausgegeben am 21. Juni 1906.)

XVI. Mitteilung aus der königl. ung. Universitäts-Nervenklinik zu Budapest (Direktor: Prof. E. Jendrássik).
Kollarits, Beiträge zur Kenntnis der vererbten Nervenkrankheiten. (Mit 33 Abbildungen) 293

Seite

XVII. Aus der medizinischen Klinik Heidelberg (Direktor: Geh.-Rat Erb).
Fischler, Ein Beitrag zur Kenntnis der traumatischen Conusläsionen 364
XVIII. Minor, Zur Pathologie des Epiconus medullaris. (Mit 2 Abbildungen) 389
XIX. Müller, Über die Exstirpation der unteren Hälfte des Rückenmarks und deren Folgeerscheinungen. (Mit 4 Abbildungen) . . 413
XX. Aus der medizinischen Universitätsklinik in Jena (Direktor: Geh. Med.-Rat Prof. Stintzing).
Grober, Zur Kasuistik der neuritischen Plexuslähmung (Plexus brachialis). (Mit 2 Abbildungen) 424
XXI. Aus dem Laboratorium der Irrenanstalt in Rom.
Mingazzini u. Ascenzi, Klinischer Beitrag zum Studium der Hemiatrophie der Zunge supranuklearen Ursprungs 437
XXII. Aus der Nervenabteilung von Dr. Bregman am Krankenhaus Czyste-Warschau.
Bregman, Über eine diffuse Encephalitis der Brücke mit Ausgang in Heilung 450
XXIII. Friedmann, Über die nicht epileptischen Absencen oder kurzen narkoleptischen Anfälle 462
XXIV. Besprechungen:
1. Heine, Anleitung zur Augenuntersuchung bei Allgemeinerkrankungen. Mit 19 Abbildungen. Jena, G. Fischer. 1906. 142 Stn. (Strümpell.) 493
2. Nagel, Handbuch der Physiologie des Menschen in vier Bänden herausgegeben. Braunschweig, Fr. Vieweg und Sohn. 1904. Strümpell.) 493
Literatur-Übersicht 494

BOSTON MEDICAL
MAR 2 1907
LIBRARY.
9178

Aus der I. mediz. Klinik in Budapest (Direktor: Prof. Fr. von Korányi.)

Über Erkrankungen des Conus terminalis und der Cauda equina.

Von

Dr. R. Bálint und **Dr. H. Benedict,**

Assistenten der Klinik.

(Mit 6 Abbildungen und Tafel I.)

Obwohl sich die Kasuistik der Conus- und Caudaerkrankungen in den letzten Jahren beträchtlich vermehrt hat, sind die durch Sektion und histologischen Befund bestätigten Fälle noch immer selten genug, um die Mitteilung nachstehenden Falles zu rechtfertigen. Im Anschluss an denselben werden wir noch 5 andere Fälle besprechen, deren jeder sowohl kasuistisch als auch in Anbetracht der von L. R. Müller aufgerollten Frage der spinalen Urogenitalzentren von Interesse sein dürfte.

Fall 1. Therese A., 33 Jahre alt, Köchin. Sie stürzte im 14. Jahre während des Fensterputzens vom ersten Stock auf das Pflaster, wo sie in sitzender Stellung auffiel. Sie blieb bei Bewusstsein. Ausser einer Verletzung am linken Handwurzelgelenk — von ihr Verrenkung genannt — fühlte sie sehr starke Schmerzen in der Kreuzgegend. Während eines ganzen Jahres war sie bettlägerig, sie konnte sich weder aufsetzen, noch sich ohne Hilfe im Bette umdrehen. Die Füsse waren ganz unbeweglich. Anfangs konnte sie nicht von selbst Harn lassen, so dass katheterisiert werden musste. Stuhl erfolgte bloss auf Eingiessung. Sie ist nicht imstande zu sagen, wie lange die vollständige Retention gedauert hat, doch gibt sie ungefähr 4—6 Wochen an. Hingegen erinnert sie sich mit Sicherheit, weder Urin noch Kot unter sich gelassen zu haben. Später wich die Harn- und Stuhlretention jenem erträglichen Zustande, welcher bis zum heutigen Tage andauerte. Auch ihre Gehfähigkeit kehrte gegen Ende des ersten Jahres langsam zurück und zwar zuerst am rechten, später am linken Bein; an letzterem nicht vollständig, so dass es noch heute das schwächere ist.

Sie bekam ihre Periode im 15. Lebensjahre, also ein Jahr nach dem Unfall; seitdem stellte sie sich immer zur rechten Zeit und in reichlicher Menge ein und verlief stets ohne Schmerzen oder unangenehme Sensationen. Trotzdem sie nie das Erwachen ihrer sexuellen Instinkte fühlte und sie das andere Geschlecht stets kalt liess, liess sie doch mit 19 Jahren an sich den Beischlaf ausüben. Die Defloration war ganz schmerzlos. Den Akt

selber verbrachte sie öfter ohne das geringste Lustgefühl, ja selbst ohne Erregung. Sie wurde schwanger und brachte zum regelmässigen Termin ein Mädchen zur Welt. Während der Schwangerschaft hatte sie sich sehr wohl gefühlt; die Fruchtbewegungen nahm sie zur rechten Zeit war, doch hatte sie während der Geburt selbst bloss das eine Gefühl, dass „etwas aus ihrem Bauche herausgehe", Schmerzen fühlte sie aber nicht im geringsten. Ihr Kind, welches sie trotz reichlicher Milchproduktion künstlich aufpäppeln liess, starb in einem halben Jahre. Seitdem ist die Kranke sexuell vollständig inaktiv.

Vor 4 Jahren trat Blutspucken auf, seitdem hüstelt sie und leidet an Nachtschweissen. Seit 2 Jahren bemerkt sie das Abgehen von Bandwurmgliedern, was sie eigentlich zum Aufsuchen der Klinik bestimmte. Nach Abtreibung des Bandwurms verlässt sie die Klinik, welche sie am 12. Juli 1902 zum zweiten Male aufsucht, diesmal mit ausgesprochener Phthise, der sie am 2. Januar 1903 erliegt.

Status praesens im Juli 1902. Die Kranke ist mittelgross, stark abgemagert und anämisch. Die lumbale Wirbelsäule ist von beschränkter Beweglichkeit und statt der regelmässigen Lumballordose setzt sich die dorsale Kyphose fast gradlinig zum Sacrum fort. Ein Gibbus oder empfindliche Dornfortsätze sind nicht nachweisbar. Ausgesprochen phthisischer Brustkorb. Beiderseitige starke Oberlappeninfiltration. Links Anzeichen beginnender Kavernenbildung. Im Sputum Tuberkelbazillen, später elastische Elemente. Temperatur nachmittags 38—38,8°. Appetit schlecht; lästige Nachtschweisse.

Nervensystem: Die motorischen Funktionen zeigen bloss an der linken Unterextremität Ausfallserscheinungen. Die linke Glutäalgegend ist etwas abgeflacht, im Glutaeus max. manchmal fibrilläre Zuckungen; die Beugemuskulatur des linken Schenkels ist etwas atrophisch, ebenso die peroneale und surale Muskulatur des Unterschenkels. Die Streckmuskulatur zeigt keinerlei Abweichung. Der Fuss selbst befindet sich in schwacher Dorsalflexion mit leicht gesenktem Aussenrande. Die Spatia interossea des Fussrückens sind stark ausgeprägt, besonders der erste. Das Volumen des Muskelbauches des Ext. digit. brev. ist verringert. Die Sehnen der Zehenstrecker und des Tibialis ant. stehen stärker gespannt unter der Haut hervor. Die grosse Zehe in beiden Phalangen dorsalflektiert, die übrigen Zehen in Krallenstellung (Grundphalangen in Dorsal-, zweite und dritte Phalangen in Plantarflexion).

Maße:

	Glutäalgegend.	
Rechts: 44 cm.		Links: 42 1/2 cm.
	Mitte des Oberschenkels.	
Rechts: 40 cm.		Links: 39 cm.
	Unterschenkel.	
Rechts: 35 cm.		Links: 33 cm.

Flexion und Adduktion im Hüftgelenk normal. Extension und Abduktion ist schon mit geringem Kraftaufwand zu hemmen. Streckung des Unterschenkels ziemlich kräftig. Wenn sich die Kranke auf den Bauch legt, vermag sie den Unterschenkel bloss stossweise einzubiegen. Die

Flexoren und die Unterschenkelbeuger vermögen bloss einen sehr geringen Widerstand zu bewältigen. Plantarflexion und Pronation des Fusses ist erschwert, Dorsalflexion und Supination gut ausführbar. Die Bewegungen der Zehen sind schwach, besonders diejenigen der grossen Zehe. Der Gang ist ein wenig watschelnd, vielleicht infolge mangelhafter Fixation der linken Beckenhälfte; der linke Fuss wird ein wenig nachgeschleppt und zuerst mit dem äusserem Fussrande aufgesetzt.

Elektrische Untersuchung: Im Musc. glutaeus max., im Biceps femoris, Semitend., Semimembr., Musc. peroneus links und in der oberflächlichen Suralmuskulatur ist die faradische Erregbarkeit quantitativ herabgesetzt. Die Muskulatur des Thenar und Hypothenar reagiert über-

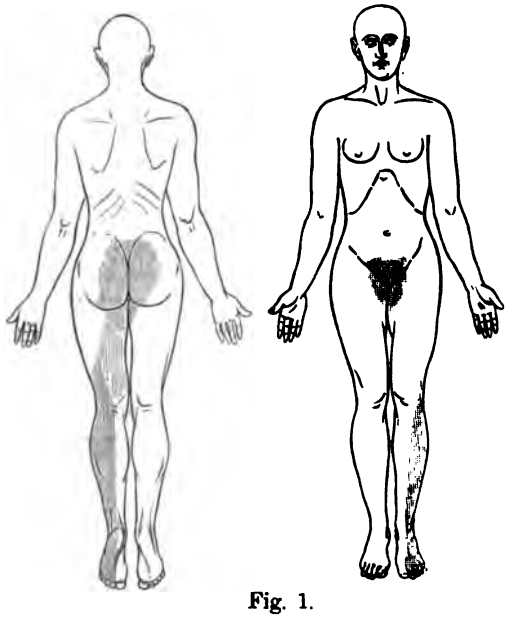

Fig. 1.

haupt nicht. Gesteigerte galvanische Erregbarkeit lässt sich am Glutaeus max nachweisen. KSZ = ASZ. Der N. ischiadicus der linken Seite zeigt an den gewöhnlichen Reizpunkten verringerte faradische Erregbarkeit (rechts 10 cm, links 7 cm Rollenabstand).

Sensibilität: Die eng schraffierten Gebiete beistehender Zeichnung entsprechen einer vollständigen Anästhesie, Analgesie und Thermanästhesie. Das Hautgebiet an der Aussenseite des linken Unterschenkels nimmt starken Druck oder starkes Kneifen dunkel wahr. An der Hinterseite des Oberschenkels perzipiert die Kranke bloss feine Berührungen nicht. Auch besteht dort bloss schwache Hypalgesie. An der oberen Grenze des reithosenförmigen anästhetischen Gebietes befindet sich eine schmale hyperalgetische Zone, doch zeigt sich auch dort bei längerer Untersuchung Berührungsanästhesie, welche sich aber nach Art rein funktioneller Sensibili-

tätsstörungen rasch aufwärts verbreitet und sich dann manchmal bis zur oberen Extremität erstreckt. Lässt man die Kranke dann ruhen oder behandelt man die linke Seite des Rumpfes mit dem faradischen Pinsel, so stellen sich die ursprünglichen Sensibilitätsverhältnisse prompt wieder her. Die äusseren Genitalien sind vollständig anästhetisch.

Reflexe: Die tiefen Reflexe der oberen beiderseitigen Extremitäten sind schwach, ebenso die der rechten Unterextremität. Links ist der Patellarreflex ziemlich gesteigert, der Achillessehnenreflex fehlt. Die Bauchreflexe sind beiderseitig schwach, der Analreflex und der linksseitige Plantarreflex fehlen.

Miktionsstörungen: Die Kranke ist nicht imstande, auf Aufforderung den Harn zu lassen, hingegen fühlt sie alle 2—3 Stunden ein ungewisses Spannen im unteren Teile des Bauches als Zeichen, dass die Miktion in 2—3 Minuten eintreten werde. Es bleibt ihr noch Zeit genug, den Abtritt aufzusuchen oder das Nachtgeschirr hervorzuholen. Die Entleerung des Urins geschieht in ziemlich kräftigem Strahle und unter Zuhilfenahme der Bauchpresse. Sie ist nicht imstande, den Harnstrahl zu unterbrechen, höchstens ihn durch Abspannung der Bauchpresse abzuschwächen. Die auf einmal entleerte Harnmenge schwankt zwischen 90 und 250 ccm. Der Harn enthält Eiter in geringen Mengen. Während der Defäkation geht stets Urin ab. Auch nachts fühlt sie 3—4 mal den ungewissen Harndrang. Dieser Mechanismus funktioniert schon seit 16 Jahren so vollkommen, dass sie ihren Dienst als Köchin stets tadellos versehen konnte. Als ihr Kräftezustand bei fortschreitendem Lungenleiden immer mehr abnahm, wurden die jeweilig entleerten Harnmengen immer geringer, bis es zu vollständiger Retention kam, welche bloss nach öfterer Anlegung des Katheters wich. Harnträufeln bestand auch in diesen Retentionsperioden nicht.

Untersuchung des Harnapparates. Die Urethra ist mittelweit, durchaus anästhetisch, der Katheter dringt ohne den geringsten Widerstand in die Blase, welche gleichfalls auf Berührung unempfindlich ist, und die jedesmal 60—70 ccm Residualharn enthält. Die Blase ist ausdrückbar und auf Faradisierung der Regio suprapubica fühlt die Kranke das Bedürfnis zu urinieren, worauf je nach dem Füllungszustande der Blase in 1—3 Minuten die Harnentleerung erfolgt. Zur Zeit der vollständigen Harnretention, die während 7monatlicher klinischer Beobachtung 2mal bestand, enthielt die Blase 1200—1400 ccm Harn. Die Blasenkapazität für unter mittlerem Druck in die Blase eingeleitete Borsäurelösung betrug 400 ccm.

Defäkation. Die Kranke leidet für gewöhnlich an Verstopfung. Jeden zweiten oder dritten Tag fühlt sie einen Druck in der Sakralgegend, welcher sie dringend an das Aufsuchen des Abtrittes mahnt. Dort wartet sie ruhig den Abgang des Stuhles ab, dessen Durchtritt durch den Anus sie nicht fühlt. Als später mit dem Auftreten der Darmtuberkulose der Stuhl diarrhoische Beschaffenheit annahm, musste die Kranke das Stechbecken dicht neben sich haben, da der Stuhlabgang fast gleichzeitig mit dem Bedürfnis erfolgte. Doch handhabte die Kranke das Gefäss in so geschickter Weise, dass sie das Bett nie beschmutzte. Bloss während der letzten Tage lag sie ständig auf der Bettschüssel.

Untersuchung des Mastdarms: Der Sphinkter ani ist vollständig atonisch, für den Finger ohne Hindernis durchgängig. Der untere Teil des Rectum ist anästhetisch, bei höherem Hinaufdringen fühlt die Kranke dann die Exkursionen des Fingers. Nach Einguss von 300 ccm Flüssigkeit fliesst der grösste Teil zurück.

Genitalfunktionen: Die Libido fehlt vollständig, ihre Träume haben nie einen erotischen Charakter. Die Menstruation sistierte während ihres zweiten Aufenthaltes auf der Klinik vollständig. Die Clitoris schlaff, nicht erigierbar, vollständig anästhetisch. Gleichfalls anästhetisch sind Vagina, Portio, äusserer Muttermund und Cervikalkanal.

Exitus letalis am 3. Jan. 1902.

Aus dem Sektionsprotokoll wollen wir kurz Folgendes hervorheben:

Das Rückenmark blass, die normale Zeichnung des Querschnittes ist überall gut ausgeprägt, bloss die des Conus terminalis ist verwaschen. Die zentralen Partien der weissen Substanz sind im Conus grau gefärbt. Von den Wurzelsträngen der Cauda equina sind diejenigen, welche dem Filum terminale zunächst gelagert sind, bei ihrem Austritte durch die Dura mässig verdickt und mit letzterer ein wenig verwachsen. — In den Lungen und im Darm vorgeschrittene tuberkulöse Veränderungen. Blase sehr weit, ihre Wand trabekulär verdickt, in der Milz Amyloidose geringeren Grades.

Mikroskopische Untersuchung: Das Rückenmark wurde mit samt den Wurzeln in Müllerscher Flüssigkeit fixiert und dann nach Weigert-Wolters gefärbt, zum Teil mit van Giesonscher Lösung nachtingiert. Die den einzelnen Wurzelpaaren entsprechenden Stücke wurden gesondert zu Schnitten verarbeitet, bloss das 4. und 5. Sakralsegment wurde im Zusammenhange gelassen.

Der mikroskopische Befund war folgender: 4. und 5. Sakralsegment. Das Rückenmark ist vollständig abgeflacht, seine ursprüngliche Form ist kaum mehr zu erkennen. Der ganze Querschnitt ist durch dichtes Gliagewebe ausgefüllt, graue und weisse Substanz ist nicht mehr zu erkennen, bloss den Hintersträngen entsprechend ist ein kleines Bündel sich färbender markscheidenhaltiger Fasern zu erkennen. In dem Gewebe sind ausserordentlich viel neugebildete Gefässe mit stark verdickter Wandung sichtbar. Rings um dieselben starke Rundzelleninfiltration; ihr Lumen ist strotzend mit Blut gefüllt; in den Spalten des Gliagewebes finden sich Spuren stattgehabter Blutungen. Die Pia mater ist mindestens fünffach verdickt und ausserordentlich stark vaskularisiert. In den Gefässwandungen intensive Kernproliferation. Auch die Bindegewebsfortsätze, welche die Pia in die Spalten des Rückenmarks sendet, sind ausserordentlich verdickt und gefässreich. An der Hinterseite des Rückenmarks finden sich die Wurzeln, die aus vollständig wohlerhaltenen und sich gut färbenden Fasern zusammengesetzt sind. Ein Teil der Wurzeln besitzt ein etwas verdicktes Perineurium. Die an der Vorderseite befindlichen Wurzeln sind etwas dünner und zeigen teilweise ausgesprochenen Faserschwund.

2. und 3. Sakralsegment. Das Bild entspricht dem oben beschriebenen, bloss mit dem Unterschiede, dass, je höher wir aufwärts gelangen,

die Zahl der in den Hintersträngen befindlichen Fasern immer zunimmt. Auf dieser Höhe sind nämlich die eintretenden hinteren Wurzeln noch auf eine kurze Strecke in der Rückenmarkssubstanz zu verfolgen.

Dem 1. Sakralsegment entsprechend sind die den Hintersträngen entsprechenden Partien sehr reich an markhaltigen Fasern, so dass der rückwärtige Teil des Querschnittes, hauptsächlich auf der einen Seite, kaum von der Norm abzuweichen scheint. Die Vorder- und Seitenstränge hingegen, sowie die graue Substanz fehlen noch vollständig und werden durch dichtes, mit Hämorrhagien und dickwandigen, strotzenden Blutgefässen durchsetztes Gliagewebe substituiert. Von Nervenzellen fehlt hier noch jede Spur. Die hinteren Wurzeln sind auch hier grösstenteils unversehrt, bloss hie und da finden sich die Fasern etwas gelichtet. Die vorderen Wurzeln sind auch hier noch stärker rarifiziert, obwohl viel myelinreicher als in den unteren Partien. Die Pia ist noch immer stark verdickt und gefässreich, doch nähert sie sich schon den normalen Dimensionen. Das 5. Lumbalsegment zeigt bereits im grossen und ganzen das Bild der normalen Querschnittszeichnung, besonders die Vorder- und Hinterhörner sind ganz normal. Die grossen motorischen Zellen sind in entsprechender Anzahl vorhanden und zeigen, soweit die Art der Färbung überhaupt ein Urteil gestattet, keinerlei Veränderungen. Auf dieser Höhe bietet bloss die weisse Substanz Abweichungen dar, und zwar hauptsächlich in der Gegend der Kommissuren. Dort sind nämlich die markscheidenhaltigen Nervenelemente zugrunde gegangen; an ihrer Stelle befindet sich dichtes Gliagewebe mit ausserordentlich zahlreichen dickwandigen Blutgefässen, kleinen Hämorrhagien und Rundzellenanhäufungen. Dieser kleine Herd occupiert den ventralen Teil der Hinterstränge, die Umgebung des Zentralkanals und den dorsalen Teil der Vorderstränge und lichtet stark die Kommissurenfasern. Gelichtet erscheint auch die mediale Partie der Vorderstränge, welche den in die Fissura ant. gesandten stark verdickten Piafortsatz beiderseitig einsäumt. Geringfügigen Faserausfall finden wir am Rande und in den hinteren Partien der Seitenstränge, links etwas ausgesprochener als rechts. An diesen Stellen ist das Gliagewebe überall vermehrt und stark vaskularisiert. Sowohl die vorderen als auch die hinteren Wurzeln sind bereits vollständig normal. Die Pia noch immer verdickt und gefässreich, obwohl viel weniger als im sakralen Abschnitte.

Vom 4. Lumbalsegment aufwärts weicht die Struktur des Rückenmarks kaum mehr von der Norm ab. Die graue Substanz ist vollständig intakt, Nervenzellen und Wurzeln unversehrt. Eine Abweichung findet sich bloss insofern, als die ganze Peripherie des Schnittes durch einen etwas faserärmeren Saum occupiert wird, welcher sich auch über die übrigen Lumbalsegmente verfolgen lässt, nach aufwärts zu aber immer abnimmt und in den unteren Dorsalsegmenten verschwindet. Ausserdem findet sich in den Hintersträngen (dem medialen Teile des Gollschen Bündels entsprechend) dicht neben der Fissura post. eine ganz schmale Zone gelichteter Nervenfasern. Dieser Ausfall lässt sich in sehr geringem Grade ziemlich weit aufwärts verfolgen und ist noch im Cervikalmark nachweisbar.

Epikrise. Die Erkrankung war also traumatischen Ursprungs. Die Form der Anästhesie, die Verteilung der Muskelparesen und Atrophien, die Miktions- und Defäkationsstörungen, sowie die Störungen

der Genitalsphäre liessen auf eine Erkrankung des untersten Teiles des Rückenmarkes schliessen. Die Frage, ob Conus- oder Caudaerkrankung, wäre zu gunsten der ersteren leichter zur Entscheidung gelangt, wenn die Kranke unmittelbar nach erlittenem Trauma unter ärztliche Beobachtung gekommen wäre, oder wenn der Fall auf das Pflaster irgendwo an der Wirbelsäule sichere Spuren zurückgelassen hätte. Ein noch nachträglich diagnostizierbarer Bruch oder eine Infraktion des ersten Lendenwirbels z. B. hätte die Diagnose einer Conuszertrümmerung ohne weiteres gesichert. In Ermangelung dieses wichtigsten Anhaltspunktes war es in erster Linie die Reihenfolge des Geschehens und der regressive Charakter der Symptome, welche für eine Conuserkrankung sprachen. Es hatte monatelang gedauert, bis sich die vollständige Paraplegie zurückbildete, bis die Harnretention der automatisch geregelten Blasentätigkeit wich. Dies ist ein Verhalten, welches bei den traumatischen Rückenmarksverletzungen ziemlich häufig ist, indem auf- und abwärts von dem definitiven Destruktionsherde Zirkulationsstörungen von geringerer Intensität, — entzündliche Ödeme, eventuell Blutungen in den Zentralkanal — wofür Müller ein lehrreiches Beispiel anführt, — eintreten können. Derartige Veränderungen, welche aber die Nervenelemente bloss temporär funktionsuntüchtig machen, mussten nach dem Trauma in den Lumbalsegmenten vorausgesetzt werden.

Doch verdient auch eine andere Annahme Erwägung, nämlich dass die Gewalteinwirkung neben dem Conus terminalis die an seiner Seite zur Cauda equina herabziehenden Wurzeln, sei es durch unmittelbare Quetschung, sei es durch Druckwirkung eines intermeningealen Bluterguss beschädigt habe. Da die Wurzelfasern viel resistenter sind als die Substanz des Rückenmarkes, so könnte sich die Leitungsfähigder ersteren nachträglich bald wieder hergestellt haben.

Die asymmetrische Verteilung der Symptome schien auf eine Mitbeteiligung der Wurzelfasern hinzuweisen. Andererseits bestimmte uns der Umstand, dass der Krankheitsverlauf, abgesehen von dem durch das Trauma lokal verursachten Schmerz aller sensiblen Reizerscheinungen entbehrte, eine traumatische Erkrankung des Conus (Hämatomyelie oder Myelitis traumatica) anzunehmen.

Aus der Gruppierung der Symptome, besonders aus dem vollständigen Fehlen des Analreflexes geht hervor, das die eigentlichen Conussegmente funktionsunfähig sind, dass also die Zerstörung bis an die unterste Spitze des Rückenmarks, bis zum Austritt des letzten Sakralwurzelteiles reichte. Die obere Grenze des Erkrankungsherdes steht auf der rechten Seite tiefer als auf der linken. Rechts schienen die Epiconussegmente unversehrt. — Die Anästhesie war reithosenför-

mig, bloss den 3. 4. und 5. Sakralsegmenten entsprechend. Die Muskulatur des rechten Beines war normal, der Achillessehnenreflex, dessen Zentrum im 1. Sakralsegment zu suchen ist, war vorhanden. Auf der linken Seite stieg die Erkrankung höher hinauf.

Wir fanden links eine Parese derjenigen Muskeln, deren Kerne in den oberen Sakralsegmenten gelegen sind, nämlich der Auswärtsdreher des Oberschenkels, der Unterschenkelbeuger, hauptsächlich aber der Beuger und Pronatoren des Fusses sowie der kleinen Zehenmuskeln. Der Mangel des Achillessehnen- und des Plantarreflexes liess gleichfalls und mit ziemlicher Bestimmtheit auf ein starkes Ergriffensein des 1. Sakralsegments schliessen. Zweifelhaft erschien das Befallensein des 5. Lumbalsegments. Es war uns auffallend, dass der Tibialis ant. und die Zehenstrecker intakt waren. Der Kern des Tibialis ant. ist von allen Muskelkernen des Unterschenkels der am höchsten gelegene. Allen Starr und Bruns verlegen ihn in die Lumbalsegmente, Oppenheim bringt ihn mit dem 3. und vielleicht dem 4. in Zusammenhang. Kocher erwähnt S. 1, Gierlich S. 5. Auch L. R. Müller kommt zu der Überzeugung, dass sein Zentrum höher lokalisiert werden müsse, als diejenigen der Fuss- und Zehenbeuger. Auch wir nahmen auf Grund des Freibleibens des Tibialis ant. die unteren Lumbalsegmente als intakt an. Für die unbedingte Integrität des 3. Lumbalsegmentes sprach der stark vorhandene Patellarreflex.

Die äussere obere Grenze der linksseitigen Anästhesie, welche oberhalb der Kniekehle nach vorwärts kommend schräg über die Streckseite des Unterschenkels nach abwärts verläuft und sich zwischen der 1. und 2. Zehe auf die Sohle schlägt, schien bei ihrer grossen Schärfe zur Vervollständigung der Segmentdiagnose sehr geeignet. Koenen bildet in seiner letzten — bisher bloss in holländischer Sprache erschienen und daher weniger bekannten — Arbeit diese Linie zweimal ab: zuerst auf einem hyperalgetischen Gebiete als die obere Grenze der 1. Sakralzone. In einem zweiten Falle — Neuritis caudae equinae — zeichnet er ein anästhetisches Gebiet, welches mit der über ihr gelegenen Hyperalgesie das getreue Abbild der linksseitigen Anästhesie unseres Falles bildete. In diesem Falle nimmt er als die tiefstgelegene verletzte Wurzel die 5. Lumbalwurzel an. Da bei segmentären Anästhesien die obere Grenze des anästhetischen Gebietes eigentlich der unteren Grenze der tiefsten noch unversehrten Wurzelzone entspricht, betrachteten wir die erwähnte Linie als die untere Grenze des 4. Lumbalsegments. Wir verlegten daher die obere Grenze des Destruktionsprozesses linksseitig in das 5. Lumbalsegment.

Eine auffallende Erscheinung war die Hyperalgesie an der oberen Grenze der linksseitigen Analgesie, welche am ehesten dem Innerva-

sionsgebiete der 4., vielleicht auch der 3. Lumbalwurzel entsprach. Derartige hyperalgetische Gebiete finden sich in der Nachbarschaft spinaler Anästhesien ziemlich häufig, ohne dass immer eine befriedigende Erklärung bei der Hand wäre. So finden sie sich auch recht häufig bei Tabikern an der oberen Grenze der Rumpfanästhesien. Wir nahmen allenfalls einen Reizzustand in den unteren Lumbalsegmenten an, wofür die starke Steigerung des linken Patellarreflexes gleichfalls sprach. Ob dieser Reizzustand rein funktioneller Natur sei — wie dies z. B. für die temporäre Aufwärtsverbreitung der Anästhesie mit Sicherheit anzunehmen war —, oder ob er eine anatomische Grundlage habe, blieb eine offene Frage.

Die vesico-recto-genitalen Symptome wollen wir im Zusammenhange mit den übrigen Fällen am Schlusse unserer Arbeit besprechen.

Der histologische Befund entsprach im ganzen und grossen unserer Annahme. Es handelte sich um einen meningomyelitischen Prozess, der durch mechanische Gewalteinwirkung entstanden war. Der vollständige Mangel an Nervenelementen, das diese substituierende kompakte Gliagewebe mit seinen strotzend gefüllten, dickwandigen Blutgefässen, die stark verdickte und vaskularisierte Pia sicherten die Annahme einer abgelaufenen Meningomyelitis. Was sich noch ausserdem fand, nämlich die zahlreichen Hämorrhagien, können auch als Überreste grösserer, gleichfalls traumatisch entstandener Blutungen in deren Umgebung gelten, in deren Gefolge sodann die myelitischen Veränderungen auftraten; doch können sie auch als Symptome der entzündlichen Prozesse gelten. Was aber im histologischen Befunde auffallend erschien, ist die Geringfügigkeit der aufsteigenden Degeneration, besonders wenn wir bedenken, dass fast das ganze Sakralmark destruiert war. Doch glauben wir, dass eine genauere Betrachtung der Umstände auch diese Tatsache erklärt. Wir haben nämlich gesehen, dass in den oberen Sakralsegmenten, hauptsächlich im 1., gerade die Hinterstränge es waren, welche wohlerhaltene Fasern in grösserer Anzahl enthielten. In den unteren Segmenten hingegen, deren den Hintersträngen entsprechende Partien vollständig faserfrei waren, enthalten die Hinterstränge, wie wir hauptsächlich aus Müllers Untersuchungen wissen, verhältnismässig wenig aufsteigende Fasern. In dieser Höhe strahlt ein Teil der hinteren Wurzelfasern in dickem Bündel nach vorne in die graue Substanz, so dass vom 2. Sakralsegment abwärts die hintere Kommissur überhaupt fehlt. Ein anderer Teil der hinteren Wurzeln begibt sich direkt in die Seitenstränge, bloss ein kleiner Teil bleibt als aufsteigendes Faserbündel in den Hintersträngen. Den restierenden Teil der Hinterstränge füllen zentrifugal degenerierende endogene Fasern, das dorsomediale

Sakralbündel aus. Diese beiden Umstände erklären in unserem Falle die Geringfügigkeit der sekundären aufsteigenden Degeneration.

Was endlich die Ursache der lumbalen Randdegeneration betrifft, wären wir geneigt, dieselbe mit den ausgedehnten meningealen Veränderungen in kausalen Zusammenhang zu bringen. —

Die obere Grenze der Destruktion war tatsächlich das 5. Lumbalsegment, welches aber bloss teilweise in der Gegend des Canalis centralis Veränderungen aufwies. Die Erklärung der asymmetrischen Verteilung der Symptome ergibt sich aus dem histologischen Befund nicht mit Bestimmtheit, obwohl sich im Auftreten der markhaltigen Fasern in den Hintersträngen auf beiden Seiten gewisse Höhendifferenzen zeigten. Ob für die in den unteren Lumbalsegmenten konstatierbar gewesenen Reizerscheinungen die in dieser Region noch ziemlich ausgeprägte produktive Meningitis zu beschuldigen sei, wagen wir nicht mit Sicherheit zu entscheiden. —

Fall 2. Sophie H., 40jährige Bäuerin. Sie war bis zu ihrem 19. Jahre immer gesund; um diese Zeit traten aus ihr unbekannten Gründen sehr heftige, stechende Schmerzen in der Kreuzgegend auf, welche in Gesäss und Unterschenkel ausstrahlten, sich bei jeder Bewegung steigerten und bloss bei vollständiger Ruhe irgendwie erträglich waren. An Fieber erinnert sie sich nicht; ihre Beine waren nicht gelähmt, sie konnte sie im Bette nach Belieben hin- und herbewegen, bloss das Aufsitzen und die Lageveränderung des ganzen Körpers war wegen der Schmerzen unausführbar. Nach 2monatlichem Bestande wurden die Schmerzen geringer und sie begann mit Hilfe zweier Stützen wieder zu gehen.

Bald nach dem Auftreten der Schmerzen nahm sie wahr, dass die Haut am Gesäss, an der Dammgegend und der Hinterfläche beider Schenkel vollständig gefühllos war. Gleichzeitig begann sie den Urin nur in langen Zwischenräumen und meistens unter starkem Pressen zu entleeren; zu anderen Zeiten meldete sich der Harndrang so schnell und gebieterisch, dass sie ihm momentan Folge leisten musste. Wenn sie längere Zeit nicht uriniert hat, fühlt sie den Harndrang in Gestalt eines dumpfen Wehgefühles in der Lendengegend, welches in die Inguinalregion ausstrahlt.

Auch nach vollständigem Aussetzen des Schmerzes blieben die Anästhesie und die Harnbeschwerden zurück, doch hinderte sie dies nicht daran, ihren Dienst als Magd weiter zu versehen.

Die Menstruation zeigte sich zuerst in ihrem 20. Jahre, also ein Jahr nach Beginn der Krankheit; sie geht mit geringen Lumbalschmerzen einher, welche bezüglich Lokalisation und Charakter mit den bei den Urinbeschwerden gefühlten identisch sind. Zur selben Zeit heiratete sie, und die Kranke, die bis zum Ausbruche der Krankheit sexuell ganz gleichgültig war, änderte sich in dieser Hinsicht auch während der Ehe nicht. Die Defloration war ganz schmerzlos, und der Akt selber ging ohne das geringste Wollustgefühl vorüber. Sie betrachtete den Coitus von Anfang an als unangenehme Pflicht ihrem Manne gegenüber, mit dem sie in bestem Einvernehmen lebt, ohne aber die geringste sexuelle Neigung für ihn zu

verspüren. Die Frigidität erstreckt sich auf das ganze männliche Geschlecht. Selbst in ihre Träume mischt sich nie ein erotisches Element.

Seit ihrer Erkrankung leidet sie an Verstopfung.

Die Harnbeschwerden der Kranken nahmen im Januar 1903 sehr stark zu. Sie entleerte jedesmal nur sehr wenig Harn. Der Schmerz in der Lendengegend war ganz konstant, und sie fühlte eine ständige Spannung in der Unterbauchgegend. Da kam ihr der Gedanke, sich den Urin mittelst einer Gänsefederspule abzulassen. Einmal passierte es ihr, dass die Spule ihr in die Blase rutschte. Doch verursachte es ihr anfangs gar keine Unannehmlichkeiten, so dass sie sich auch weiterhin dieser Methode bediente. In einigen Wochen aber begann sie wieder starke Schmerzen im Unterbauch zu fühlen, der Harndrang wiederholte sich wieder öfter, und der mittelst der Federspule entleerte Urin war blutig und trübe. Am 4. März 1904 wurde sie auf die 2. gynäkologische Klinik geschickt, wo man durch die mit Hilfe eines Hegarschen Dilatators ausgedehnte Urethra hindurch eine mit Kalksalzen vollständig inkrustierte Federspule aus der Harnblase entfernte. Der Blasenkatarrh wurde nachträglich mit Spülungen behandelt. Während des Eingriffes fiel die vollständige Gefühllosigkeit der Urethra und der Blase auf, was zur Entdeckung des Nervenleidens führte. Behufs genauerer Exploration desselben wurde die Frau, die sich übrigens schon für ganz gesund hielt, auf die 1. innere Klinik überführt.

Status praesens. Die Frau ist von niedrigem Wuchs, mässig entwickelt, ziemlich gut genährt; Knochensystem intakt, Muskulatur dem Ernährungszustand entsprechend, Fettpolster normal. Die inneren Organe sind gesund, die Abweichungen beziehen sich bloss auf die Regio urogenitalis.

In der Muskulatur der Glutäalgegend, der Ober- und Unterschenkel und der Füsse zeigt sich keine Abnormität. Die Bewegungen sind kräftig, die Muskulatur von normalem Volumen, die elektrische Erregbarkeit normal.

Sehr ausgeprägte reithosenförmige Anästhesie, welche rückwärts bis zum dritten Proc. spinosus des Kreuzbeins, vorn bis zur oberen Grenze der Schambeine reicht. Die untere Grenze ist weniger scharf und befindet sich ungefähr 17 cm oberhalb der Kniebeuger. Auf die Innenfläche der Oberschenkel erstreckt sich die anästhetische Zone bloss von rückwärts aus. Das anästhetische Gebiet ist streng symmetrisch. Am ausgesprochensten ist die Anästhesie am Perineum, an den äusseren Genitalien und in der Umgebung der Rima ani. In dem auf nebenstehendem Schema durch engere Schraffierung hervorgehobenen Gebiete ist neben der Anästhesie auch vollständige Analgesie und Thermanästhesie vorhanden. An der Peripherie des anästhetischen Gebietes ist bloss die Wahrnehmung für feine Berührungen geschwunden. Stärkere Nadelstiche werden dort gut gefühlt und bald als Berührung, bald verspätet als Schmerz gekennzeichnet.

Bei Beklopfen des 3., 4. und 5. Lumbalwirbeldorns, sowie des obersten Teiles des Kreuzbeins äussert die Kranke Schmerzen. Oberflächliche Hyperästhesien oder Hyperalgesien finden sich weder in dieser Region, noch anderswo.

Reflexe. Sämtliche Reflexe der Unterextremitäten sind vorhanden. Der Analreflex fehlt vollständig.

Miktionsbeschwerden. Sie entsprechen den in der Anamnese geschilderten. Der Harndrang meldet sich täglich durchschnittlich 7mal,

und zwar in so gebieterischer Weise, dass, wenn das Uringlas nicht sogleich bei der Hand ist, ein Teil des Harns spontan abgeht. Die einzelnen Harnportionen werden mit Hilfe der Bauchpresse in ziemlich kräftigem Strahle entleert. Die Menge der einzelnen Portionen betrug am 2. Mai 170, 100, 210, 215, 170 und 100 ccm. Der Residualharn betrug nicht mehr als 20 ccm. Das spezifische Gewicht schwankte zwischen 1013 und 1025. Der Eitergehalt war mässig, Hämaturie bestand während der ganzen Beobachtungsdauer nicht. Die Kranke ist nicht imstande, auf Aufforderung zu urinieren, noch kann sie den Harnstrahl spontan unterbrechen. Bei der Katheteruntersuchung erweist sich Urethra und Blase anästhesisch. Nach Einfliessenlassen von 400 ccm Borsäurelösung fühlt die Kranke die

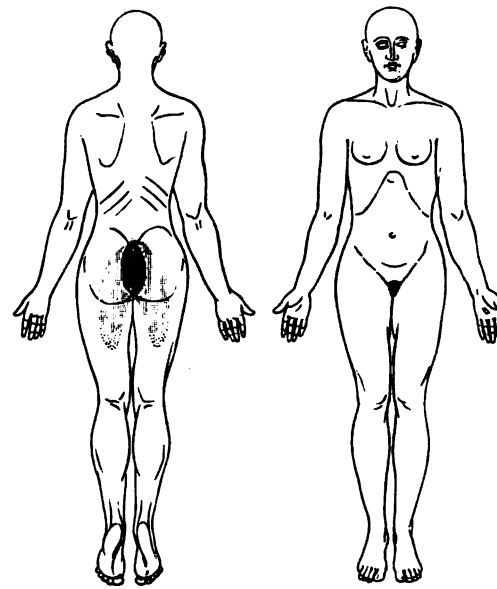

Fig. 2.

in der Anamnese erwähnten Kreuzschmerzen, worauf die Flüssigkeit wieder in den Irrigator zurückströmt.

Die Defäkation erfolgt jeden 2.—3. Tag. Die Kranke spürt ihr nahendes Eintreten stets vorher, so dass ihr immer Zeit genug bleibt, den Abtritt aufzusuchen. Das Rectum vermag keinen Wassereinlauf zurückzuhalten. Der Sphincter ani ist ganz erschlafft. Der Anus selbst, sowie der untere Teil des Rectums sind gefühllos.

Die Genitalien sind auf schwache Berührung unempfindlich. Bei stärkerem Druck hat Patientin eine undeutliche Empfindung. Die Clitoris ist nicht erigierbar, die Portio vaginalis spürt die Berührung auch nicht, doch fühlt sie es dunkel, wenn man den ganzen Uterus mit der Kugelzange herabzieht. Der Cervikalkanal spürt die Berührung, vom inneren Mutter-

munde aufwärts löst die Berührung des Uterinalkanals Schmerzen in der Lendengegend aus.

Epikrise.

Hier lag eine Spontanerkrankung im untersten Abschnitte des Wirbelkanals vor, deren Entwicklungsgang ein ganz typischer war. Es zeigten sich Schmerzen in der Sakralgegend, welche bis in die Unterschenkel ziehen, die Kranke kann nicht gehen, ohne gelähmt zu sein; bloss nach zwei Monaten vermag sie mit Krücken einige Schritte zu gehen. Von da an beginnen die Symptome sich zurückzubilden. Neben den Miktionsbeschwerden und der Stuhlverhaltung, der vollkommenen Gefühllosigkeit der Genitalsphäre bleibt ein anästhetisches Gebiet um den distalen Körperpol zurück. In diesem Falle sind die reinen „Conussymptome" im Sinne der Raymondschen Forderungen am ausgeprägtesten. Es finden sich nämlich an den Unterextremitäten weder motorische, noch sensible Störungen. Letztere beziehen sich ausschliesslich auf das Urogenitalgebiet. Die Anästhesie und Analgesie ist dem 4. und 5. Sakralsegmente entsprechend absolut, dem 3. Segmente entsprechend relativ. Im 2. Sakralsegment finden wir bereits keine Abweichungen mehr. Das vollständige Fehlen der Analreflexe spricht für den Abfall der untersten Sakralsegmente, während das Vorhandensein des Achillessehnenreflexes das Freibleiben der Epiconussegmente dokumentiert.

So genau hier die Höhendiagnose zu stellen ist, ebenso zweifelhaft erscheint gegenwärtig die Feststellung dessen, ob eine Conus- oder eine Caudaerkrankung vorliegt. Da wir es mit einem ganz veralteten Leiden zu tun haben, kann uns bloss die Anamnese als Wegweiser dienen. Wir haben es entweder mit einer sakralen Meningomyelitis oder mit einer Erkrankung der untersten Conuswurzeln zu tun. Auffallend ist, dass selbst zu Beginn der Erkrankung, als die Schmerzen bis in die Unterschenkel ausstrahlten, keine Extremitätenlähmungen bestanden. Dies ist ein Verhalten, welches zugleich mit der grossen Intensität der Schmerzen eher für das Ergriffensein der Wurzeln spricht. Auch gegenwärtig besteht eine gewisse Empfindlichkeit, entsprechend den Dornfortsätzen der drei unteren Lumbal- und zwei oberen Sakralwirbeln, während der erste Lumbalwirbel, in dessen Niveau der Conus liegt, nicht schmerzempfindlich ist. Auch dies spräche dafür, dass die Wurzelfasern erst unterhalb des Conusendes lädiert sind. Endlich finden wir im Entwicklungsgange der Harnbeschwerden eine gewisse Progression. Kam doch die Kranke erst 20 Jahre nach Entstehung ihres Leidens zum ersten Male in die Lage, sich ihres improvisierten Katheters zu bedienen. Alles dies in Betracht nehmend, mussten

wir eine vollständige Läsion der 4. und 5. Sakralwurzel und eine teilweise Destruktion der 3. Sakralwurzeln annehmen. Die pathologisch-anatomische Diagnose kann naturgemäss nur vermutungsweise gestellt werden. Gegen einen Tumor sprach die schnelle Entstehung und das lange Stationärbleiben der Symptome. Eine geheilte Spondylitis liess sich angesichts der intakten Wirbelsäule und mangels anderer tuberkulöser Symptome kaum annehmen. Es verdient demnach Erwägung, ob für diesen Fall nicht eine primäre Wurzelneuritis der Cauda equina angenommen werden soll, welche Erkrankungsform, obwohl sie am Sektionstische noch keine Bestätigung erfahren hat, auch L. R. Müller für einen seiner Fälle postuliert hat.

Fall 3. Joseph S., 23 Jahre alt, Steinmetz. Heredität in keiner Richtung nachzuweisen, seine Mutter starb an einem Herzleiden, sein Vater und 5 Geschwister sind am Leben. Mit 5 Jahren tat er einen schweren Fall, nach welchem er aus Nase, Mund und Ohren blutete und längere Zeit bewusstlos lag. Doch erholte er sich später vollständig. Mit 6 Jahren litt er an täglichem Wechselfieber. Mit 12 Jahren fühlte er beim Heben einer schweren Last starke Schmerzen in beiden Beinen und fiel zusammen. Er musste 2 Tage im Bett liegen und die Füsse in der Lage halten, welche seiner Beschreibung nach der später konstant gewordenen Klumpfussstellung entsprach. Nachher konnte er wieder ganz gut gehen und war bis zu seinem 14. Jahre vollständig gesund, nur manchmal bemerkte er, dass sein linker Fuss hin und wieder nach einwärts kippt. In dieser Zeit wurde er Fassbinder; diese Beschäftigung brachte es mit sich, dass er, das Fass zwischen den Beinen haltend, die Füsse bloss mit dem äusseren Fussrande aufsetzte. Langsam wurde diese Fussstellung bei ihm konstant, so dass er bloss auf dem Aussenrande des Fusses ging. Im Jahre 1898 wurde die kleine Zehe des linken Fusses wegen einer Eiterung amputiert. Im Jahre 1891 wurde er auf der I. chir. Klinik tenotomiert, trug 7 Wochen einen Gipsverband und später eine Maschine. Dadurch erhielt der Fuss seine normale Haltung vollständig wieder. Während seines Aufenthaltes auf der chirurgischen Klinik litt er 10 Tage lang an 38—39 ^{0} Fieber und häufigem Erbrechen. Die Fieberanfälle wichen einer diätischen Behandlung. Während derselben Zeit litt er an starken, reissenden Schmerzen an den Unterschenkeln. Nach 7—8 Monaten kehrte die frühere fehlerhalte Fussstellung wieder und steigerte sich bis zu dem bei der Aufnahme sichtbaren Zustande, welcher schon seit $1^1/_2$ Jahren unverändert bestand. Vor drei Jahren bestanden auf beiden Sohlen in der Nähe des Aussenrandes runde Wunden, welche kaum schmerzten, zeitweilig zuheilten, um bald wieder aufzubrechen, Sie wurden mit Auskratzung und Lapis behandelt, trotzten aber jeder Therapie. Im September 1903 ging von dem Geschwüre des linken Fusses eine Entzündung aus, dis sich nach aufwärts verbreitete und zu einer Anschwellung der linksseitigen Leistendrüsen führte. Er liess sich neuerdings auf der chirurg. Klinik aufnehmen, wo der fieberhafte Entzündungsprozess aufhörte. Doch fühlte er nach einigen Tagen dumpfe Schmerzen in der Blasengegend, welche in die Harnröhre ausstrahlten. Zugleich war das Urinieren sehr erschwert. Harnträufeln beobachtete er

an sich nicht. Zeitweilig musste der Urin mittelst Katheter abgelassen werden. Kurze Zeit darauf verfiel er in Typhus abdominalis, der einen günstigen Verlauf nahm. Während dieser Erkrankung war das Anlegen des Katheters bloss an einem der ersten Tage notwendig. Sonst urinierte er regelmässig, bloss fühlte er den Harndrang ungefähr 10 Minuten vor der Entleerung als dumpfen Schmerz in der Blasengegend, welcher auch in die Urethra ausstrahlte. Auch nach Ablauf des Typhus zeigte sich keine Harnretention, hingegen trat Harnträufeln auf, welches in kurzer Zeit ohne Eingriff schwand. Von da an gestaltete sich die Miktion derart, dass er in regelmässigen Zwischenräumen urinierte, aber immer nur ganz kleine Harnmengen entleeren konnte, wobei er aber fühlte, dass sich seine Blase in einigen Tagen sehr stark anfüllte, was wieder zu Harnträufeln führte. Dieses Leiden wurde teils mit Blasenspülungen, teils mit inneren Mitteln bekämpft. Während dieser Zeit kam es öfters vor, dass er mehrere Tage hindurch an hohem Fieber und heftigen Delirien erkrankte. In diesem Zustande wurde er an die I. innere Klinik gewiesen.

Status praesens. Der Kranke ist ziemlich gut genährt, etwas anämisch. Im unteren Teile der Wirbelsäule, gerade der Mitte des Sacrum entsprechend, findet sich in der Medianlinie ein 6 cm langer, 3—4 cm breiter Knochendefekt. Der oberste Teil der Spalte steht ungefähr im Niveau des oberen Endes der Symphysis sacroiliaca, das untere Ende findet sich 7 cm über der Spitze des Os coccygis. Der Defekt wird von einer 5 cm langen, 4 cm breiten ovalen, atrophischen, stark pigmentierten und leicht gefalteten Hautpartie bedeckt, welche sich ein wenig hervorwölbt und an der Peripherie stark behaart ist. Beide Füsse sind stark deformiert, sie befinden sich in typischer Equinovarusstellung, der äussere Fussrand ist am stärksten gesenkt, der innere Rand stark konkav, der ganze Fuss ist ab- und einwärts gewandt, die Grundphalangen der Zehen befinden sich in Dorsalflexion. Die Muskulatur des Rumpfes und der Oberextremitäten ist gut entwickelt, die Muskulatur der Oberschenkel ist normal, diejenige der Unterschenkel hingegen im allgemeinen schwach; hauptsächlich die Peronealgegend zeigt eine deutliche Abflachung.

An den inneren Organen keine Abweichung.

Motilität. Gesichts-, Rumpf- und Oberextremitätenmuskulatur funktionieren normal. Unter den Bewegungen der Unterextremitäten zeigen sich die Bewegungen des Schenkels (Beugung und Streckung, Ab- und Adduktion, Rotation) vollständig normal, in gleicher Weise Beugung und Streckung des Unterschenkels. Alle diese Bewegungen werden mit entsprechender Kraft ausgeführt. Ausfallserscheinungen zeigen sich erst mit den eigentlichen Fussbewegungen. Der rechte Fuss, obwohl in der oben erwähnten Equinovarusstellung ziemlich fixiert, ist doch einer minimalen Dorsal- und Plantarflexion fähig, ebenso die Zehen, von denen die grosse Zehe noch die beweglichste ist. Die Fussränder können überhaupt nicht gehoben werden. Links ist der Fuss weniger fixiert und hier die Dorsal- und Plantarflexion des Fusses und der Zehen etwas leichter ausführbar, am leichtesten gleichfalls in der grossen Zehe. Der innere Fussrand kann ein wenig gehoben werden, der äussere hingegen nicht.

Reflexe. Die Sehnenreflexe der oberen Extremität sind vollständig normal, die Kniereflexe ebenfalls; der Achillessehnenreflex ist rechts aus-

lösbar, links erloschen. Der Kremasterreflex ist leicht auszulösen, bei Auslösung des Plantarreflexes zeigt sich eine geringe Dorsalflexion der grossen Zehe.

Sensibilitätsstörungen. Sie entsprechen dem schraffierten Territorium beistehender Abbildung. Es besteht Hypästhesie im 5.. 4., 3. und teilweisse im 2. Sakralsegment. Stärkere Berührung wird auch in diesen Gebieten bereits empfunden. Ebendort ist auch die Schmerz- und Temperaturempfindung herabgesetzt. Muskelgefühl überall intakt. Die Hoden sind auf Druck schmerzempfindlich. Reizerscheinungen (Schmerzen) sind gegenwärtig nicht vorhanden, doch finden wir in der Anamnese Fussschmerzen erwähnt, sowie ein schmerzhaftes Gefühl in der Blase vor dem Harnlassen, welches in die Harnröhre ausstrahlte.

Trophische Störungen. Auf der Plantarfläche des linken Fusses, dicht neben dem Aussenrande, ungefähr der Basis des 5. Metatarsalknochen entsprechend, findet sich ein Substanzverlust von der Grösse eines 20 Hellerstückes; dieser ist kreisrund, scharf geändert, ungefähr 3 mm tief und zeigt an der Basis rosafarbige, keine schmerzhaften und sehr wenig secernierende Granulationen. Am rechten Fusse ist in genau symmetrischer Anordnung eine etwas grössere clavusartige Verhärtung zu konstatieren.

Elektrische Untersuchung.

Faradischer Strom:

	Rechts	Links
Extens. cruris quadric.	Prompte Reaktion.	Prompte Reaktion.
Adductores	„	„
Glutaeus max.	„	„
Biceps	„	„
Semitendinosus	„	„
Semimembran.	„	„
Gastrocnemius	„	„
Tibialis anticus	Nur bei stärkerer Strom-anwendung.	„
Peronei		
Interossei	2. u. 3. reagiert auf stärkere Ströme ziemlich gut. Die übrigen überhaupt nicht.	Keine Reaktion.
M. extens. digit. brev.	Prompte Reaktion.	Prompte Reaktion.

Galvánischer Strom:

	Rechts	Links
Extens. cruris quadric.	Blitzartige Kontraktion.	Blitzartige Kontraktion.
Adductores		
Glutaeus max.		
Biceps		
Semitend.		
Semimembr.		
Gastrocnemius		

	Rechts	Links
Tibialis ant.	Schwächere	Blitzartige
Peroneus	Kontraktion	Kontraktion
Interossei	Keine Reaktion	Keine Reaktion
M. ext. digit. brev.	Schwache Kontraktion	Blitzartige Reaktion

Miktionsstörungen. Patient uriniert täglich 6—8mal. Eigentlichen Harndrang fühlt er nicht, hingegen ein dumpfes Gefühl der Völle in der Unterbauchgegend, nach dessen Auftreten bald die Harnentleerung erfolgt. Wenn das Gefäss nicht rasch zur Hand ist, fliesst der Urin von

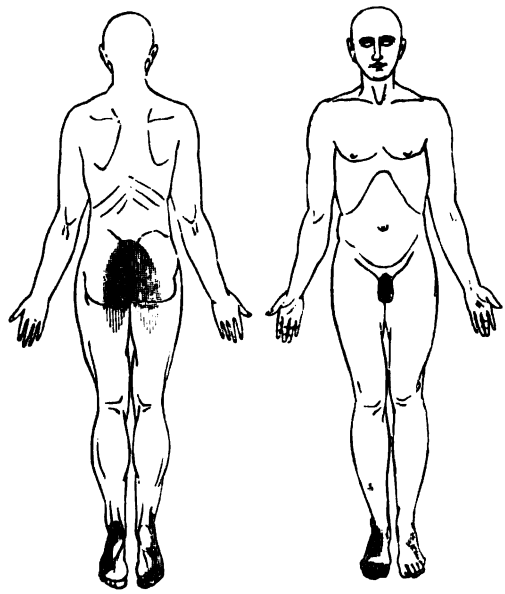

Fig. 3.

selbst ab. Er ist nicht imstande, die Harnentleerung zu unterbrechen, doch schwächt sich der Harnstrahl von Zeit zu Zeit sehr ab, so dass er mit der Bauchpresse stark nachhelfen muss. Vollständige Harnretention kam während des späteren klinischen Aufenthaltes nicht zur Beobachtung, auch zeigte sich das spontane Harnträufeln bei stärker gefüllter Blase; welches in der Anamnese erwähnt wurde, immer seltener. Die während 24 Stunden gelassenen Harnmengen verteilten sich folgendermassen:

3	Uhr nachm.	250	cm³	3	Uhr vormittags	350	cm³
5½	„ „	250	„	7	„ „	350	„
9	„ „	250	„	12	„ mittags	200	„
12	„ mitternachts	300	„				

Trotz des regelmässigen Urinierens fand sich jedesmal 2—300 cm³ Residualharn, welcher nur durch starkes Drücken aus der Blase heraus-

gepresst werden können. Im Intervall kann er nicht urinieren, bloss unter energischer Innervation der Bauchpresse gelingt es ihm, einige Tropfen zu entleeren. Die gefüllte Blase ist leicht ausdrückbar. Beim Katheterisieren fehlt der Sphinktertonus vollständig. Unter mässigem Drucke lassen sich 700 cm^3 Borsäurelösung in die Blase einführen, bei Einführung grösserer Mengen strömt die Flüssigkeit zurück. Vollständige Anästhesie der Urethral- und Blasenschleimhaut ist nicht vorhanden. Der entleerte Harn ist trübe, sehr schwach sauer, sein spezifisches Gewicht beträgt 1014. Er enthält ziemlich reichlich Eiter und Blasenepithelien.

Defäkation. Die Stuhlentleerungen des Kranken zeigen kein gleichmässiges Verhalten. Manchmal hat er in regelmässigen Intervallen täglich 1—2mal ein Gefühl der Völle im Rektum, was ihn auf das baldige Erfogen der Defäkation aufmerksam macht. Er sucht dann sogleich, obzwar nicht in Eile, den Abtritt auf, wo er den Stuhl ganz normal, bloss unter stärkerer Inanspruchnahme der Bauchpresse, absetzt. Zu anderen Zeiten hat er 5—6 Tage lang währende Stuhlverstopfung, ein andermal wieder kommt der Stuhldrang ausserordentlich stürmisch, so dass die Stuhlentleerung schon auf dem Wege zum Abtritt erfolgt. Der Analreflex fehlt. Darmeingüsse vermag er nicht zurückzuhalten.

Genitalfunktionen. Seit seiner Erkrankung kam es überhaupt nicht zum Coitus, Erektionen kommen weder in der Gegenwart von Frauen, noch sonst auch auf psychischem Wege zustande. In gewissen Zwischenräumen hat er aber im Schlafe unter erotischen, von dunklen Wollustgefühlen begleiteten Träumen Erektionen, ja selbst Ejakulationen.

Epikrise.

In diesem Falle ist die Hauptursache der Erkrankung direkt in die Augen springend. Sie findet sich in der Rhachischise, welche ja in den allermeisten Fällen mit Erkrankungen der Rückenmarkswurzeln oder der Rückenmarkshäute einhergeht. Um was es sich im vorliegenden Falle handelt, dürfte leicht zu entscheiden sein. Wir wissen, dass der Conus med. bloss bis zum 2. Lumbalwirbel reicht, die Spalte befand sich aber in unserem Falle im Os sacrum. Es ist zwar wahr, dass bei einem ziemlich grossen Teil der Rhachischisen das Rückenmark selbst ein wenig verlängert ist, doch kann diese Verlängerung keineswegs bis in den Sakralkanal reichen, so dass eine Conuserkrankung ganz ausgeschlossen erscheint. Es kann sich also bloss um eine Erkrankung der sakralen Caudanerven handeln. Hierfür spricht das langsame Fortschreiten des Prozesses unter Reizungserscheinungen, einigermassen die gleichmässige Abschwächung aller drei Gefühlsqualitäten und die unvollständige Symmetrie der Ausfallserscheinungen.

Zu entscheiden bleibt noch, welche Wurzeln die lädierten waren. Sprechen die Miktions- und Defäkationsstörungen sowie das Verhalten der Genitalfunktionen für die Läsion der untersten Sakralwurzeln, ob-

wohl wie aus der Krankengeschichte hervorgeht, hier die Leitungsunterbrechung keine vollständige war (Hypästhesie der Urethral- und Blasenschleimhaut, wollüstige Träume während der nächtlichen Pollutionen), so bleibt bloss die Frage zu entscheiden, welche wohl die höchsten noch lädierten Wurzeln seien? Von sämtlichen gelähmten oder paretischen Muskeln besitzt der Peroneus und Titialis anticus die höchstgelegenen Kerne, welche in das 5. Lumbalsegment verlegt werden. Auf dieselbe Lokalisation weisen auch die Anästhesien am Fusse und dem unteren Teile des Unterschenkels hin, welche ebenfalls der 5. Lumbal- und 1. Sakralwurzel entsprechen. Die Läsion würde sich also von der 5. Lumbal- bis zur 5. Sakralwurzel erstrecken.

Wir wollen hier noch eine eigentümliche Erscheinung hervorheben, welche sich in diesem Falle, sowohl auf motorischem als auch auf sensitivem Gebiete, vorfand. Sie bestand darin, dass bei vollständiger Peroneuslähmung diejenigen Muskeln, welche ihre Innervation aus denselben oder tiefer gelegenen Wurzeln empfangen (Rotatoren und Rückwärtsstrecken des Schenkels u. s. w.) vollständig intakt waren. Und ähnlich stand es mit den Sensibilitätsstörungen. Während an der Aussenseite des Fusses, dem 5. Lumbal- und 1. Sakralsegmente entsprechend, Anästhesien bestanden, war das Gebiet der 2. Sakralwurzeln und der Hinterfläche des Schenkels vollständig intakt. Dasselbe Verhalten der anästhetischen Gebiete finden wir in den beiden nachfolgenden Fällen (4 und 5); auch war es in Fall 1 angedeutet, in dem die Hypästhesie an der Beugeseite des Schenkels im Vergleich zur Unterschenkelanästhesie eine unvollständige war. Dies lässt sich zum Teil daraus erklären, dass die sensitive Innervation des Oberschenkels an seiner Vorderfläche, sowie zu beiden Seiten durch höher entspringende Lumbalwurzeln besorgt wird, welche infolge des physiologischen Übergreifens mit den unteren Partien ihrer Wurzelgebiete den Ausfall des 2. Sakralsegmentes maskieren können: In der Gegend des Malleolus ext. hingegen können die Lumbalwurzeln nicht mehr stellvertretend eingreifen. Für die Erklärung des Umstandes aber, dass diese anästhetischen Gebiete sich nicht auch seitlich und rückwärts, wohin der Einfluss der Lumbalwurzeln nicht mehr reicht, höher hinauf erstrecken, können diese Verhältnisse nicht mehr herangezogen werden, ebensowenig für die Erklärung der erwähnten motorischen Eigentümlichkeiten. Es ist möglich, den bei radikulären Affektionen, welche nicht zur vollständigen Zerstörung der Nervenbahnen führen, in den klinischen Symptomen gewisse, in der mehr minder grossen Lädierbarkeit der einzelnen Fasern begründete Prädilektionen in den Ausfallserscheinungen vorkommen, ebenso wie bei Verletzung peripherischer Nervenstämme bloss gewisse Muskeln funktionsuntüchtig werden (Alkohol, Bleineuri-

tiden). Bezüglich der Sensibilitätsstörungen ist es auch nicht ausgeschlossen, dass hier derselbe Grundsatz zum Ausdrucke gelangt, welchen wir bei den radikulären Anästhesien der oberen Extremitäten bei Syringomyelie und Tabeskranken häufig beobachten, dass nämlich die Anästhesie im distalen Teile der einzelnen Segmente am ausgeprägtesten ist.

Fall 4. Joseph Sz., 57jähriger Hirte. Heredität in keiner Richtung nachzuweisen. In seiner frühen Kindheit zeigte sich eine Geschwürsbildung in seinem Gesicht, welche damals mehrere Kinder desselben Dorfes befiel und welche zum Verluste seiner Oberlippe und eines Teiles der Nasenscheidewand führte. Lues wird negiert. Sein jetziges Leiden begann im März 1903. In dieser Zeit traten ohne konstatierbare Ursache Schmerzen im Kreuz und im Gesäss auf, welche in Mastdarm und Genitalien ausstrahlten und immer heftiger wurden. Ausser diesen Schmerzen bemerkte er nichts Abnormes. In den nächsten Monaten begann er zu beobachten, dass der untere Teil seines Rückens immer steifer wurde und sich immer schwerer beugen liess, und bald begann aus derselben Ursache auch sein Gang schwächer zu werden. Zu diesen Symptomen traten im November Harnbeschwerden hinzu, welche mit Obstipation kombiniert waren. Die Beschwerden bestanden darin, dass er zur Zeit der Stuhlverhaltung nicht imstande war den Urin spontan zu entleeren; wenn der Urin sich aber in seiner Blase angesammelt hatte, wovon er ein deutliches Gefühl der Blasenspannung empfand, so begann der Urin spontan abzuträufeln. Sobald aber Stuhlentleerung erfolgte, entleerte, sich auch der Urin in genügendem Maße, nur zeigte sich das Miktionsbedürfnis häufiger und dringender als gewöhnlich. Unterdes hatte sich seine Rückenversteifung so weit ausgebildet, dass er jetzt überhaupt nicht sitzen kann; er liegt fortwährend zu Bett, oder kniet vor demselben; beim Aufstehen nimmt er eine stark gekrümmte Körperhaltung ein. Wegen der fortdauernden Schmerzen suchte er die Klinik am 2. Januar 1904 auf.

Status praesens: Hoch gewachsener, stark abgemagerter Mann. Der Nasenrücken stark sattelförmig eingesunken. Die Wirbelsäule ist vom 9. Dorsalwirbel bis zum Steissbein vollständig steif und ändert ihre Form bei keiner, wie immer gearteten Bewegung des Rumpfes. Dem Proc. spinosus des 10. Dorsalwirbels entsprechend findet sich ein kleiner Gibbus, welcher aber weder auf Beklopfen, noch auf Druck schmerzhaft ist. Im Dorsalteile der Wirbelsäule eine geringfügige linkskonvexe Skoliose. Untere Brustkorbapertur stark erweitert, an den Rippen finden sich Anzeichen überstandener Rhachitis. Haut und Schleimhäute sind blass; der grösste Teil der Oberlippe, sogar ein Teil des oberen Zahnfleisches fehlt, so dass die oberen Schneide- und Eckzähne bis zu ihren Wurzeln entblösst daliegen. Rückwärts zu beiden Seiten der Wirbelsäule, in den durch das Hüftbein und das Kreuzbein gebildeten Winkeln ist eine der Herztätigkeit synchrone Pulsation zu fühlen, sogar stellenweise zu sehen. Das pulsierende Gebiet ist auf der linken Seite ein 5 cm langes und $2^1/_2$ cm breites Oval; auf der rechten Seite ist es 10 cm lang und 4 cm breit. Ferner befindet sich auswärts von der rechtsseitigen Pulsation über dem rechten Hüftbeine noch ein drittes kreisförmiges pul-

sierendes Gebiet, von ersterem bloss durch den rückwärtigen Teil der Crista ilei und die Spina post. sup. getrennt. An der Peripherie dieser Pulsation lässt sich der scharfe Rand der arrodierten Darmbeinschaufel durchfühlen. Alle diese pulsierenden Gebiete sind druckempfindlich und lassen beim Auskultieren ein systolisches Geräusch vernehmen. Eine Probepunktion, unter allen Kautelen mit der Lüerschen Spritze angestellt, fördert reines Blut zutage. Bei rektaler Untersuchung findet sich an der rechten Seite der Ampulla recti, ca. 9 cm vom After entfernt, ein von rechts in Rectallumen hineinragender, allseitig pulsierender Tumor, dessen Pulsationen viel intensiver werden, wenn wir gleichzeitig mit der anderen Hand auf die Pulsationen in der Sakralgegend einen Gegendruck

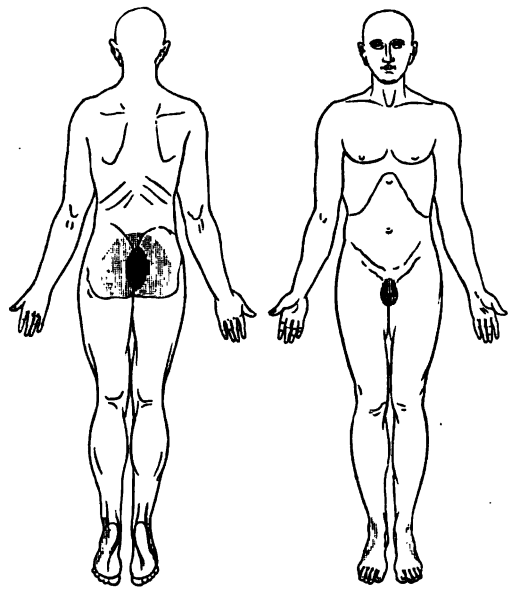

Fig. 4.

ausüben. Die Cruralarterien sind untereinander ganz gleich, und zeigen im Vergleiche zum Herzspitzenstosse keine abnorme Verspätung. — In den Brust- und Bauchorganen findet sich nichts Abnormes. Harnmenge beträgt 1200 cm^3, spez. Gewicht 1015; schwach saure Reaktion, mässiger Eitergehalt.

Nervensystem. Motilitätsprüfung. Die Gesichts- und Rumpfmuskulatur, die Bauchpresse, die oberen Extremitäten zeigen keine Abweichung. Die Muskulatur ist im ganzen schwach, eine ausgesprochene Volumabnahme zeigt sich bloss an der Peroneal- und Glutäalmuskulatur. Das Volumen der Glutäen ist im allgemeinen verringert, die Haut des Gesässes hängt schlaff herab, im Glutäus maximus zeigen sich häufige faszikuläre und fibrilläre Zuckungen. Von den Bewegungen im Hüftgelenk ist — soweit es von dem stark dekrepiden Individuum zu er-

warten ist —, die Ad- und Abduktion, Flexion und Rotation ziemlich leicht auszuführen, hingegen ist die von der Glutäalmuskulatur abhängige Streckung des Schenkels durchaus nicht ausführbar. Beugung und Streckung des Unterschenkels geht noch vonstatten, hingegen ist sowohl die Dorsal- als auch die Plantarflexion des Fusses auf beiden Seiten sehr mangelhaft; die rechten Zehen bewegen sich überhaupt nicht, die linken sind schwacher Dorsal- und Plantarflexion fähig. Der innere Fussrand kann ein wenig gehoben werden, der äussere gar nicht.

Die Reflexe der oberen Extremitäten sind erhalten, Bauchreflex auslösbar, der Kremasterreflex ist links sehr schwach, rechts fehlt er überhaupt. Die Kniereflexe sind sehr lebhaft, die Achillesreflexe und Plantarreflexe sind nicht auszulösen.

Sensibilitätsprüfung. An der Haut des Penis und Skrotums, sowie in der Circumanalgegend findet sich, dem 3.—5. Sakralsegmente entsprechend, eine Hypästhesie, welche aber nicht überall gleich intensiv ist; so ist nämlich die Eichel und die Gegend unmittelbar neben dem Anus, dem 4. und 5. Sakralsegmente entsprechend selbst für starke Berührungen fast völlig anästhetisch, während die Haut des Penisschaftes und die peripherischen Partien des anästhetischen Gebietes, welche dem 3. Sakralsegmente entspricht, bloss für oberflächliche Empfindungen unempfindlich erscheint. (Siehe Abbildung 4.) Ausserdem findet sich ein hypästhetisches Gebiet am untersten Teile der Aussenseite beider Unterschenkel an den äusseren Knöcheln und am Aussenteile des Tarsus, rechts von grösserer Intensität als links. Auf diesem Gebiete ist auch die Schmerz- und Temperaturempfindung herabgesetzt. Muskel- und Lagegefühl sind intakt. Die Hoden sind auf Druck schmerzhaft. Als sensorische Reizerscheinungen sind die oben beschriebenen Schmerzen aufzufassen, welche von der Sakralgegend gegen Rektum und Penis ausstrahlen. — Die Hinterfläche des Kreuzbeines ist in der Nähe der Pulsationen überall sehr druckempfindlich. Trophische Abweichungen sind nicht vorhanden. —

Elektrische Untersuchungen:

Faradischer Strom.

	Rechts.	Links.
Extens. cruris quadr. Adduktoren	Gute Reaktion	Gute Reaktion.
Glutaeus max. . . .	Auf starkem Strom sehr schwache Kontraktion.	
Biceps. Semitendui. Semimembr. Gastrocnem.	Gute Reaktion.	
Tibialis ant. Peroneus	Schwächere Reaktion.	
Interossei	Keine Reaktion.	
M. ext. digit. brev. .	Sehr schwache Reaktion	

Galvanischer Strom.

	Rechts.	Links.
Extens. cruris quadr. Adduktoren	Blitzartige Zuckung	
Glutaeus max. . . .	Sehr schwache und träge Reaktion.	
Biceps. Semitendin. Semimembr. Gastrocnem.	Blitzartige Zuckung.	
Tibialis ant.	Schwache Reaktion.	
Peroneus	Sehr schwache und träge Reaktion.	
Interossei	Keine Reaktion.	
M. ext. digit. brev. .	Sehr schwache Reaktion.	

Miktionsstörungen. Bei länger bestehender Verstopfung füllt sich die Blase stark an, was der Kranke als deutliche Spannung empfindet. Wenn der Blasenfundus 3 Finger unter dem Nabel steht, so beginnt der Harn abzuträufeln. Wenn sich die Stuhlverstopfung löst, so geht die Urinentleerung bei dem Kranken ziemlich regelmässig vor sich; die dunkle Empfindung der gefüllten Blase zeigt sich öfters des Tages und tritt häufig sehr gebieterisch auf. Trotz dieser regelmässigen Harnentleerung ist unmittelbar nach dem Urinieren die sehr bedeutende Residualmenge von 6—700 ccm zu finden. Die Blase ist leicht ausdrückbar, beim Katheterisieren ist von seiten des Sphinkters kein Widerstand zu überwinden. Ausserhalb der Zeit des Harndranges ist er bloss einige Tropfen Urin auszupressen imstande, trotzdem seine Blase ständig gefüllt ist, und auch diese werden bloss unter starker Zuhilfenahme der Bauchpresse entleert. Während der weiteren Beobachtung zeigte sich auch zur Zeit der Stuhlverstopfung spontaner Harndrang und Harnentleerung. Die Schleimhaut der Harnröhre und der Blase zeigt keine grob nachweisbare Sensibilitätsstörungen.

Defäkation. Wie erwähnt, bestehen bei dem Kranken hartnäckige Stuhlverstopfungen, welche bloss energischen Laxantien weichen. Sodann zeigt sich mehreremal hintereinander Stuhlentleerung, deren erste bei fest geformten Fäces noch normal erfolgt, während bei den späteren diarrhöeartigen Stuhlgängen der Reiz so plötzlich auftritt, so dass der Stuhl von selbst abgeht. Die Analöffnung klafft ein wenig. Der Analreflex ist nicht auszulösen. Eingiessungen werden sehr mangelhaft zurückgehalten.

Das Geschlechtsleben des Kranken war vordem durchaus normal, seit dem Auftreten der Miktionsbeschwerden hatte er bloss 1—2 mal Erektionen. Er versuchte auch den Coitus, brachte es aber nicht zum Orgasmus und zur Ejakulation. Ob aber letztere nicht ohne sein Wissen erfolgt sei, lässt sich nicht eruieren.

Epikrise.

In der Krankengeschichte finden sich genügend Anhaltspunkte zur vollständigen Feststellung der Krankheitsursache. Wir finden nämlich eine pulsierende Geschwulst, welche einerseits vom Rektum aus, andererseits zu beiden Seiten des Kreuzbeins und an der Aussen-

fläche der rechten kreisförmig arrodierten Darmbeinschaufel deutlich zu palpieren war. Bei Druck auf die äusseren Pulsationen verstärkte sich das Klopfen in der rektalen Geschwulst. Es ist demnach zweifellos, dass diese pulsierenden Partien zusammengehören und eine einzige Geschwulst bilden, die sich in allen Richtungen pulsatorisch gleichmässig erweitert, was eine blosse Kommunikation der pulsatorischen Bewegung von vornherein ausschliesst. Das systolische Geräusch und der Blutgehalt des Tumors vervollständigen die Diagnose eines Aneurysmas.

Es fragt sich nun, welches Blutgefäss aneurysmatisch erweitert ist? Bekanntlich teilt sich die Art. iliaca communis in der Höhe des Promontoriums in zwei Äste: die Art. iliaca ext. und die Art. hypogastrica. Die Art. iliaca ext. verläuft lateralwärts und nach vorne zu der Innenfläche der Darmbeinschaufel entlang, während die Art. hypogastrica sich in das kleine Becken herabsenkt und sich dort verzweigt. In Anbetracht dessen, dass an den Cruralarterien, welche von der A. iliaca ext. abstamme, keinerlei Differenz weder hinsichtlich der Pulsstärke, noch der Synchronizität bestand, in Anbetracht ferner dessen, dass die Pulsation zu beiden Seiten des Sakrums, hauptsächlich aber vom Rektum aus gut palpabel war, während sich von den Bauchdecken aus nichts fühlen liess, mussten wir annehmen, dass das Aneurysma der Art. hypogastrica oder einem ihrer Zweige entstammt, sich der Konkavität des Sakrums fest anschmiegt und sowohl dieses als auch einen Teil der rechten Darmbeinschaufel usuriert.

Infolge der Usuration der Vorderwand des Sakralkanals übt es auf die im letzteren herabziehenden Caudafasern einen starken Druck aus und dies erklärt die von seiten des Nervensystems bestehenden Symptome.

Es ist demnach zweifellos, dass wir es mit einer Caudaerkrankung zu tun haben; es fragt sich bloss, welche Nervenwurzeln an dieser Läsion partizipieren? Die Miktions- und Defäkationsbeschwerden, sowie die Störungen der Genitalfunktionen weisen auf eine Läsion der drei unteren Sakralwurzeln hin, während als die höchstlädierten Wurzeln infolge der Schwächung des Tibialis anticus die 5. oder die 4. Lumbalwurzel bezeichnet werden müssen. Dieser Höhendiagnose entspricht die Stelle, an welcher die Pulsation zu fühlen war. Trotzdem die Geschwulst infolge ihrer Lage und Grösse sehr viele Wurzeln lädieren musste, ist auch hier unter den Anästhesien diejenige des äusseren Knöchelgebiets am auffallendsten. Eine gewisse Beachtung verdienen die fibrillaren Zuckungen in den Glutäen. Diese sollen nach Schultze, dem sich auch Zuckerkandl und Frankl-Hochwart anschliessen, bloss bei Conuserkrankungen vorkommen, während

es sich in unserem Falle doch um eine sichere radikuläre Läsion handelte.

Fall 5. Johann X., 42jähriger Landmann. Heredität in keiner Richtung nachzuweisen. Mit 8 Jahren litt er längere Zeit an Wechselfieber, sonst war er bis zum Beginne seines jetzigen Leidens vollständig gesund. Lues wird negiert. Seine Krankheit begann vor 15 Jahren und zwar mit einer Erkältung. Hauptsächlich die Lenden und das Kreuz, sowie die unteren Extremitäten waren der Einwirkung der feuchten Kälte ausgesetzt, ja am rechten Fusse zeigten sich Erfrierungserscheinungen. 1—2 Tage darauf traten sehr heftige Schmerzen in der Lendengegend auf, die in die Beine ausstrahlten und Patienten vollständig ans Bett fesselten. Kurze Zeit nachher eines Morgens beim Erwachen machte er die Wahrnehmung, dass seine unteren Extremitäten ganz taub und gelähmt sind. Die Kreuzschmerzen begannen nach einigen Tagen ein wenig nachzulassen, hingegen traten Harnbeschwerden auf. Die Harnentleerung stockte, so dass der Katheter öfters angelegt werden musste. Angeblich wurde der Harn in grossen Mengen, literweise, aus der Blase entfernt. Der Zustand seiner Füsse fing dann langsam an sich zu bessern, so dass er in einigen Wochen sich ihrer vollständig bedienen konnte, nur zeitweilig zeigten sich Schmerzen und Parästhesien. Die Harnbeschwerden hingegen waren um so hartnäckiger, er war dauernd auf den Katheter angewiesen, welchen er selbst handhabte. Wenn er aber die Entleerung einen Tag zufälligerweise nicht vorgenommen hatte, so dass seine Blase stark anschwoll, dann fühlte er einen dumpfen drückenden Schmerz hinter der Symphyse und es trat Harnträufeln ein. Gleichzeitig war der Stuhl nicht in Ordnung. Tagelang war er verstopft, obzwar er fühlte, dass das Rektum mit Kot gefüllt sei, so dass er oft gezwungen war, mit den Fingern die eingetrockneten Kotbröckel aus dem After zu entfernen. Doch begannen auch diese Symptome sich langsam zu bessern. Der Harn begann sich auch ohne Katheterisieren zu entleeren, indem er mehrmals täglich Harndrang wahrnahm, welchem er schnell Folge leisten musste, indem er bei einmal aufgetretenem Harndrang nicht imstande war, den Harn zurückzuhalten. Ähnlich ging es ihm mit dem Stuhle. Der Stuhldrang trat plötzlich und mit grosser Heftigkeit auf. So kam er in $1^1/_2$ Jahren weit genug, um einige Wochen lang militärischen Dienst leisten zu können. Was die Genitalfunktionen betrifft, so ist er nicht imstande, über dieselben in den ersten $1^1/_2$ Jahren seiner Krankheit Aufschluss zu geben, da er den Coitus während dieser Zeit überhaupt nicht versuchte. Ein Jahr darauf aber verheiratete er sich, doch war er nicht imstande, den Coitus regelmässig auszuüben. Er hatte zwar zeitweise Erektionen, auch gelang ihm manchmal die Immissio penis, doch kam es nie zur Ejakulation. Einige Male fühlte er zwar, dass sich etwas aus seiner Harnröhre ergiesse, doch war dies sehr wenig. Wollustgefühl fehlte überhaupt vollständig.

All diese Symptome blieben, von vorübergehenden Besserungen und Verschlechterungen abgesehen, konstant bestehen; bloss traten, wohl als Folgezustände seines organischen Leidens, Teile in ihrem Gefolge eine ständige Gemütsdepression, Befangenheit, Kopfschmerz und andere neurasthenische Zeichen hinzu. —

Status praesens. Hochgewachsener, gut entwickelter Mann. Knochen-

system und Muskulatur intakt. In den inneren Organen nichts Abnormes. Harnmenge 1400 cm^3 spez. Gewicht 1017, Reaktion neutral, geringer Eitergehalt.

Nervensystem. In der Motilitätssphäre findet sich keinerlei Abweichung. Die Grösse des Sensibilitätsausfalles zeigt nebenstehendes Schema. An der Haut des Skrotums und des Penis sowie um die Rima ani herum ist ein anästhetisches Gebiet nachzuweisen, welch letzteres an die Beugeseite des linken Oberschenkels einen schmalen zungenförmigen Fortsatz aussendet. Ausserdem findet sich ein hypästhetisches Gebiet am untersten Teile der Aussenseite des Unterschenkels und am Aussenrande der Sohle. Das Gebiet an den Genitalien und der Circumanalgegend entspricht dem 3.—5. Sakralsegmente, dasjenige des Unterschenkels dem 1. Sakral- oder

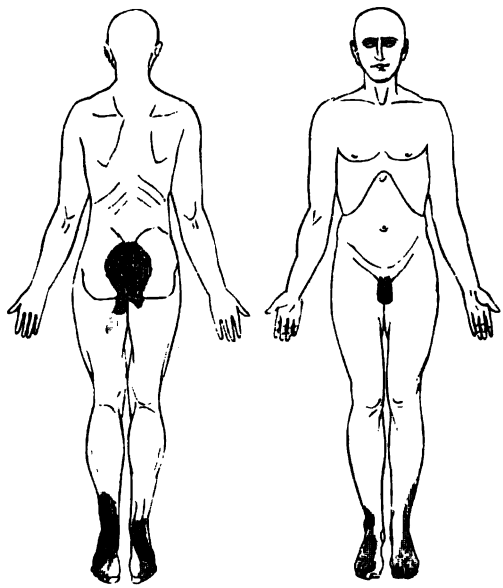

Fig. 5.

5. Lumbalsegmente. Die Gefühlsherabsetzung besteht sowohl für taktile, als auch für Schmerz- und Temperaturempfindungen. Ausserdem sind noch Parästhesien und Schmerzen im unteren Teile der Wirbelsäule vorhanden, welche gegen den After ausstrahlen. Die Hoden sind auf Druck schmerzempfindlich.

Reflexe. Pupillenreaktion normal, ebenso die Sehnen- und Knochenreflexe der oberen Extremität. Bauch- und Patellarreflexe auslösbar, letztere etwas träge. Achillessehnenreflex, Kremaster- und Plantarreflex sind nicht auslösbar.

Miktionsbeschwerden. 5 bis 6mal des Tages tritt beim Kranken das Bedürfnis des Harnlassens auf, worauf der Harn regelmässig abgeht, manchmal aber bevor er noch den Abtritt aufsuchen kann. Er ist dem-

nach nicht imstande, bei einmal vorhandenem Harndrange den Urin zurückzuhalten. Manchmal entleeren sich einige Tropfen Harn von selbst. Die jeweilig entleerten Harnmengen schwanken zwischen 200 und 550 ccm. So betragen die einzelnen Harnportionen an einem Tage:

Um	10	Uhr	vorm.	250	ccm,
„	1	„	nachm.	360	„
„	7	„	„	540	„
„	12	„	„	300	„
„	4	„	vorm.	250	„
„	$7^1/_2$	„	„	200	„ .

Unmittelbar nach der Harnentleerung enthält die Blase noch 250—300 ccm Residualharn. Die Blase ist im gefüllten Zustande leicht ausdrückbar, beim Katheterisieren erscheint der Sphinkter ganz atonisch.

Gröbere Gefühlsstörungen von seiten der Harnröhre und Blase scheinen nicht vorhanden zu sein. Wenn der spontane Harndrang fehlt, so ist er nicht imstande, auf Aufforderung Harn zu lassen.

Defäkation: Der Stuhl ist gewöhnlich angehalten, manchmal aber stellt sich mehrmals hintereinander Defäkationsbedürfnis ein, welches sich in einem Gefühl der Völle in der Kreuzbeingegend kundgibt. Sodann muss er sehr eilen, da es ihm des öfteren passierte, dass er sich beschmutzte. Der Analreflex ist beinahe erloschen. Er ist nicht imstande, einen Wassereinlauf zurückzuhalten. Grobe Gefühlsstörungen bestehen im Rektum nicht.

Störungen der Sexualsphäre. Gegenwärtig besteht bei dem Kranken keine Libido. Im wachen Zustande erfolgen weder in der Gegenwart oder bei Berührung weiblicher Individuen, noch bei sexuell gefärbten Gedanken Erektionen. In der Nacht kommt manchmal Erektion zustande, welche aber nicht zur Ejakulation führt. Trotzdem diese Erektionen nicht von Wolllustgefühl begleitet sind, wecken sie ihn aus dem Schlafe, wobei er manchmal bemerkt, dass aus der Urethralöffnung eine samenartige Flüssigkeit abtropft.

Epikrise.

Aus der Übersicht der uns zur Verfügung stehenden Daten geht hervor, dass auch in diesem Falle eine Läsion der untersten Rückenmarkssegmente vorliegt. Die Störungen der Urogenitalfunktionen, sowie des Defäkationsaktes, ferner die Anästhesie der Genitalien und der Circumanalgegend, sowie das fast vollständige Fehlen des Analreflexes sprechen für die Läsion des 3. bis 5. Sakralsegmentes, der Gefühlsausfall an Unterschenkel und Fuss, sowie der Mangel des Achillessehnenreflexes verrät eine Affektion des 1. Sakralsegmentes. Das dem 2. Sakralsegmente zugehörige Hautgebiet zeigt sich auch hier grösstenteils intakt, abgesehen von dem sich auf die Hinterseite des linken Oberschenkels sich erstreckenden zungenförmigen Fortsatze, welcher vielleicht bereits dem 2. Sakralsegmente angehört. Ganz auffallend ist das vollständige Intaktbleiben der Muskulatur.

Was nun die Ursache des Krankheitsbildes betrifft, so lässt es sich nicht so handgreiflich feststellen, wie in den beiden vorhergehenden Fällen. Die Krankheit kam nach einer starken Erkältung zustande und begann mit starken Kreuzschmerzen; die vollständige Paraplegie der unteren Extremitäten kam in Begleitung der Harn- und Stuhlbeschwerden im Verlaufe einer Nacht zustande. Später blieben unter Rückbildung der Paraplegie Miktions- und Defäkationsbeschwerden bestehen. Entwicklung und Rückentwicklung der Krankheit machen es beinahe sicher, dass hier eine Myelitis des Sakralmarkes vorliege. Die initialen Schmerzen, hauptsächlich aber die noch jetzt bestehenden weisen auf eine Erkrankung der Rückenmarkshäute hin, so dass alle vorhandenen Symptome durch eine Meningomyelitis sacralis zur Genüge erklärt werden. Der Erzählung des Kranken nach ist eine Refrigeration als zu mindestens disponierende Ursache der Erkrankung nicht von der Hand zu weisen.

Fall 6. J. K., 35jähriger Maurer. Heredität nicht nachweisbar. Mit 11 Jahren litt er an Halsdrüsenschwellungen, welche vereiterten.

Seit ungefähr einem Jahre leidet er ständig an rechtseitigen Kopfschmerzen.

Sein nunmehriges Leiden begann vor einem Jahre. Er glitt aus, fiel rücklings nieder und schlug mit Rücken und Kopf stark an den Boden. Nach dem Fall war er ausserordentlich benommen und klagte über Kopfschmerz, doch konnte er weiter gehen und spürte auch keine besonderen Kreuzschmerzen. Drei Wochen nach dem Falle traten Schmerzen in der Gesässgegend auf, anfangs schwach, dann mit einer zunehmenden Intensität. Gleichzeitig mit den Schmerzen zeigten sich Harnbeschwerden. Letztere bestanden darin, dass er spontan keinen Harn lassen konnte, und als die Blase ganz voll war, begann der Harn abzutröpfeln. Das Spannungsgefühl in der Blasengegend trieb ihm zum Arzte, der mehrere Male den Katheter anlegte. Diese Harnbeschwerden bestehen seitdem mit geringen Remissionen fort; doch kamen in neuerer Zeit Schmerzen in der Blasengegend hinzu, welche in den Penis ausstrahlten. Zu all diesen Beschwerden kam noch 4 Wochen vor seiner Aufnahme ein heftiger Stuhldrang hinzu, welcher so plötzlich auftrat, dass er sich oft beschmutzte, bevor er den Abtritt erreichen konnte.

Ungefähr eine Woche nach dem Auftreten dieser Symptome nahm er wahr, dass er mit dem rechten Ohre schwerer höre; gleichzeitig mit dieser stets zunehmenden Schwerhörigkeit stellte sich auch ein leichter Schwindel ein, infolgedessen es ihn immer nach der rechten Seite zog. Gleichzeitig bemerkte er, dass sein Mund nach links verzogen sei, dass die Speisen aus dem rechten Mundwinkel abfliessen und er das rechte Auge nicht schliessen könne.

Zwei Wochen vor seiner Aufnahme traten gelegentlich einer starken körperlichen Anstrengung die Harnbeschwerden noch mehr in den Vordergrund. Er bekam starke Schmerzen in der Blasengegend, die Harnverhaltung wurde total, nur hin und wieder bestand Harnträufeln. Mit diesen

Klagen suchte er die Klinik auf. Auf unsere Fragen gab er noch an, dass er seit mehreren Monaten impotent und nie luetisch infiziert gewesen sei. —

Status. Mittelgrosser, abgemagerter Mann. Im Knochensystem nichts Abnormes, Kreuzbein und Beckenknochen geben normale Radiogramme. Die Muskulatur ist überhaupt wenig entwickelt, aber ziemlich gut konserviert Haut und Schleimhäute anämisch. In den inneren Organen nichts abnormes.

Motilität. Es besteht beim Kranken eine vollständige rechtsseitige Facialislähmung. Von dieser abgesehen, lassen sich nirgends Lähmungserscheinungen oder Zeichen motorischer Schwäche nachweisen. —

Die elektrische Reizbarkeit der Muskeln ist am Stamm und an den Extremitäten normal. Die vom rechten Facialis innervierten Muskeln zeigen Entartungsreaktion.

Reflexe. Die Sehnenreflexe der Ober- und Unterextremitäten sind etwas gesteigert. Bauch- und Kremasterreflexe sind auslösbar. Beim Bestreichen der Fussohle Plantarflexion der Zehen.

Sensibilitätsprüfung. Als Reizerscheinungen sind neben den in der Anamnese erwähnten Gesäss- und Blasenschmerzen, sowie dem rechtsseitigen Kopfschmerze die zeitweilig auftretenden gürtelförmigen Schmerzen zu erwähnen, welche in der linken Brusthälfte ihren Sitz haben.

Die Ausfallserscheinungen finden ihre Darstellung auf beiliegendem Schema. Es zeigt sich reithosenförmige Hypästhesie, starke Hypästhesie der Füsse und der zwei unteren Drittel der Unterschenkel, ein hypästhetischer Streifen an der Ulnarseite der rechten oberen Extremität, von der Achselhöhle bis zur Spitze des 4. und 5. Fingers reichend, ferner eine Hypästhesie der linksseitigen submamillaren Dorsalzonen.

Auf diesen Gebieten ist auch der Schmerz und Temperatursinn herabgesetzt mit Ausnahme der linken Dorsalzonen, innerhalb welcher bei herabgesetzter Taktilität das Schmerzgefühl gesteigert ist.

Sinnesorgane. Augenuntersuchung. Auf dem rechten Auge wegen juvenilen Katarakts vollständige Blindheit. Auf dem linken Auge visus $^5/_{10}$. Dieser Visus verschlechterte sich während der letzten Wochen seines klinischen Aufenthaltes rapid und sank auf $^5/_{30}$. Gleichzeitig zeigten sich rasch fortschreitende Veränderungen im Augenhintergrund. Die Papille ragt stark hervor, die Venen sind erweitert, um die Papille herum zeigen sich in radiärer Anordnung streifenförmige Blutungen. Okulistische Diagnose: Stauungspapillen.

Gehör. Objektiv nichts wahrzunehmen. Weber wird nach links lokalisiert, die Knochenleitung ist rechts abgeschwächt, die Luftleitung ist rechts um vieles schwächer als links. Diagnose: Hypaesthesia nervi acustici l. d.

Die Schwerhörigkeit des rechten Ohres nahm unter unseren Augen immer mehr zu, gleichzeitig mit ihr der Schwindel und die in der Anamnese erwähnte Gleichgewichtsstörung.

Miktionsstörungen. Bei der Aufnahme konnte der Kranke spontan überhaupt nicht urinieren. Hingegen litt er an ständigem Harnträufeln. Die Blase war sehr stark distendiert, so dass ihr Fundus fast bis zum Nabel reichte. Die Blase war leicht exprimierbar. Beim Katheteri-

sieren stellte sich heraus, dass das Gefühl der Harnröhre und der Blase ganz gut konserviert sei, hingegen war der Sphinktertonus gering. Nach zehntägiger Katheterisierung kehrte die Fähigkeit der spontanen Harnentleerung wieder zurück. Der Reiz, welcher ihn zum Harnlassen treibt, ist eher ein starkes Spannungsgefühl der Blasengegend, nach dessen Auftreten der Harn in ziemlich starkem Strahle entleert wird. Ohne diesen Harndrang kann er spontan nicht urinieren. Während des Urinierens nimmt er die Bauchpresse stark in Anspruch, und drückt die Hand gegen die Blasengegend. Er ist nicht imstande, die Harnentleerung zu unterbrechen. Spannungsgefühl und Harnentleerung meldet sich 5—6 mal im Tage: die

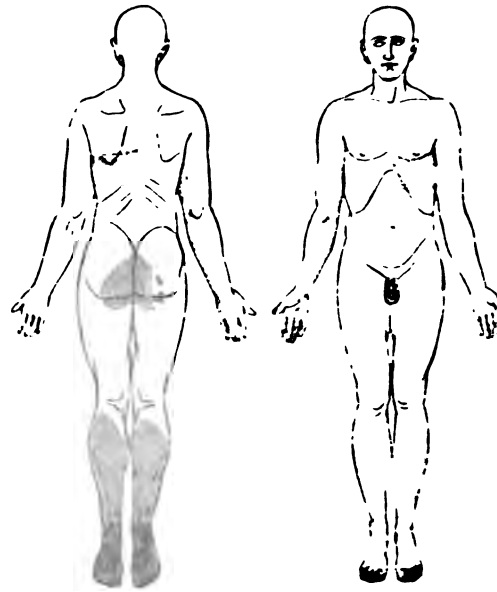

Fig. 6.

entleerten Harnportionen schwanken zwischen 250—400 ccm. Nach der Harnentleerung ist noch immer Residualharn nachzuweisen, dessen Menge zwischen 250—500 ccm schwankt. Der täglich entleerte Harn beträgt ungefähr 2000 ccm, spez. Gewicht 1015, er ist schwach alkalisch und stark eiterhaltig.

Dieser Typus der Harnentleerung bestand während der ganzen Zeit der klinischen Beobachtung. Eine Zeitlang wurden Blasenwaschungen vorgenommen. Als mit diesen sistiert wurde, zeigten sich jeden 5.—6. Tag stärkere Harnretentionen mit Harnträufeln und leichteren Fieberbewegungen.

Defäkation. Im Gegensatz zu den früheren Angaben des Kranken stellte sich das Bedürfnis der Stuhlentleerung in regelmässigen Zeiträumen etwas dringend ein, doch hatte er stets genügend Zeit, den Abtritt aufzusuchen. Er muss beim Stuhlgange sehr stark pressen. Der Sphinktertonus ist schwach, ebenso der Analreflex. Die Rektalschleimhaut ist nicht anästhetisch.

Genitalfunktionen. Seit ungefähr 8 Monaten koitiert er nicht, da auf die gewöhnlichen geschlechtlichen Reize (Annäherung an Frauen, erotische Gedanken, Reiben des Penis) keine Erektionen erfolgen. 1—2mal glaubte er in der Nacht Erektionen zu haben, doch weiss er sicher, dass keine Ejakulation erfolgt sei. Seine Angaben über Libido waren unbestimmt und in keinem Sinne zu verwerten.

Epikrise.

Die Beurteilung des beschriebenen Falles bereitete hauptsächlich zu Beginn der klinischen Beobachtung beträchtliche Schwierigkeiten, da sich das Krankheitsbild in seiner ganzen Breite erst langsam vor unseren Augen entwickelte und weil die für die Diagnose entscheidendsten Momente erst spät zur vollen Ausbildung gelangten. Als der Kranke auf die Klinik kam, bestanden neben den Harnbeschwerden, reithosenförmige Anästhesien, die Anästhesie der unteren Extremitäten, ferner die Anästhesie der linken Thoraxhälfte und des rechten Armes, sowie vollständige Facialislähmung und geringfügige Schwerhörigkeit. Während der ganzen Beobachtung bestand an den Extremitäten keinerlei motorische Störung. Die Anästhesien entsprachen den sakralen und unteren lumbalen Segmenten, und waren insofern nicht vollständig, als bloss die distalen Partien der betreffenden Hautgebiete betroffen waren (Unterschenkelanästhesie). Die Läsion dieser Segmente erklärte auch die Harnbeschwerden. War schon die Höhendiagnose, hauptsächlich die Bestimmung des obersten lädierten Segmentes, nicht mit Sicherheit durchzuführen, so stiess die Bestimmung, welcher Art die Läsion sei, auf noch grössere Schwierigkeiten. Der Kranke erwähnte einen heftigen Fall auf das Pflaster, nach welchem die Harnbeschwerden nach und nach zur Entwickelung gekommen wären. Unmittelbar nach dem Falle bestand weder Paraplegie noch Harnverhaltung, noch auch jene anderen Veränderungen, welche nach Conusverletzungen aufzutreten pflegen. Wenn also das Trauma angeschuldigt werden sollte, so liesse sich höchstens eine traumatische Caudaverletzung mit nachträglicher Neuritis denken. Vorübergehend wurde auch angesichts der disseminierten radikulären Anästhesien an Wurzelneuritis oder Tabes gedacht. Gegen das Ende der klinischen Beobachtung zu trat das Symptom auf, welches uns auf die richtige Spur leitete. Der Kranke hatte nämlich schon früher über rechtsseitiges Ohrensausen und abgeschwächtes Hörvermögen geklagt; diese Hörstörungen traten nun immer mehr in den Vordergrund und kombinierten sich mit einem ständigen geringfügigen Schwindelgefühl, so dass er oft das Gefühl hatte, nach rechts umzufallen. Gleichzeitig traten quälende rechtsseitige Kopfschmerzen auf.

Die Gehöruntersuchung ergab das Vorhandensein einer zentralen Störung. Und da gleichzeitig die Augenuntersuchung das Vorhandensein einer intensiven Stauungspapille ergab, sahen wir uns veranlasst, bei dem Kranken eine intrakraniale Geschwulst anzunehmen, welche eine isolierte Lähmung der Facialis und des Acusticus hervorrufe. Gerade der Umstand, dass eine solitäre Läsion dieser beiden Gehirnnerven vorhanden war, und jede andere Lähmungserscheinung, namentlich auch auf der gekreuzten Seite fehlte, machte es wahrscheinlich, dass wir es hier mit einem jener an den Nervenwurzeln sitzenden Tumoren zu tun haben, welche sich namentlich im Kleinhirnbrückenwinkel entwickeln und in der Mehrzahl der Fälle Neurofibrome sind. So wurde es auch wahrscheinlich, dass die diseminierten Läsionen der Rückenmarkswurzeln und so auch die Caudasymptome durch ähnliche Geschwülste an den Wurzeln hervorgerufen werden, so dass unsere letzte Wahrscheinlichkeitsdiagnose auf zentrale Neurofibromatose lautete.

* * *

Wir wollen nun nach der detaillierten Beschreibung unserer Fälle in erster Linie die Harnbeschwerden analysieren, welche bei allen sechs Kranken trotz der Verschiedenheit der Ätiologie und trotzdem bei der einen Gruppe Conus-, bei der anderen Caudaerkrankung vorlag, in gleicher Weise, wenn auch nicht in gleichem Masse bestand. Es wird sich in folgendem hauptsächlich darum handeln, ob sich aus unseren Beobachtungen eine Bestätigung der bekannten Anschauungen Müllers über die Lokalisation der Blasenzentren und über den Mechanismus der Harnentleerung ableiten lasse.

Es scheint uns zweckmässig, bei der Erörterung dieser Fragen von dem ersten, am längsten beobachtetem Falle auszugehen, dessen anatomischer und histologischer Befund vollständig vorliegt. In diesem waren, wie erinnerlich, die Sakralsegmente vollständig destruiert und dort, wo nach den Anschauungen der Physiologie das anatomische Blasenzentrum zu suchen wäre, fanden wir bloss Gliagewebe und die Überreste alter Blutungen. Nach dem gültigen physiologischen Schema hätte hier also vollständige Blasenlähmung bestehen müssen, das heisst, eine gleichzeitige Lähmung des Detrusors und beider Sphinkteren und infolgedessen fortwährendes Harnträufeln. Statt dessen finden wir, dass sich die Entwicklung der Harnbeschwerden kaum in irgend etwas von denjenigen Fällen unterscheidet, in welchen die Rückenmarksläsion oberhalb dieser supponierten Zentren ihren Sitz hat. Sogleich nach dem Trauma bestand vollständige Harnretention, so dass die Kranke katheterisiert werden musste; später aber kam die Harnentleerung, trotzdem sich das zerstörte Rückenmark nicht mehr regenerierte

in so vollständiger Weise in Ordnung, dass die Kranke während ihres ersten klinischen Aufenthaltes ihre Harnbeschwerden vor dem Arzte und Wartepersonal vollständig geheim zu halten vermochte und das Bestehen derselben erst während ihres zweiten Aufenthaltes im Zusammenhange mit einer vorübergehenden Harnretention zur Entdeckung gelangte.

Die normalen Blasenreflexe bestanden in vollkommener Weise. Der Schliessungsreflex, dessen Wesen darin besteht, dass bei mässiger Blasenfüllung der glatte Sphinkter kontrahiert bleibt, muss als vollständig erhalten betrachtet werden, denn in den Pausen zwischen den Ausstossungen des Harnes bestand kein Harnträufeln. Ebenso funktionierte auch der Öffnungsreflex. Wenn der Füllungsgrad der Blase einen gewissen Grad erreicht hatte, kam es zu einer nahezu normalen Harnentleerung, die in recht kräftigem Strahle erfolgte; es wurden also durch die vermehrte Spannung der Blasenwand ausgelöste zentripetale Erregungen auf zentrifugale Bahnen übertragen, auf welchen der Sphinkter zur Erschlaffung, der Detrusor zur Kontraktion gebracht wurde.

Die Harnentleerung unterschied sich aber ebenso von derjenigen des Gesunden, wie sich die des Neugeborenen von der des Erwachsenen unterscheidet. Bei jenem findet sich noch reiner Automatismus; der Füllungszustand der Blase regelt Öffnungs- und Schliessungseffekt, so dass das Kind in gewissen gleichmässigen Zeiträumen den Harn in kräftigem Strahle entleert, sobald der Füllungszustand der Blase weit genug gediehen ist; bei diesem kommt noch die Aktion des Willens dazu. Die zentripetalen sensiblen Bahnen setzen sich bis zum Bewusstseinsorgan fort, welches so über den Füllungszustand der Blase ständig unterrichtet wird. Vom Bewusstseinsorgane aus wird sodann auf zentrifugalen Bahnen die Sphinkterfunktion reguliert. Ist das Individuum gerade nicht in der Lage, dem Harndrang nachzugeben, so vermag es durch willkürliche Verstärkung des Sphinktertonus den Harn zurückzuhalten. Kann es ihm aber Folge leisten, so kann es den Sphinkter zur Erschlaffung bringen, wodurch der Detrusor das Übergewicht erhält. Die Harnentleerung, willkürlich angeregt, geht sodann automatisch vonstatten. Bloss die Tätigkeit der Bauchpresse und einigermaßen das Herausspritzen der letzten Harnportionen steht wieder unter unmittelbarer Willensbeeinflussung. Ebenso kann ein kräftiger Willensimpuls während der Harnentleerung den Sphinkter wieder zur Kontraktion bringen und sie mitten in ihrem Ablaufe hemmen.

Der Einfluss des Willens auf die Harnentleerung war also bei unserer Kranken suspendiert. Die sensiblen Bahnen unterrichteten das Bewusstsein über den Füllungszustand der Blase nicht; Urethra

und Blasenschleimhaut waren bei Berührung anästhetisch; sie war nicht imstande, die Harnentleerung spontan anzuregen oder sie willkürlich zu unterbrechen.

Trotzdem konnte die Harnentleerung der Patientin keine unwillkürliche genannt werden: es kam nie vor, dass sie den Urin unter sich liess. Wie die übrigen bisher beschriebenen Kranken hatte sie bei einem gewissen Füllungszustande der Blase hinter der Symphyse einen unbestimmten Druck, welcher sie daran mahnte, dass die Harnentleerung fällig sei. Dieser Druck meldete sich plötzlich und stark, weckte sie auch im Schlafe, einige Sekunden oder einige Minuten darauf erfolgte dann die Harnentleerung. Hier traf Müllers Gegenüberstellung vollständig zu: der Gesunde beherrscht seine Blasenreflexe, der Kranke mit zerstörtem Conus wird von seinen Blasenreflexen beherrscht.

Es geht also aus dieser Analyse der Erscheinungen hervor, dass die pathologische Harnentleerung lediglich dadurch erklärt werden kann, dass die automatischen Blasenzentren von dem Bewusstsein abgetrennt sind. Auch die Reihenfolge der Erscheinungen ist dieselbe wie bei höheren Querschnittsläsionen: zuerst Harnretention, eventuell Harnträufeln; sodann automatische Regelung der Harnentleerung. Es scheint, dass es einer gewissen Zeit bedarf, bis die Blase, die gewohnt war, im späteren Leben unter dem Einflusse des Bewusstseins zu funktionieren, zur primären automatischen Funktion zurückkehrt. Während dieser Zeit sistiert der Blasenreflex. Der Unterschied zwischen diesen sakralen und höheren Rückenmarksherden könnte höchstens der sein, dass bei letzteren der Sphincter externus vesicae als quergestreifter Muskel, dessen Kern im Sakralmark gelegen ist, in höheren Tonus versetzt wird. Die Blase sollte deshalb auch bei diesen suprasakralen Läsionen mechanisch schwerer ausdrückbar sein als bei der Zerstörung des Sakralmarkes, und Harnträufeln seltener vorkommen. Frankl-Hochwart und Zuckerkandl unterscheiden in ihrer Monographie die atonische Blase, wie sie bei Zerstörung des Sakralmarkes vorkommt, von der hypertonischen bei höheren Läsionen. Diese Unterscheidung lässt sich aber nicht aufrechterhalten und ist auch in den mitgeteilten Krankengeschichten der Autoren nicht konsequent durchführbar gewesen. Es könnte sich ja doch höchstens bei suprasakralen Läsionen um eine Tonussteigerung im Sphincter externus handeln, dessen Rolle beim Blasenverschlusse bloss eine sekundäre ist. Ja, seitdem wir uns mit diesen Verhältnissen genauer befassen, müssen wir sagen, dass bei höheren Querschnittsläsionen Ischuria paradoxa, also Mangelhaftigkeit des Blasenverschlusses bei Anwachsen des intravesikalen Druckes häufig vorkommt, bei Verletzung des Sakralmarkes hingegen fehlen

kann. (Siehe unsere Fälle 1 und 2). Auch ist, wie manche unserer Fälle lehren, die Blase bei Sakralverletzungen nicht immer so leicht exprimierbar, wie dies dem Frankl-Hochwartschen Schema zufolge der Fall sein sollte.

Haben sich aber die Veränderungen definitiv ausgebildet und ist es zur periodischen automatischen Ausstossung des Harnes gekommen, so ist sogar die eigentliche Inkontinenz: das Bettnässen, bei den höheren Läsionen erheblicher. Die Ursache ist zum grössten Teile darin gelegen, dass die sensiblen Störungen bei Conusverletzungen sich bloss auf die Blase und auf die Perinealgegend beschränken. Da die sensible Leitung von den Bauchdecken aus, eine kleine Partie oberhalb der Symphyse nicht mitgerechnet, durch die unteren dorsalen und die lumbalen Nerven vermittelt wird und somit bei Conusverletzungen frei funktioniert, haben die Kranken ein durch die Spannung der Bauchmuskulatur vermitteltes Gefühl der gedehnten Blase, welches unmittelbar vor bevorstehender Entleerung wächst und sie veranlasst, den Abtritt aufzusuchen. Bei höheren Läsionen können natürlich die hyp- oder anästhetischen Bauchdecken dieses Druckgefühl nicht mehr zum Zentrum leiten; ausserdem macht die Paraplegie die Kranken weitaus unbeweglicher, so dass die Harnausstossung nicht bloss wider Willen, sondern vollständig wider Wissen erfolgt — ein Vorgang, welchen wir bei unseren Conus- und Caudaverletzten nie beobachten konnten.

Unsere Fälle, besonders der histologisch bestätigte Fall 1 entsprechen also dem Schlusse Ludwig Robert Müllers, dass die automatischen Zentren der Blasenentleerung nicht im Sakralmarke gelegen sein könnten. Müller deduziert weiter: diese Zentren sind peripherwärts zu suchen und zwar in den sympathischen Zellanhäufungen des kleinen Beckens. Trotz der Wucht der Argumente aber, welche nicht bloss die Klinik, sondern auch das Tierexperiment lieferte, ist die Ansicht Müllers nicht rückhaltlos acceptiert worden. Fürnrohr hat sich ihr vollständig angeschlossen, während van Gehuchten und nach ihm Oppenheim der Ansicht sind, dass die extramedullären sympathischen Zentren den spinalen untergeordnet seien; er folgert dies daraus, dass die Harnentleerung durch sensible Reize von den verschiedensten Punkten der Körperperipherie aus reflektorisch auslösbar oder zu beeinflussen ist (z. B. durch Kälte, durch Zerren am Penis bei Strangurie u. s. w.). Diese Tatsachen lassen sich nicht leugnen; ja man kann sogar zugeben, dass die Übertragung spinaler sensibler Impulse auf präganglionäre motorische Sympathicusneurone innerhalb spinaler Zentren erfolgt. Doch verdienen, wie wir meinen, bloss diejenigen Nervenelemente den Namen eines automatischen

Zentrums, deren Tätigkeit durch den Zustand des betreffenden Organs, in unserem Falle den Füllungszustand der Blase, ausgelöst werden.

Einen gewissen Gegensatz zwischen den anatomischen und pathologischen Verhältnissen lassen die Deduktionen Müllers nichtsdestoweniger unaufgeklärt. Von den zwei Gruppen Nervenfasern, welche nach Rehfischs Untersuchungen die Blase versorgen, nimmt die obere ihren Ursprung aus den oberen Lumbalnerven. Hier treten Rami communicantes an den lumbalen Teil des Grenzstranges und endigen als präganglionäre Fasern an dem Ganglion mesentericum inferius. Die von hier ausgehenden postganglionären Fasern erhalten den Tonus des glatten Sphinkters. Wenn nun diese anatomische Darstellung richtig ist, laut welcher die präganglionären Fasern zum Sphincter internus den Lumbalwurzeln entstammen, dann wird ja der Zusammenhang zwischen dem Sphinkter und den nervösen Zentralorganen bei Conusverletzungen gar nicht unterbrochen; man kann also auf Grund dieser Fälle die Beteiligung des Rückenmarkes an der Sphinkterinnervation noch nicht in Abrede stellen. Und tatsächlich scheint es uns, als ob die Willenstätigkeit auch in den ausgesprochensten Fällen auf die Sphinkterfunktion noch einen gewissen, wenn auch schwachen Einfluss ausgeübt hätte. Eine Zeitlang konnten die Kranken trotz des Harndranges spontan den Harn zurückhalten — allerdings handelte es sich stets um Sekunden, oder um Bruchteile von Minuten. Auch konnten wir uns des Eindruckes nicht erwehren, dass die Sensationen, welche den Kranken das Eintreten der Miktion mit grosser Heftigkeit vermittelten, nicht bloss von den Bauchdecken, sondern, zum Teile wenigstens, von der Blase selbst aus auslösbar waren. So empfand die Kranke 2, als sich ihre Blase infolge des Fremdkörperreizes stark entzündete, sehr oft neben den irradiierenden auch lokale Schmerzen. Könnten diese Sensationen nicht auch an das Bestehenbleiben dieser durch das Lumbalmark verlaufenden und zentripetale Bahnen führenden präganglionären Fasern gebunden sein?

Für Öffnungs- und Schliessungsreflex lässt sich also auf Grund dieser und ähnlicher Fälle die Beteiligung des Rückenmarkes nicht mit Positivität in Abrede stellen. Die Detrusortätigkeit hingegen, die eigentliche Entleerung der Blase, zu welcher den anatomischen Forschungen zufolge das Sakralmark die präganglionären Fasern liefert, müsste tatsächlich unabhängig von dem Zentralnervensystem, von Sympathicusganglien aus angeregt werden. Und da ist wieder zu bemerken, dass diese Entleerung so wenig vollkommen war, dass die Blasen regelmässig Residualharn enthielten, und sich von Zeit zu Zeit Retentionen einstellten, welche manchmal während mehrerer Tage den Katheterismus erforderten. Gegner der Müllerschen Anschauung

könnten hieraus auf Unentbehrlichkeit spinaler regulierender oder die Detrusortätigkeit verstärkender Zentren schliessen. Doch liegt die Ursache dieser Erscheinung wohl zum Teile in den anatomischen Veränderungen der Muscularis, welche diese infolge der komplizierenden Cystitis erlitt. Es ist auch wahrscheinlich, dass infolge der mangelhaften Information über den Füllungszustand der Blase die Bauchpresse am Ende des Miktionaktes nicht regelmässig in Aktion gesetzt wurde und es so zur Bildung von Residualharn kam.

Unsere Fälle von Caudaverletzung unterscheiden sich bezüglich der Miktionsstörungen kaum von dem durch die Sektion verifizierten Falle von Conusläsion: doch war wohl infolge der ungleichmässigen Läsion der einzelnen Nervenbündel die Blasen- und Harnröhrenanästhesie nie eine vollständige, selbst dort nicht, wo die Haut der Urogenitalgegend absolut unempfindlich war. Eine gewisse, wenn auch beschränkte Beeinflussung der Sphinkterreflexe durch den Willen war in diesen Fällen auch nicht mit Sicherheit auszuschliessen. Was uns trotz obiger Einschränkungen zu Anhängern der Müllerschen Anschauung macht, ist die Beweiskraft der Tierversuche. Wenn bei einem Hunde, dessen unteres Dorsal-, Lumbal- und Sakralmark exstirpiert ist, dessen Blase also von allen denkbaren Verbindungen mit dem Zentralnervensystem losgelöst erscheint, nach einer Retentionsperiode die Harnentleerung wieder automatisch vor sich geht, dann kann auch bezüglich des Menschen die Existenz dieser automatischen, sympathischen Zentren nicht mehr bezweifelt werden, obwohl die menschliche Pathologie eine totale Nachahmung dieser vivisektorischen Verhältnisse noch nicht geliefert hat.

Was den Defäkationsakt anbelangt, konnten wir bei unseren Kranken mit vollständiger Destruktion des unteren Sakralsegmentes, (Fall 1) beziehungsweise der unteren Sakralwurzeln (Fall 2), folgendes konstatieren. Es bestand eine vollständige Lähmung des Sphincter externus, Anästhesie der Rektalschleimhaut, ferner Mangel des Analreflexes; die Falten um den After sind verstrichen, die Afteröffnung ist abnorm leicht passierbar. Es ist dieses durchaus verständlich; denn der Sphincter externus hat als quergestreifter Muskel seinen Kern im Rückenmark, im Conus terminalis, und der Analreflex kommt durch Vermittelung spinaler Bahnen zustande. Trotz dieser Lähmung des Sphincter externus bestand meistens Stuhlverhaltung. Die Kranken sind nicht imstande, bei einer gewissen Füllung des Rektums den Stuhl spontan abzusetzen; sie müssen warten, bis sich ein Druckgefühl im Kreuzbein zeigt: dies ist für sie das Signal der bevorstehenden Defä-

kation. Es kam vor, dass dieses Zeichen z. B. im Falle 4 so dringend auftrat, dass sich der Patient beschmutzte. Den meisten Patienten blieb aber Zeit genug, den Abtritt aufzusuchen. Patientin 1 z. B., die gegen Ende der Krankheit an Darmtuberkulose erkrankt war, und ganz wässerige Stühle hatte, beschmutzte sich nie. Sie hatte die Leibschüssel beständig bei sich im Bette und wusste sie immer im richtigen Momente zu benützen.

Welche Wege diese sensiblen Signale einschlugen, darüber können wir bloss Vermutungen äussern. Wir können uns des Eindruckes nicht erwehren, dass sie vielleicht von höheren Partien des Rektums oder des Sigmoideums aus durch höher gelegene sakrale oder lumbale Rami communicantes zum nervösen Zentralorgane geleitet wurden; von diesem Signale abgesehen, ging aber die Defäkation ganz automatisch vor sich. Die Kranken konnten sie ebensowenig aufhalten, wie spontan herbeiführen. Von dem Durchschneiden des Kotes durch den After hatten sie keine Kenntnis.

Aus unseren Fällen folgt also gleichfalls, dass ein Defäkationszentrum im früheren Sinne im Sakralmarke nicht gelegen sein könne. Dieses besitzt bloss den Kern für den quergestreiften Sphincter externus und dient als Durchgangsstation für einen Teil der Bahnen, welche das Willensorgan mit dem ursprünglich automatisch tätigen Defäkationszentrum verknüpfen. — Ein anderer Teil verlässt aber das Rückenmark offenbar durch das Lumbalmark, und zwar sind es nach Langley gerade die Sphinkternerven, welche teilweise lumbalen Ursprungs sind. Die Verhältnisse liegen hier also ähnlich wie bei der Blaseninnervation. Das Experimentum crucis für die Existenz extramedullär gelegener und vom Zentralnervensystem vollständig unabhängig funktionierender sympathischer Zentren vermag die menschliche Pathologie auch hier nicht zu erbringen. Um so kräftiger spricht das Tierexperiment. Der Müllerschen Annahme, dass diese Zentren in den Beckenganglien, vielleicht sogar in den Nervenzellen der Darmwand gelegen seien, steht hier kein Hindernis entgegen. Frankl-Hochwart und Fröhlich verlegen sie in das Ganglion mesentericum inferius.

Weit unklarer werden die Verhältnisse, wenn wir uns der Störungen der männlichen Genitalorgane zuwenden. Obwohl wir vier Kranke in Beobachtung hatten, ist die Ausbeute für die uns interessierende Frage eine sehr schwache. Erstens bestand in allen Fällen Erkrankung der Cauda ohne vollkommene Zerstörung und Leitungsunterbrechung der sakralen Wurzelfasern, zweitens ist man in diesen Dingen auf die Angaben der Kranken angewiesen, welche

der heiklen Natur der Sache nach bei der geringen Intelligenz unseres Materiales nur mit Vorsicht zu verwerten sind.

Die Frage ist: wie kann der Ausfall des Sakralmarkes, beziehungsweise der Sakralwurzeln den Geschlechtsakt beeinflussen? Folgen wir den Ausführungen Müllers, so ist die Libido nicht an das Bestehen jener Nervenbahnen geknüpft, welche die Geschlechtsorgane mit dem Zentralsystem verknüpfen. Unsere diesbezüglichen Einwände wollen wir später vorbringen. Hier bemerken wir bloss, dass sie bei allen vier Kranken abgeschwächt war.

Der zweite Akt, die Erektion, ist vasodilatatorischer Natur. Die vasodilatatorischen Nerven ziehen in den Nervi erigentes zu den Corpora cavernosa: sie entstammen den Ganglienzellen des Plexus hypogastricus. Die Art und Weise, wie dieser Nervus erigens in Tätigkeit versetzt wird, ist dreifacher Natur. Erstens kann es auf psychischem Wege zur Erektion kommen; die diese psychische Erektion vermittelnden präganglionären Fasern müssen Tierversuchen zufolge das Rückenmark ziemlich hoch oben durch die obersten Lumbalwurzeln verlassen. Zweitens auf dem Wege des Reibens des Penis. Hier handelt es sich um einen Reflex, dessen zentripetaler Schenkel im Nervus dorsalis penis, also in einem spinalen, in das Sakralmark einstrahlenden Nerven liegt; der Reflexbogen geht tatsächlich nicht über das Gehirn, sondern bloss durch das Sakralmark, nach dessen Exstirpation beim Hunde diese Art der Erektion ausfällt. Drittens kann die Erektion durch den Füllungszustand der Blase und der Samenbläschen ausgelöst werden. Letztere ist die eigentliche automatische Erektion, welche nicht an sinnliche Vorstellungen oder Hautreize geknüpft ist und welche bloss über sympathische, postganglionäre Fasern verläuft.

Die Tierversuche Müllers weisen ganz zwingend darauf hin, dass das Zentrum der Erektion nicht im Sakralmark, sondern extramedullär in den Ganglienzellen der Plexus hypogastrici zu suchen sei. Das Sakralmark dient bloss als Umschaltungsstelle in dem Falle, in welchem sensible Reizung der Penishaut die Erektion verursacht. Auf die Verhältnisse der menschlichen Pathologie übertragen, wäre auf die Zerstörung des Sakralmarks oder der Sakralwurzeln auch bloss der Ausfall dieses letzteren Erektionsmodus zu gewärtigen. Psychische und automatische Erektion müssten intakt sein. Tatsächlich bestand letztere bei dem grössten Teile unserer Kranken. Fast alle hatten hin und wieder gegen Morgen schwache Steifungen. Das psychische Erektionsvermögen war hingegen bei zweien ganz abhanden gekommen, bei zwei anderen wesentlich geschwächt, doch ist die rein zentrale Erektion etwas so Launenhaftes und Individuelles, dass hieraus keinerlei

Schlüsse abgeleitet werden können. Auch handelte es sich zum Teil um Männer mit starker sexueller Vergangenheit in dem Alter, wo die psychisch angeregte Erektion nur allzu häufig durch mechanische Friktion vervollständigt werden muss; und ist eben letzterer Weg infolge Zerstörung des Sakralmarks oder der Sakralwurzeln nicht gangbar, so bleibt auch die psychisch angeregte Erektion eine unvollständige. Die subjektiven Angaben der Kranken konnten über diese Details keinen befriedigenden Aufschluss erteilen.

Die Kranken, bei denen es zum Samenergusse kam, sei es während des Schlafes, sei es während des Coitus, berichteten bloss über ein Feuchtwerden der Urethralmündung. Zur Ausschleuderung des Samens kam es nicht. Dies entspricht den Beobachtungen Müllers und ist beweisend dafür, dass der zweite Akt der Ejakulation, der an die durch spinale Nervenfasern versorgten M. M. Ischio- und Bulbocavernosus geknüpft ist und einem im Conus lokalisierten spinalen Reflex vorstellt, gehindert war.

Wollustgefühl war infolge der Anästhesie bezw. Hypästhesie des Penis auch bei denjenigen Kranken abgeschwächt, welche hin und wieder den Coitus versucht hatten, zum Orgasmus kam es niemals.

Ein weitaus befriedigenderes Ergebnis liefert die Betrachtung der Sexualfunktionen bei den weiblichen Kranken: namentlich ist es Fall 1, der auf gewisse anatomische Fragen mit der Präzision eines physiologischen Experimentes antwortet. Dass beide Kranken eine vollständige Anästhesie der Scheide, der Vulva und der Clitoris besassen und ohne Wollustgefühl coitierten, ist bei dem sakralen Ursprunge des N. pudendus nicht zu verwundern. Hingegen ist es wohl eine einzig dastehende Tatsache, dass eine Frau, deren letzte sakrale Segmente vollständig destruiert waren, nichtsdestoweniger normal gebären konnte; — das einzig Abnorme bei diesem Geburtsakte war aber, dass sich dieser vollständig schmerzlos gestaltete und sich — der Patientin eigenen Worten nach — wie eine schwere Defäkation verhielt.

Zwei wichtige Dinge lassen sich hieraus deduzieren.

1. Der Weg der sensitiven Sympathicusfasern des Uterus führt vorwiegend in die untersten Segmente des Sakralmarks. Auf diese Weise gewinnen die klinischen Beobachtungen Heads an Interesse, denen zufolge nach der Geburt besonders in jenen Hautgebieten Hyperalgesie auftritt, welche ihre sensible Versorgung durch sakrale Nervenwurzeln empfangen. Head deduziert hieraus, dass der Canalis cervicalis seine sensible Innervation auf dem Wege der sakralen Rami communicantes empfängt, während er für den eigentlichen Corpus Verbindungen mit dem lumbalen Grenzstrange annimmt. Aus unserem Falle scheint nur hervorzugehen, dass letztere lumbalen Verbindungen — wenigstens

was die Vermittelung des Wehenschmerzes betrifft — kaum in Betracht kommen. — Gewisse Empfindungen konnten allerdings durch Bewegung des Corpus uteri vermittelt werden. Auch Patientin 2 empfand bei Sondierung des Canalis uterinus geringen Schmerz in der Lendengegend.

2. Die untersten Sakralsegmente können unmöglich ein Wehenzentrum beherbergen. Allerdings ist unser Fall nicht geeignet, auch das Fehlen eines solchen im Lumbalmark mit Sicherheit darzutun, um so weniger, als Langley und Anderson auf experimentellem Wege zu dem Schlusse gelangt sind, dass beim Kaninchen und der Katze bloss die lumbalen Nerven motorische Fasern zum Uterus führen und dass diese sowohl die Längs- als auch die Ringmuskulatur versorgen. Auch nach den Untersuchungen am Menschen liefern die sakralen Nerven bloss einen Teil der präganglionären motorischen Uterusfasern (Nagel). Unser Standpunkt ist hier ein ähnlicher, wie der bei Erörterung der Harnentleerung entwickelte: die Ergebnisse der menschlichen Pathologie wären nicht ausreichend, um das Vorhandensein eines spinalen Zentrums überhaupt mit Sicherheit auszuschliessen. Sie gewinnen ihren Wert bloss in Verbindung mit dem Tierexperimente, durch welches mit Sicherheit nachgewiesen wurde, dass der Geburtsakt selbst dann normal vor sich gehen könne, wenn sämtliche Verbindungen des Uterus mit dem Rückenmark zerstört (Rein) oder sämtliche unteren Rückenmarksegmente exstirpiert wurden (Goltz und Ewald). Es bleibt also auch hier nur der Ausweg übrig, die primären Zentren der Wehentätigkeit extramedullär in die sympathischen Beckenganglien zu verlegen. Neben den Cervikalganglien kommen nach Nagel hauptsächlich noch die Vesikalganglien in Betracht. — Den Mechanismus dieser peripherischen Sympathicuszentren hat Langley mit Hilfe seiner ingeniösen Nikotinmethode zum grossen Teile aufgeklärt.

Der grossen Anzahl motorischer Verbindungen dieser Ganglien mit dem Lumbal- und Sakralmarke, ja, vielleicht auch mit dem untersten Dorsalmarke, dürfte also im wesentlichen bloss die Aufgabe zukommen, gewisse Wechselbeziehungen zwischen der Gebärmutter und anderen, von den nervösen Zentralorganen aus innervierten Körperteilen zu ermöglichen.

Noch einige Worte über das Geschlechtsleben der beiden Patientinnen. Bei beiden bestand vollständige geschlechtliche Frigidität. Dies ist eigentlich nicht überraschend, da infolge der genitalen Anästhesie auf diesem Wege keine Lustgefühle auslösbar waren. Doch war ihre Frigidität auch psychischer Natur. Die Libido fehlte in jeder Form. Beide geben übereinstimmend an nie wollüstige Träume gehabt zu haben. Der Verkehr mit dem anderen Geschlechte, nicht bloss der

Coitus, sondern auch der Kuss, die Umarmung liess sie vollständig kalt; dies wurde auch von dem Gatten der einen Kranken bestätigt.

Die Libido, jener schwer zu definierende Gefühlskomplex, dessen Sitz in den höchst organisierten nervösen Zentren zu suchen ist, hängt nach der allgemein akzeptierten Anschauung nicht von der Einwirkung peripherischer Reize ab. Tierversuche machten es wahrscheinlich, dass infolge der inneren Sekretion der Geschlechtsdrüsen das Nervensystem in jene Disposition versetzt wird, welche das Individuum zur Ausübung geschlechtlicher Akte veranlasst. Doch ging in unseren Fällen die Ovulation normal vor sich, die Ovarialfunktionen konnten also nicht gelitten haben. Wir müssen also annehmen, dass auch mangels äusserer geschlechtlicher Reize das ganze subjektive Geschlechtsleben zugrunde gehen kann. Hätten die Kranken bis zur Zeit ihrer Erkrankung den Coitus bereits regelmässig geübt, so wäre die Libido, welche auf dem Wege der stärksten peripherischen Reize bereits erweckt war, sicherlich eine Zeitlang erhalten geblieben und hätte sich sodann auf dem Wege sekundärer erogener Zonen (durch Lippen, Brüste, Schenkel) oder event. auf rein psychischem Wege wieder erwecken lassen. Doch erwiesen sich diese sekundären erogenen Zonen oder die Psyche, welche zur Reproduktion der Libido genügen, zu deren primärer Erweckung trotz vollständiger Intaktheit der inneren Genitalfunktionen als unzulänglich.

Möglich, dass die Erweckung der Libido vom äusseren Genitale aus hauptsächlich für Frauen Bedeutung hat, und auch hier bloss für solche, die schon ihrer Konstitution halber geschlechtlich weniger erregbar sind; ja es kann sein, dass unsere Patientinnen, die beide sehr spät menstruierten, a priori unter den Frigidae naturae rangiert hätten. Doch halten wir es auch in bezug auf den Mann nicht für wahrscheinlich, dass, wie L. R. Müller es annimmt, die Geschlechtslust unabhäng von den mit Lustgefühlen verbundenen Geschlechtsfunktionen bloss die Folge der inneren Sekretion der Testikel sei. Hiergegen spricht neben der Erfahrung des täglichen Lebens die Pathologie. Der ohne Lustgefühl kohabitierende Tabiker büsst ziemlich rasch seine Libido ein. Bei unseren 4 männlichen Kranken war die Libido unter der Mittelnorm, bei dem Patienten 5 fehlte sie vollständig.

Es ist vielleicht nicht ohne Interesse, einer an Sclerosis polyinsularis leidenden Kranken Erwähnung zu tun, die gegenwärtig unter unserer Beobachtung steht. Der Fall steht, soweit uns die Kasuistik dieser Erkrankung bekannt ist, allein da. Als erstes Symptom der Erkrankung zeigte sich vor 5 Jahren, dass das Lustgefühl bei der Kohabitation abnahm; sie wurde schwanger, gebar aber unter weit geringeren Schmerzen als die vorhergehenden Male. Seitdem ist ihr das Wollust-

Fig. 1.

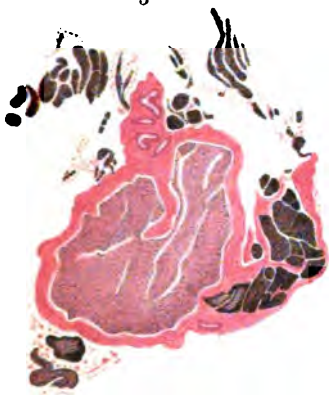

Fig. 2.

Fig. 3.

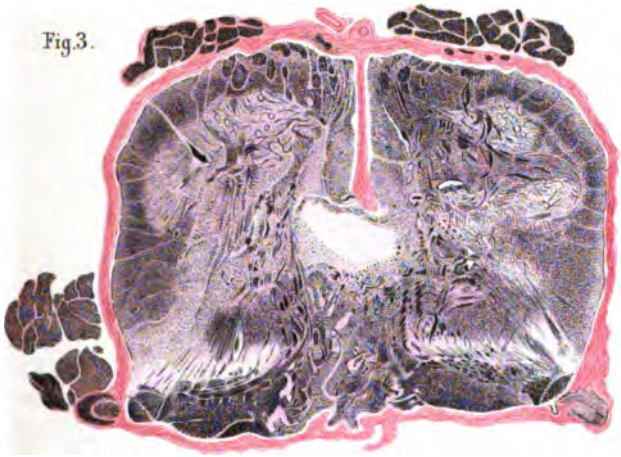

Fig. 4.

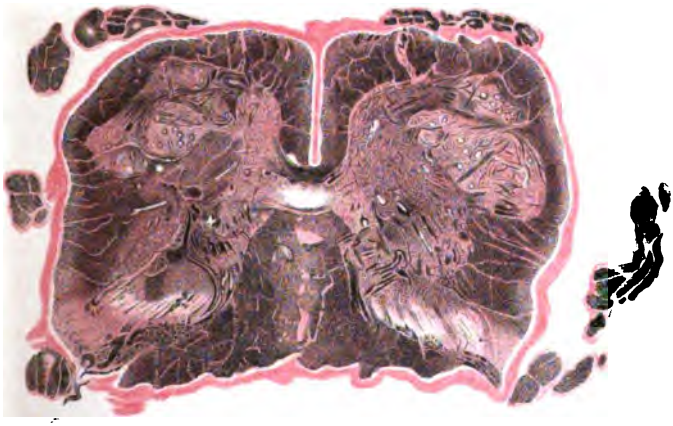

gefühl vollständig abhanden gekommen; sie hat noch zweimal geboren, und zwar vollständig schmerzlos. Seitdem ist, trotzdem sie sonst sehr lebhafter Natur ist, ihre Libido vollständig erloschen. Weder äussere noch innere Genitalien zeigen irgendwelche sensitive Störungen. Ausser dem kasuistischen Interesse halten wir es für bemerkenswert, dass Müller auch bez. des Ganges der Harnbeschwerden bei Sclerosis multiplex dasselbe Verhalten antraf, wie bei Conuserkrankungen. Wir können dies bestätigen und setzen hinzu, dass dies in gewissen Fällen die Differentialdiagnose erschweren kann, da wir in zwei Fällen typischer polyinsulärer Sklerose auch die Verteilung der Anästhesie genau der Erkrankung des Conus und Cauda entsprechend antrafen (drei anästhetische Plaques: eine an der Glans penis, je eine um den Malleolus externus.)

Im Text zitierte Arbeiten:

Allen-Starr, American Journal of the medic. sciences. 1895.
Bruns, Zentralbl. f. d. Grenzgeb. d. Med. u. Chir.
Coenen, Psychiatrische en neurologische Bladen. 1901.
Frankl-Hochwart und Zuckerkandl, Die nervösen Erkrankungen der Blase. Wien 1905.
van Gehuchten, Le neoraxe. Bd. 4.
Goltz und Freudberg, Pflügers Arch. 8. und 9. Bd.
Goltz und Ewald, Pflügers Arch. 63. Bd.
Fürnrohr, Deutsche Zeitschrift f. Nervenheilkde. 24. Bd.
Head, Die Sensibilitätsstörungen der Haut u. s. w. Berlin 1898.
Kocher, Mitteilgn. aus den Grenzgeb. der Medizin und Chirurgie. 1. Bd.
Langley, Ergebnisse der Physiologie. 2. Bd. 2. Teil.
Langley and Anderson, Journal of Physiology. 17. u. 20. Bd.
L. R. Müller, Deutsche Zeitschr. f. Nervenheilkde. 14., 19. u. 21. Bd.
Oppenheim, Arch. f. Psychiatrie. 2. Bd. — Lehrbuch der Nervenkrankheiten. 1904.
Raymond, Nouvelle Iconographie de la Salpetrière. Paris 1895.
Rehfisch, Über die Innervation der Harnblase. Virch. Arch. 161. Bd.
Thorburn, A contribution to the surgery of the spinal cord. London 1889.

II.

Aus der Klinik für Nerven- und Geisteskranke zu Kolozsvár (Klausenburg).

Über die syphilitische Erkrankung der Basilararterien des Gehirns.

Von

Dr. Rud. Fabinyi,

Assistent.

(Mit Tafel II—IV.)

Die Frage nach den syphilitischen Veränderungen der Basilararterien des Gehirns ist besonders hinsichtlich ihrer Lokalisation und Entstehungsweise noch keineswegs gelöst. Die Untersuchungsergebnisse der folgenden drei Fälle vermögen vielleicht zur Klärung der Frage etwas beizutragen.

I.

Anamnese: E. L. 22jähriger Hörer der Medizin. Aufgenommen in die Klinik, für Nerven- und Geisteskranke zu Kolozsvár am 8. Dezember 1901.

Hereditäre Belastung ist nicht nachweisbar. Im Herbste 1899 erkrankte er an hartem Schanker, der jedoch bald heilte. Sekundäre Erscheinungen traten nicht auf. Im Jahre 1900 entstand eine Iritis, die ebenfalls bald heilte. Am 30. Mai 1901 erlitt er einen apoplektischen Anfall, der zu Aphasie und rechtseitiger Hemiplegie führte. Diese Symptome gingen im Verlaufe einer Schmierkur allmählich zurück. Am 11. Juli erlitt der Kranke einen zweiten Anfall, welcher angeblich die Lähmung der linken Körperhälfte verursachte. Auch diese Lähmung verschwand bei Jodtherapie in kurzer Zeit. Am 10. September wurde er zum dritten Male von einem apoplektischen Anfalle heimgesucht, nach welchem Sprachstörungen auftraten; die linke Pupille, sowie die linke Ober- und Unterextremität wurden gänzlich gelähmt und der linke Facialis paretisch. Langsam ging die Lähmung auf die rechte Seite über, und blieb hier beständig, während die der linken Seite sich langsam besserte.

Status praesens: Die rechte Pupille des stark abgemagerten Kranken ist mittelgross und reagiert auf alle Reize gut. Die linke erscheint dagegen stark erweitert und reagiert kaum. Die Augenbewegungen sind frei. Das Gehör ist normal. Schlucken kann der Kranke äusserst schwer und nur Flüssigkeiten. Die Hautempfindlichkeit an der rechten

Körperhälfte ist gesteigert. Die rechte Körperhälfte ist gelähmt, die obere Extremität bleibt stets in halbkontrahierter Stellung, die untere Extremität meistens im Knie gebeugt. Passiv lässt sich so die untere wie die obere Extremität ausstrecken, beide werden aber auf den kleinsten Reiz wieder eingebogen. Die Muskulatur der gelähmten Extremitäten ist atrophisch, die Reflexerregbarkeit gesteigert, die der linken Seite aber in geringerem Grade. Sprechen kann der Kranke nicht. Schreiben ist er auch unfähig. Zeitweise schneidet er Grimassen, ist unruhig, bewegt seinen gesunden Arm lebhaft. Die somatische Untersuchung ergibt den Puls äussert schwach, aber rhythmisch, die Digestion stark gestört; der Kranke nimmt nur Flüssigkeiten zu sich, trotzdem tritt oft Erbrechen ein. Den Stuhl und Urin lässt er unter sich fliessen. Die Wahrnehmung ist äusserst mangelhaft, er reagiert nur auf unangenehme Reize. Die Orientierung ist in jeder Beziehung ebenfalls unvollkommen. An der gelähmten Körperhälfte treten zeitweise tonische, in den Paroxysmen auch klonische Krämpfe auf. Der Kranke onaniert oft

Verlauf: Am 25. Dezember entstand nach einem epileptiformen Anfalle auf der rechten Konjunktiva ein Bluterguss. In den folgenden zwei Monaten trat keine Veränderung ein. Am 22. Februar erlitt er abermals einen epileptiformen Anfall. Im März verbessert sich sein Zustand, er nimmt auch feste Nahrung zu sich. An den gelähmten Extremitäten entwickelt sich trotz der Massage allmählich eine Kontraktur.

In der Nacht vom 30. März wurde er neuerdings von einem epileptiformen Anfall heimgesucht. Zwei Tage später erlitt er nach vorhergehenden Aufregungen einen apoplektischen Anfall, der von einer hochgradigen Asphyxie und Dyspnoe begleitet war. Er wurde bewusstlos, reagierte gar nicht. Die Temperatur stieg auf 41° C, Puls 130, filiform. Die Augäpfel bewegen sich nach links. Die Bewusstlosigkeit dauerte drei Stunden. Am folgenden Tage erholte er sich ein wenig. Auch die linke Seite wurde im hohen Grade paretisch. Die Parese schwindet in den folgenden Tagen. Am Abend des 5. April wiederholt sich der Anfall. Der Kranke bleibt bewusstlos, die Extremitäten sind gelähmt. Puls 120, Temperatur 40,8°. In diesem Zustande ereilt ihn der Tod.

Sektionsbefund: Beim Eröffnen des Schädels ergiesst sich von der linken Seite auffallend viel gelbes, klares Serum, von der rechten Seite nur wenig seröses oder dünnflüssiges Blut. Die gesamte Menge der aufgefangenen Flüssigkeit betrug 200—300 ccm. Die Duramater lässt sich von der inneren Oberfläche des Schädeldaches an einigen Stellen schwer abtrennen. Die Wände sind hauptsächlich der Schläfen und Parietallappen entsprechend auffallend verdickt.

Von der inneren Oberfläche der Dura lässt sich, entsprechend der rechten Gehirnhemisphäre eine feine, an manchen Stellen dichtere, bald dünnere, aber überall vorhandene, durchscheinende Bindegewebsmembran abstreifen. Zwischen der Membran und der Dura sind kleinere, grössere hirsenkorn- bis bohnengrosse Blutergüsse, dem Stirnlappen entsprechend ein Bluterguss von der Grösse einer Kinderhand vorhanden. Die Ergüsse verbreiten sich flach und sind teils aus locker geronnenem Blute, teils aus schon bräunlich gefärbtem, scheinbar sich organisierendem Blutgerinnsel gebildet. Der Raum zwischen den harten und den weichen Meningen, aus dem auch das bei der Eröffnung des Schädels herausströmende Blut

stammt, erweitert sich nach vorne beträchtlich dadurch, dass der Stirnlappen vorne und oben eine stark eingesunkene Grube bildet, welche von dünnflüssigem, serösen Blute und gestockten Blutschollen ausgefüllt ist. Die erwähnte Membran verliert sich an dieser Stelle gänzlich. An den Meningen der linken Hemisphäre ist ausser dem im Subduralraume in auffallend grosser Menge befindlichem Serum nichts Auffallendes zu sehen.

Das Gehirn ist im allgemeinen abnormal klein. Das Gewicht beträgt ohne die harte Hirnhaut 1140 gr. Auf der rechten Seite sind der Gyrus frontalis superior, der obere Rand des Gyrus frontalis medius und der bis zum Sulcus praecentralis sich ausdehnende Teil des Gyrus rectus (also fast die ganze rechte Hälfte des Stirnlappens, ausgenommen den Gyrus frontalis inferior und einen Teil des Gyrus frontalis medius) in der Ausdehnung eines Dreiecks, welches mit der Spitze im Sulcus olfactorius verläuft und mit der Basis gegen den Sulcus praecentralis gerichtet ist, beiläufig in der Länge von 9 cm und an der breitesten Stelle in der Breite von 3,8 cm, auffallend verändert. Die weichen Hirnhäute sind an diesen Stellen blutreich, die Gehirnsubstanz tief eingesunken, erweicht, und nur an einigen Stellen finden sich härtere Knoten. Ein Schnitt durch die Gehirnsubstanz zeigt die Grenze zwischen der grauen und weissen Substanz an allen diesen Stellen verschwommen. Die Gehirnsubstanz ist zu einer gelblich-gräulichen, breiigen, hie und da ein wenig härteren, formlosen Masse verwandelt. Die grösste Breite der nach innen sich ausbreitenden Erweichung beträgt 2,5 cm.

An der linken Hemisphäre ist die Gehirnsubstanz im Bereiche des Gyrus centralis posterior in der Grösse einer kleinen Walnuss erweicht und zeigt die an der rechten Hemisphäre beschriebenen Veränderungen.

Der linke Temporallappen ist an Basis von der Fossa Sylvii bis rückwärts zum Occipitallappen in der Länge von beiläufig 7,5 cm und in der Breite von 5—6 cm in ähnlicher Weise erweicht. Die Erweichung dehnt sich also hauptsächlich auf dem Gyrus temporalis medius und inferior aus, doch sind die Ränder des Gyrus Hippocampi und des Gyrus temporalis superior, sowie der Rand des Operculums auch in Mitleidenschaft gezogen. Die Erweichung ist 1 cm tief. Auf der Schnittfläche sind die Konturen der Windungen scharf gezogen. Die graue Substanz ist durch eine gelbliche undurchsichtige Masse verdrängt. Die weisse Substanz hingegen bildet ein weitmaschiges schwammiges Netzgewebe, dessen Lücken mit Serum gefüllt sind.

Die Gehirnsubstanz ist übrigens allgemein ein wenig blutarm, und in Erweichung begriffen. Die Gehirnventrikel enthalten in gesteigerter Menge trübes Serum. Die untere Wand des vorderen Teiles des rechten Hirnventrikels ist in der Grösse eines Pfennigs tief eingesunken. Diese Stelle unterscheidet sich von der Umgebung auch noch durch ihre dunklere, gelblich-gräuliche Färbung. An dieser Stelle befindet sich ein beiläufig haselnussgrosser, dickflüssige, schmutzige, gräulich-gelbe Masse enthaltender Erweichungsherd.

Die äussere und untere Wand des linken Seitenventrikels (also das Corpus striatum und der Thalamus opticus) ist ganz, am auffallendsten im Vorderhorne erweicht, und zwar so, dass sie zu einer pappigen, gräulich-gelben, an manchen Stellen fast ganz flüssigen, breiigen Masse geworden

ist. Die Erweichung umgibt den Seitenventrikel in der Grösse eines Hühnereies.

Das Kleinhirn, die Brücke und das verlängerte Mark sind unverändert.

Die Arterien der Gehirnbasis zeigen eine auffallende Veränderung. Die Art. vertebrales und die Arteria basilaris, sowie die zum Kleinhirn laufenden Äste der letzteren scheinen ziemlich unversehrt. Die Wände der übrigen Arterien sind mehr oder minder verdickt. Die Wandverdickung der rechten Arteria cerebri profunda, Art. fossae Sylvii und der Art. cerebri anterior ist ziemlich beträchtlich. Die Verdickung der kleineren Zweige der Art. corporis callosi, die zum grossen Erweichungsherd der rechten Hemisphäre führen, ist so stark, dass manche ganz obliteriert erscheinen. Die Art. profunda cerebri der linken Gehirnhälfte bildet einen dünnen, derben, zylindrischen Strang ohne Lumen. Auch die linke Art. fossae Sylvii und die linke Hälfte des Circulus arteriosus Willisii sind in grösserem Grade verändert. Viele Arterien, besonders die Art. fossae Sylvii bilden auf dieser Seite kompakte, strangförmige Gebilde. Am Querschnitte ist die Dicke der Wände, deren Härte und weisse Färbung, hauptsächlich aber das enge Lumen, auffallend. Die Verdickung bildet an manchen Stellen Knoten. Ausnahme macht die Art. corporis callosi, deren Wände nur mässige diffuse Verdickung zeigen.

Diagnose: Endarteriitis proliferans et obliterans verosimiliter syphilitica arteriarum nonullarum basis cerebri subsequente emollitione lobi frontalis dextri, lobi temporalis et gyri centralis sinistri cerebri, necnon corporis striati lateris utriusque. Pachymeningitis interna haemorrhagica hemispheriae dextrae. Hydrops meningum et ventriculorum hemispheriae utriusque.

Histologischer Befund. Das Fixieren und die Härtung der Blutgefässe geschah in allen drei Fällen in Formalin, die Färbung der einzelnen Schnitte mit Hämatoxylin-Eosin, Hämatein-Pikrorubin oder Resorcin-Fuchsin. Die Schnitte aus den erweichten Gehirnpartien wurden ebenfalls entweder mit Hämatoxylin-Eosin oder Hämatein-Pikrorubin, oder bei Nachhärtung mit Müllerscher Flüssigkeit nach Weigert gefärbt. Einige Stücke wurden nach der Methode Marchis behandelt.

1. Arterien. Nicht jede basale Arterie erscheint erkrankt. Die grössten Gefässe bleiben (Art. basilaris, Art. vertebrales) unversehrt. Um so mehr sind die grösseren und mittelgrossen Arterien ergriffen, von denen manche ganz obliteriert erscheinen. Die histologische Untersuchung ergab, dass die kleinen Arterien der gesunden Gehirnsubstanz und viele der erkrankten Partien keine krankhaften Veränderungen zeigen. Bezeichnend für dieselben bleibt aber der stark gewundene Verlauf der Elastica und die verdickte Muskularis.

Die grösste Veränderung zeigt die Intima. Wir fanden sie an fast allen untersuchten Gefässen mehr oder minder verdickt. Die Hypertrophie vollzieht sich meist exzentrisch (Fig. 1a), doch manchmal vollkommen regelmässig konzentrisch. Die Proliferation der Intima macht den Eindruck einer jüngeren Erkrankung. Sie zeigt schichtenweise eine verschiedene Struktur. In den älteren äusseren Schichten ist die Intima zellenarm,

die Zellen haben Fortsätze, sind länglich, die Interzellularsubstanz ist locker und hat stellenweise ganz den Charakter eines hydropisch-sulzigen Bindegewebes. Die inneren frischeren Schichten sind dagegen reich an Zellen, die Granulationsgewebszellen gleichen. Diese Schicht umringt konzentrisch das verengte Lumen, oder bildet rundliche in das Lumen hineinragende, in manchen Fällen dasselbe sogar überbrückende Massen. Ausser der Bindegewebszellenwucherung findet sich beinahe überall mehr oder weniger eine rundzellige Infiltration. Im Anfangsstadium ist die Infiltration so gering, dass sie neben der Proliferation kaum ins Auge fällt.

Bei dem höchsten Grade dieser Endarteriitis proliferans erscheinen einige grössere Gefässe ganz obliteriert (Fig. 2). Die histologische Struktur der Intima entspricht grösstenteils den schon beschriebenen äusseren Schichten, die fortsatzreichen Zellen stehen in der homogenen, gallertartigen Grundsubstanz ziemlich zerstreut. An manchen Stellen, hauptsächlich nach der Mitte des obliterierten Lumens, liegen sie dichter, so dass das Gewebe den Charakter eines Granulationsgewebes annimmt, in welchem auch die neu entstandenen meist blutreichen Gefässe nicht fehlen, manchmal sogar in grosser Zahl vorhanden sind. Ausserdem finden sich teils in den Zellen selbst, teils ausserhalb derselben, kleinere grössere Pigmentkörnchen (Fig. 2 d). Dabei fehlt die rundzellige Infiltration nur selten (Fig. 2 e). Die Struktur des obliterierten Lumens ist an einigen Stellen grobkörnig. Die Körnchen sind wahrscheinlich Überreste des Fibrins und der zugrunde gegangenen roten Blutkörperchen. Elastische Fasern sind in der neugebildeten Intima nur in einem Falle und zwar auf der Oberfläche zu finden. Riesenzellen fanden sich nicht. Von Verkalkung ist keine Spur vorhanden.

Die Membrana elastica interna hat im allgemeinen einen sich stark schlängelnden Verlauf (Fig. 1, Fig. 2b), ist aber im Vergleiche zu den Veränderungen der Muscularis und der Intima nur in geringem Grade erkrankt. Sie erscheint unverändert selbst an solchen Stellen, wo sie von Infiltrationsherden umgeben wird; in ihrer Nähe sind auch Riesenzellen zu finden. An wenigen Stellen erscheint sie faserig aufgelöst. In einigen ganz zusammengefallenen Gefässen ist eine neugebildete, an der Oberfläche der proliferierten Intima sich entlang schlängelnde Elastica sichtbar, welche sich unabhängig von der eigentlichen Membrana elastica interna gebildet zu haben scheint.

In der Media befinden sich an manchen Stellen bedeutende Veränderungen, grösstenteils aber sieht sie trotz der Veränderungen der Intima und Adventitia kaum erkrankt aus. Die Media fast aller Gefässe ist verdickt (wahrscheinlich eine Folge der starken Kontraktion). Die Muskelzellen erscheinen normal. Je nach dem Fortschritt der Erkrankung verdünnt sich die Media und wird schliesslich zu einem narbigen Gewebe umgebildet. In diesem Stadium sind die elastischen Fasern auch atrophisch. Charakteristisch ist, dass die Infiltration oft eine ausgeprägte herdförmige, rundliche Masse bildet, die sich auch auf die Adventitia und in gewissem Grade selbst auf die Intima erstreckt. Solche Herde bergen nebst den kleinen Rundzellen noch grosse epitheloide Zellen (Fig. 1e). Ausser diesen Herden fanden sich einige in der Media, in nächster Nachbarschaft der Elastica, aus Riesenzellen bestehend, umgeben von diffuser geringer Infiltration und einigen epitheloiden Zellen (Fig. 2h). Die fortgeschrittensten

Phasen der Erkrankung zeigt die Media dort, wo sich die Membrana elastica interna von der atrophischen Media hebt und sich ein Granulationsgewebe mit Granulationszellen, zahlreichen Gefässen und Pigmentkörnchen entwickelt hat, dessen Gewebsstruktur somit dem Gewebe der obliterierenden Intima ähnlich wird.

Auch die Veränderungen der Adventitia sind entzündlicher Natur. Sie ist zellreicher, enthält an manchen Stellen zahlreiche Pigmentkörner, die in dem durch neugebildete Gefässe durchzogenen Granulationsgewebe sitzen. An vielen Stellen findet sich nebenbei eine entzündliche Infiltration. Diese Infiltration besteht teils aus unregelmässigen kleineren, teils aus rundlichen grösseren Herden. Den Mittelraum einiger solcher Herde füllen epitheloide Zellen aus. Diese werden von einem Ringe lymphoider Zellen umgeben (Miliare (Fig. 3d). An manchen Stellen finden sich noch von Rundzellen umlagerte Riesenzellen.

Die Veränderungen der Adventitia und der Intima halten nicht immer gleichen Schritt. Bei der Endarteriitis proliferans tritt die grösste Infiltration in der Adventitia dann auf, wenn die Intima ebenfalls Proliferationen zeigt. Die Membrana elastica interna und die ganze Muscularis bleiben zumeist unversehrt. An manchen Stellen zeigt die Adventitia trotz hochgradiger Endarteriitis das Bild eines fast gesunden Gewebes. Die herdförmigen Entzündungsveränderungen der Media stehen mit den ähnlichen Vorgängen der Adventitia nicht immer in Zusammenhang. Noch weniger lässt sich, wie schon erwähnt, das Überschreiten der Intimaveränderung auf die Media bestimmt nachweisen.

2. Gehirnsubstanz und weiche Hirnhäute. Die aus den verschiedenen Teilen des Gehirns gewonnenen Präparate zeigen verschiedene Stadien der Erweichung. Das Auftreten und Fortschreiten der Erweichung vollzieht sich auch hier in der bekannten Reihenfolge.

Viele makroskopisch scheinbar unversehrte Gehirnpartien erweisen sich unter dem Mikroskop als krank, was besonders bei der Weigertschen Färbung ins Auge fällt. Die Markscheiden erscheinen auch an Stellen, die von den Erweichungsherden entfernt liegen, stellenweise zerbröckelt, varicös. Ihr Verlauf ist schwer zu verfolgen. An anderen Partien ist ihre Zahl geringer, so dass sich im dunkelblauen Felde lichte und leermaschige Stellen bilden. Nach Marchi gefärbt enthalten die Markscheiden in diesen Stadien der Erkrankung unzählige Fettkörnchen. Die Neurogliazellen schwellen an und färben sich ganz homogen rosenrot, (Hämatoxylin-Eosin) oder lichtbraun (Weigert). Von den degenerierten Nervenzellen kann man sie auch dort gut unterscheiden, wo sie homogene Massen mit verwischten Grenzen bilden, da sie Fortsätze haben und nicht in Zellenräumen sitzen. Neben den geschwollenen Gliazellen findet man auch ganz normale.

Am Rand der Erweichung sind die Nervenzellen wenig verändert. Doch früh lässt sich schon mit der Marchischen Methode eine Fettkörnchenbildung nachweisen. Mit dem Auftritte der Körnchenzellen verschwinden die Nervenzellen äusserst rasch. Es bleibt dann bloss ein körniger Detritus an ihrer Stelle zurück. Als Übergangsformen beobachtete ich hydropische Degeneration: der Kern und der Zellkörper schwellen stark an, ihre Struktur wird homogen. Das Bild der beginnenden Erweichung ist nicht immer das gleiche. Das

Gewebe wird locker, wenn die Nervensubstanz zugrunde gegangen ist, ein Unterschied bestehlt aber dennoch darin, dass dort, wo die Neurogliazellen in grösserer Zahl vorhanden sind und ein enges Netzwerk bilden, das Gewebe konsistenter bleibt. Hingegen dort, wo Neurogliazellen kaum mehr vorhanden sind, vielmehr die ganze Substanz in ein körniges, viel Fett enthaltendes Detritusgemenge zerfallen ist, das Gewebe locker wird.

Das zweite Stadium des Erweichungsprozesses wird durch die grosse Zahl der Körnchenzellen charakterisiert. Diese Zellen überwuchern alles Übrige dermassen, dass durch ihre gelbe Färbung schon makroskopisch sichtbare Zonen entstehen. Die Körnchenzellen sind ziemlich grosse, rundliche Zellen, mit scharfen Konturen, die nebeneinanderliegend sich polygonal abflachen, so dass sie an manchen Stellen den Epithelzellen täuschend ähnlich sehen. Ihr Protoplasma ist mehr oder minder gekörnt, von nach Marchi schwarz gefärbten, zahlreichen nadelförmigen Fettkristallen durchsetzt, welche massenhaft aufeinanderliegen. Dort wo die Körnchenzellen mehr zerstreut liegen, wo also der Zerfall der Gewebe erst vor kurzem begonnen hat, häuft sich das Fett zu Tropfen an. Wahrscheinlich lösen sich diese Tropfen im Zellplasma später auf, um sich dann zu kristallisieren. Denn in kristallinischer Form findet sich das Fett nur in den Körnchenzellen. Der Zellkern der Körnchenzellen liegt exzentrisch, ist klein und färbt sich gleichförmig dunkelblau. Dort wo die Körnchenzellen auftreten, gehen die übrigen Elemente der Gehirnsubstanz stufenweise zugrunde. Erst schwinden die Nervenzellen, dann die in Markscheiden gehüllten Nervenfasern. Die Gliazellen schwellen anfangs auf, um dann zu degenerieren. An manchen Stellen sind die Gliazellen in Form grosser, brauner, homogener Flecken gut sichtbar. Dieselben sind von zwar noch erhaltenen, aber degenerierten, sich blau färbenden, markscheidigen Nervenfasern umgeben, die ein loses Netz bilden (Weigerts Färbung). In den vorgerückten Stadien kommen auch die Nervenfasern und Gliazellen zum Zerfall, und verschwinden allmählich. Alle diese Elemente werden von den Körnchenzellen aufgenommen und einverleibt.

Eine eigentümliche Erscheinung ist, dass in einigen, schon ganz zugrunde gegangenen Windungen sich die Körnchenzellen senkrecht zur Gyrus-Oberfläche aufstellen, wodurch Querstreifen zustande kommen, die nach Marchi gefärbt am besten ins Auge fallen. Die Körnchenzellen finden sich in grosser Zahl, ausser in den von ihnen gebildeten Zonen, noch in manchen perivaskulären Lymphräumen, wo sie um das betreffende Gefäss einen dichten Mantel bilden.

Die dritte Stufe des Erweichungsprozesses zeigt sich im Bilde des „état criblé", das makroskopisch als ein, von der gelben Zone der Körnchenzellen umschlossenes, gräulich gefärbtes, ganz lockeres, fast zerflossenes Gebilde erscheint. — Die ursprüngliche Substanz des Gehirngewebes ist mit Ausnahme der durchlaufenden Gefässe, gänzlich verschwunden. Die Gefässe sind weit, mit Blut gefüllt, und liegen an manchen Stellen sehr dicht aneinander; ein Teil derselben scheint neugebildet zu sein. Zwischen den Capillaren liegt ein sehr lockeres, weitmaschiges, an manchen Stellen fleckenweise dichtes Netzwerk von Bindegewebe, das seinen Ursprung aus den Wänden der Kapillaren zu nehmen scheint und aus grossen, langen, spindelförmigen Zellen besteht: In diesem Netze liegen stellenweise, besonders um die grösseren Gefässe gelagert, mehrere oder einzelne Körnchen-

COMMERCIAL MAR 2 1907 LIBRARY

zellen. In der Mitte der Erweichungsherde ist neben dem Bindegewebsnetze kein weiteres Gewebselement mehr zu sehen. Auffallend ist es, dass die Nervensubstanz an manchen Stellen fleckenweise erhalten ist. Diese Stellen erscheinen bei Hämatoxylin-Eosin-Färbung als homogene, rosenrote, amyloidähnliche Flecken, während bei der Weigertschen Färbung das lockere Geflecht der äusserst degenerierten Markscheiden sichtbar wird. Wahrscheinlich sind es funktionsunfähige, aber noch nicht ganz resorbierte Nervenfasern.

Von Interesse ist die Tatsache, dass die unmittelbar unter der Ependyma des Ventrikels und unter der Pia und deren Septa gelegene Schichten der Rinde nirgends ergriffen sind, vielmehr, ausser wenigen entzündlichen Veränderungen, intakt erscheinen. Die Erweichung beginnt immer nur unter einer unversehrten Schicht, und geht stufenweise in das „état criblé" über. Die Ursache ist gewiss darin zu suchen, dass einerseits zwischen der Tela choroidea und der Ependyma, anderseits zwischen der Pia und der Gehirnrinde, feine, zur Ernährung der oberflächlichen Schichten dienende, Anastomosen bestehen.

Ausser diesen degenerativen, sekundären Veränderungen begegnen wir zuweilen auch Erscheinungen entzündlicher Natur. Zuerst fällt die Infiltration der Pia auf, welche beinahe überall vorhanden und mehr perivaskulär ist. Auch diffuse Infiltration findet sich zuweilen, aber nicht besonders verbreitet. Rings um die tiefen Gefässe der Gehirnsubstanz trifft man meistens eine starke Infiltration. Bemerkenswert ist dabei, dass neben starken perivaskulären Infiltrationen auch ganz infiltrationslose Gefässe zu sehen sind. Die Gefässe erscheinen dann ganz intakt, an den grösseren ist die Media verdickt und die Elastica schlängelt sich. Einer ganz diffusen rundzelligen Infiltration begegnen wir auch in der zugrunde gegangenen Gehirnsubstanz. An manchen Stellen ist die Infiltration im „état criblé" reicher als sonstwo, sie verdickt sich sogar zu einigen grösseren, gut umschriebenen Herden, welche sich öfter in der Nähe der kleinen Gefässe anhäufen. Diese Herde bestehen hauptsächlich aus Rundzellen, in deren Mitte auch gut abgegrenzte, kernige, epitheloide Zellen in grosser Zahl anzutreffen sind. An mehreren Stellen findet man in der Mitte diffuser Infiltration, unter dem Ependym, auch Riesenzellen mit zahlreichen randstelligen Zellkernen.

Die Struktur der harten Hirnhaut scheint normal zu sein. Nur stellenweise ergeben sich kleinere Blutungen in ihr. Die neugebildete Membran liegt eng an der Dura. Die Struktur der Membran entspricht einem frischeren Granulationsgewebe mit vielen angeschwollenen Bindegewebszellen und zahlreichen, blutreichen Kapillaren. In den der Dura näher liegenden Schichten finden sich Blutungen von kleinerem Umfange. Auch in der Membran sind kleine, rundzellige Infiltrationen beinahe überall vorhanden, aber nur unregelmässig zerstreut und nirgends in grösserem Maßstabe. Besonders an der Oberfläche der Membran liegen Pigmentkörner. Riesenzellen sind nirgends zu finden.

II.

L. B., 32jähriger Bergwerksbeamter, aufgenommen auf die Klinik für innere Medizin zu Kolozsvár, am 11. März 1902.

Anamnese: Hereditäre Belastung nicht nachweisbar. Patient bekam als Soldat einen harten Schanker, welcher in einem Monate abheilte. Im Sommer 1901 gebrauchte er eine Schmierkur, machte aber nur zwei Touren durch. Seit 8 Jahren ist er verheiratet und hat 5 lebende Kinder. Den vorigen Sommer litt er 5 Monate lang an Kopfschmerzen. Seit beiläufig 5 Wochen fühlt er wieder fortwährende, heftige Schmerzen in der rechten Kopfhälfte, kann deshalb nachts nicht schlafen.

Status praesens. Patient hat einen mittelkräftigen Bau, ist abgemagert, etwas blutarm. Die inneren Organe scheinen nicht verändert. Puls, Temperatur normal. Leidet an Obstipation.

Die Pupillen sind mittelweit und reagieren gut. Am Augengrunde keine Veränderungen. Die übrigen Sinnesorgane funktionieren auch gut. Das Allgemeingefühl ist wegen den fortwährenden reissenden Schmerzen schlecht. Der geistige Zustand zeigt keine krankhafte Erscheinung.

Verlauf: Bis zum 10. April keine Veränderung. Er klagt immerfort über quälende Kopfschmerzen, schläft nur auf grössere Dosen von Aspirin oder Trional.

Am 11. April stellt sich Doppelsehen ein. Das linke Auge ist halbgeschlossen, doch kann es auch ganz geöffnet werden. Die linke Pupille ist weiter und reagiert nur in geringem Maße. Das linke Auge bewegt sich nur nach aussen frei, nach innen kaum. An den nächsten drei Tagen ist der Patient äusserst somnolent. Es stellen sich einige Erbrechungen ein.

Am 15. April leidet er an starken Augenschmerzen. Er sieht mit dem linken Auge allerlei sich bewegende Gegenstände. Visus auf dem linken Auge $^{6}/_{24}$, auf dem rechten $^{6}/_{18}$. Atrophie der Papilla lässt sich nun schon konstatieren, aber keine Spur einer Stauung. Die Okulomotoriuslähmung am linken Auge hat sich fast vollständig entwickelt.

Am 19. verliess der Kranke die Abteilung und wurde zum zweiten Male am 4. Oktober 1902 aufgenommen.

Patient lag, seitdem er das Spital verlassen hatte, zu Hause krank darnieder. Vor zwei Monaten wurden seine rechten Extremitäten plötzlich gelähmt. Die Lähmung gab mit der Zeit nach, so dass er seinen Fuss wieder bewegen konnte; später gelingen Gehversuche; der Arm aber bleibt wenig beweglich.

Patient ist äusserst abgemagert. An der rechten Hüfte und an der Kreuzgegend befindet sich ein beginnender Decubitus.

Patient schläft den grössten Teil des Tages. Seine Antworten sind kaum verständlich. Er ist äusserst apathisch und macht den Eindruck eines Schwerleidenden. Auch jetzt klagt er über Kopfschmerzen und zwar fühlt er den Schmerz manchmal auch in der linken Kopfhälfte. Die rechte Gesichtshälfte ist paretisch, die rechte Lidspalte etwas weiter als die linke. Bei mimischen Bewegungen bleibt die rechte Gesichtshälfte hinter der linken zurück. Die ausgestreckte Zunge weicht nach rechts ab. Die linke Pupille ist weiter als die rechte, reagiert auf Licht gar nicht. Am linken Auge ist auch Ptosis vorhanden. Die rechte obere Extremität wird stets an den Rumpf adduziert, im Ellenbogengelenke gebeugt, die Hand und die Finger in halbgebogener Stellung gehalten. Die passive Abduktion des Oberarmes gelingt bis auf 45°, eine aktive Bewegung ist unmöglich. In dem

Ellenbogengelenke kann der Patient auch ohne Hilfe den Arm ein wenig strecken oder beugen, die vollständige Extension ist auch passiv nicht möglich. Die Hand und alle Finger bewegt der Kranke gut, doch ist die Bewegung etwas langsamer als an der gesunden Seite. Die Druckkraft der rechten Hand ist geringer. Der Knochenhautreflex der rechten oberen Extremität ist etwas lebhafter. Die Patellarreflexe sind an beiden Seiten gesteigert. Der Kranke lässt Kot und Urin unter sich fliessen.

In den folgenden zwei Monaten erhielt der Patient jeden fünften Tag eine Sublimatinjektion. Sein Zustand verschlimmerte sich trotzdem. Der Decubitus heilt zwar ab, die Sprache wird aber gänzlich unverständlich. Die Hand zittert fortwährend, mit den Augen zu fixieren ist er unfähig, die Augenbewegungen sind überhaupt beschränkt. Der Kranke wird immer unruhiger, spricht fortwährend; bei Nacht ist er äusserst unruhig. Die Temperatur ist beständig subfebril. Der Puls 90 per Minute.

Anfangs Dezember wird er etwas ruhiger, begeht zeitweise verkehrte Handlungen. Das Sensorium ist getrübt. Auf Anreden horcht er noch aufmerksam. Der Patellarreflex der rechten Extremität ist etwas schwächer als der linksseitige.

Mitte Januar entstehen an der linken Hüfte, an dem linken äusseren Knöchel, sowie an der äusseren Seite des ersten Mittelfussknochens mehrere sich immer mehr exulcerierende Decubitusse. Unter dem linken inneren Knöchel entstand auch eine taubeneigrosse Blase, aus der reines Serum floss.

Patient wird immer schwächer, die Decubitusse vergrössern sich von Tag zu Tag, auch treten neue auf, dort wo beim Liegen die Weichteile von Knochen gedrückt werden. Der Puls ist immer schnell, klein und leer. Urin und Kot lässt er unter sich.

Am 22. Februar in der Frühe beginnt die Agonie, um $^1/_2$2 Uhr nachmittags stirbt der Kranke.

Die Diagnose wurde auf Tumor cerebri gestellt.

Aus dem Sektions-Protokoll ist folgendes bemerkenswert.

Auf der Haut mehrere tiefgehende Decubitusse.

Das Schädeldach ist spongiös, zeigt tiefe Eindrücke. Die harte Hirnhaut ist etwas gespannt. Der Sinus longitudinalis enthält dunkelrotes, flüssiges Blut.

Die weichen Hirnhäute sind verdickt, an der Konvexität des Gehirns durchscheinend, gallertartig, sehr ödematös, die Gehirnwindungen blicken durch. Die weisse Verdickung der weichen Hirnhäute ist an dem vorderen Teile der Parietallappen und der beiden Stirnlappen am stärksten ausgeprägt. Hier scheinen nur die Konturen des Gehirns durch. Die weichen Hirnhäute sind mit der Dura mater an der Basis stärker verwachsen. Besonders in der rechten, mittleren Schädelgrube fällt das Abpräparieren schwer. Das Tentorium cerebelli ist auch verdickt. Die rechte, mittlere Schädelgrube, die etwas tiefer ist, wird von einer pelzigen Masse bedeckt. Auf der Gehirnbasis ist die Ungleichheit der Temporallappen auffallend, der vordere Teil des rechten Temporallappens ist verflacht und erweicht. Die Windungen sind abgeplattet und fliessen ineinander. Diese Verände-

rungen dehnen sich vom vorderen Pole nach hinten bis auf 45 cm aus, nach der Seite auf 4 cm. Ein Schnitt in den Hirnlappen zeigt sofort, dass nicht nur die Rinde, sondern auch die Marksubstanz erweicht ist. Letztere ist von dem Lobus frontalis beginnend bis zum Nucleus lenticularis in eine gallertartige, gelblichgraue Substanz umgewandelt. An einigen Stellen zeigt sie eine siebartige Struktur, die durch ein graues Bindegewebsnetzwerk durchzogen ist. Die Maschen des Netzes sind durch durchscheinendes Mark ausgefüllt. Die graue Substanz der Gehirnrinde scheint dagegegen noch ziemlich unversehrt, sie ist etwas schmäler und weicher. Ausser diesem findet sich kein Erweichungsherd in der Gehirnrinde.

Die beiden Hälften des Gehirns sind wegen der hochgradigen Verdickung und dem Zusammenwachsen der weichen Hirnhäute schwer voneinander zu trennen. Die Arteriae corposis callosi sind an beiden Seiten unversehrt. Die Gehirnventrikel sind etwas erweitert und mit reinem Serum gefüllt. Das Ependyma ist verdickt und granuliert. An dem linken Corpus striatum befindet sich eine beiläufig pfenniggrosse Einsenkung, welche in gelblicher Farbe durchscheint. Eine ähnliche, kleinere erbsengrosse Einsenkung befindet sich an dem hinteren Teile des rechten Corpus striatum. Das letztere ist auch ein wenig verflacht.

Die rechte Arteria vertebralis ist bei weitem schmäler als die linke, sie beträgt kaum 1,5 mm im Durchmesser und erscheint als ein solider, walzenförmiger Strang. Im Durchschnitte zeigt sich die Wand verdickt, das Lumen hat kaum die Breite eines Nadelstiches. Der untere Teil der Arteria basilaris erscheint normal, die Wand ist dünn, flach zusammengesunken. Beiläufig an der Mitte der Brücke ist an ihr ein hanfkorngrosser Knoten sichtbar. Nachher verschmälert sie sich und wird solider, obliteriert aber nicht vollständig. Die beiden Arteriae carotides internae sind dicker und enger als im normalen Zustande. Die Art. fossae Sylvii ist rechts fast gänzlich obliteriert.

Weder ein umschriebenes Gumma, noch eine Geschwulst war in dem Gehirn zu finden.

Die linke Lunge ist frei. Die rechte ist an der Pleura angewachsen. Beide sind schwarz pigmentiert. Aus dem Hilus der rechten Lunge beginnend, läuft entlang des oberen Teiles, am unteren Lappen, ein fast kleinfingerdickes, weisses, narbiges Bündel nach der konvexen Oberfläche der Lunge, welches von da auch in den oberen Lappen eindringt und dort ausstrahlt.

Die Milz ist flach, doch länger und breiter als normal. An der konvexen Oberfläche sitzt eine knorpelige Verdickung von der Grösse eines Zweimarkstückes.

An der Oberfläche der Nieren sind einige punktförmige Blutungen sichtbar.

An der Konvexität des rechten Leberlappens ist fast in der Mitte eine 2 cm lange und 1,5 cm breite, sich stark vertiefende strahlenförmige Narbe. Von da laufen nach allen Richtungen 1,5—2 cm lange, tiefe, sich langsam verschmälernde Furchen. An der Durchschnittsfläche ist eine schmale, kaum 4—5 mm breite Narbe zu sehen, welche mehr als 3 cm tief in die Lebersubstanz eindringt. In der Narbe sind die Wände der Gefässe äusserst dick. Ausserdem ist die Leber atrophisch. Neben dem Ligamentum suspen-

sorium an dem oberen Teile des linken Lappens befindet sich eine unregelmässige Narbe, in deren Schnittfläche die Gallengänge etwas erweitert erscheinen.

Beiläufig an der Mitte der vorderen Wand des Rektums befindet sich eine wenig eingesunkene, gräulich pigmentierte Narbe.

Der rechte Hoden ist äusserst klein, weich. An der Schnittfläche dehnt sich, dem Corpus Highmori entsprechend, eine ziemlich grosse Narbe aus, von welcher strahlenförmige Narbenzüge in die Hodensubstanz laufen. Zwischen den Membranen des linken Hodens ist beiläufig 10 gr Serum angesammelt. Der linke Hoden ist nicht grösser, die Hüllen sind stellenweise zusammengewachsen. An der Schnittfläche zeigen sich ähnliche Veränderungen wie an dem rechten Hoden.

Der obere, hintere Teil der Wirbelsäule ist mit einer Konvexität nach links stark gekrümmt. An dem Rücken- und Lendenmark sind die weichen Meningen etwas verdickt. Der Horizontalschnitt des Rückenmarks zeigt keine bemerkenswerten Veränderungen.

Diagnose: Pachymeningitis et leptomeningitis chronica adhaesiva syphilitica praecipue ad basim cerebri. Endarteriitis syphilitica arteriae vertebralis dextrae et fossae. Sylvii utriusque lateris, subsequente emollitione lobi temporalis dextri et corporis striati lateris utriusque. Ependymitis chronica fibrosa, hydrocephalus chronicus. Anthracosis et oedema pulmonum. Cicatrix syphilitica lobi inferioris pulmonis dextri, synechia ejusdem pulmonum. Cicatrix syphilitica hepatis. Orchitis interstitialis syphilitica. Perisplenitis callosa. Hyperplasia lienis. Nephritis haemorrhagica. Cicatrix intestini recti. Decubitus.

Mikroskopischer Befund. 1. Arterien. Überaus auffallend ist die Proliferation der Intima. Sie ist entweder konzentrisch (Fig. IV) (rechte Art. vertebralis), oder exzentrisch (Fig. V), oder aber unregelmässig. Die Intima erscheint an den meisten Präparaten in auffallenderweise zellenarm, sogar in den Anfangsstadien der Erkrankung. Die proliferierte Intima bildet Schichten, die sich besonders in vorgeschrittenen Stadien, gut unterscheiden lassen. Es scheint als ob während der Proliferation die Auflagerung stufenweise erfolgt sei (Fig. V c. c.), der den normalen am nächsten stehenden Formen ist neben der Elastica, also am äussersten Teil der Intima, eine zellreichere Schicht zu unterscheiden. Die folgende mittlere Schicht ist die breiteste, sie ist zellenarm, die Zellen sind sternförmig. Die Interzellularsubstanz erscheint sulzig und homogen. Die dritte ganz unter dem Endothel liegende Schicht besteht aus konzentrisch geordneten, länglichen Zellen (Fig. IV). Eine rundzellige Infiltration ist nur spärlich vorhanden. Der Übergang zwischen diesen Schichten ist kein jäher, sie bilden keine scharf gezogenen Grenzen. In der verdickten Intima liegen stellenweise selbständige Knoten, welche aus dicht liegenden länglichen Zellen bestehen und bei näherer Untersuchung sich als Bündel quergeschnittener Muskelzellen erweisen (Art. fossae Sylvii). An manchen Stellen ist die Proliferation der Intima äusserst unregelmässig, es scheinen aus ihr Zapfen gegen das Lumen zu wachsen, welche das Lumen auch septenartig teilen können und mehrere grössere und kleinere Lumina bilden, so dass es den Anschein hat, als ob mehrere kleinere Ge-

fässe von einem gemeinsamen grossen Gefäss bündelweise umschlossen wären (Art. fossae Sylvii). Mit dem Fortschreiten des Prozesses entwickeln sich tatsächlich in der Proliferation kleine neue Gefässe, die manchmal in den tieferen Schichten in grösserer Anzahl nebeneinander liegend vorkommen.

Auffallend ist das Verhalten der elastischen Fasern. Solche finden sich nämlich in der neugebildeten Intima fast überall. Die vorhandenen Lumina sind durch eine neugebildete, ziemlich dicke, ununterbrochene, sich fast regelmässig schlängelnde Elastica umgeben, welche unmittelbar unter dem Endothel liegt (Fig. V. d.). Dort wo eine solche Elastica nicht vorhanden ist, hat die, das Lumen unmittelbar umgebende Schicht der Intima den Anschein eines ganz jungen Gewebes. In den tieferen Schichten der Intima fanden sich an mehreren Stellen schlängelnd verlaufende, sich verdünnende, manchmal aber um das ganze Lumen sich schlingende, die Intima in Schichten teilende, feinere, elastische Lamellen (Fig. V. d_2). Auch diese sind nur in denjenigen Fällen aufzufinden, in denen die histologische Struktur der Intima auf eine sehr langsam, stufenweise fortschreitende Proliferation hinweist. Der Zusammenhang zwischen der eigentlichen Membrana elastica interna, und diesen elastischen Membranen ist an manchen Stellen gut zu ersehen. In den meisten Fällen aber weist nichts auf einen Zusammenhang hin, sondern die neuen Schichten erscheinen wie neue Produkte, welche immer nur bei dem Stillstand der Proliferation zustande gekommen sind (Fig. V).

Die Proliferation hat ihren grössten Grad in der rechten Art. vertebralis erreicht (Fig. IV), zu vollständiger Obliteration aber ist es weder da, noch in der Art. fossae Sylvii gekommen.

In manchen Arterien (linke Art. fossae Sylvii) finden sich auch Thromben. Dieselben sind teils frei, teils an manchen Stellen mit der proliferierten Intima verwachsen.

Verkalkung ist in der Intima nirgends zu sehen.

Die Membrana elastica interna ist überall gut erhalten und zeigt auch in der späteren Phase der Erkrankung keine Unterbrechung. Sie ist im allgemeinen verdickt, scheint aufgequollen und färbt sich oft fleckig. Bei Resorcin-Fuchsin-Färbung scheint sie aus zwei Lamellen zu bestehen, von denen die innere Lamelle dicker ist und sich dunkler und blau färbt; die äussere ist schmäler und zeigt eine lichtere und mehr rötliche Färbung. Die beiden Lamellen berühren sich stellenweise, um bald wieder voneinander zu rücken. Manchmal sind auch mehrere Lamellen zu sehen, welche aus der Auffaserung der einheitlichen Elastica stammen (Art. vertebralis) und zwischen denen an manchen Stellen auch neugebildetes, der proliferierten Intima gleichendes Gewebe Platz nimmt. An anderen Stellen wieder (Art. fossae Sylvii) entfernen sich die zwei Hauptlamellen der Elastica weit voneinander und zwischen ihnen laufen dann feine elastische Fasern (Fig. V e).

Die Media ist mit wenigen Ausnahmen nur in den späteren Phasen verändert. Manchmal erscheint sie neben der schon stark proliferierten Intima äusserst verdünnt. Es scheint als ob sie durch die verdickte Intima auseinander gepresst würde. Nicht unmöglich ist es aber, dass sie infolge der Verdickung der Intima ausser Aktion gesetzt und dadurch atrophisch

wurde. Von Infiltration ist anfangs keine Spur, später ist sie auch nur unbedeutend, und da scheint sie von aussen einzudringen. In diesem Falle fangen die Zellen der Media an zu atrophieren, die Media verschmälert sich, verschwindet stellenweise sogar gänzlich, um einem Granulationsgewebe Platz zu machen (Art. fossae Sylvii).

Auch die Adventitia erscheint schon anfangs etwas infiltriert, besonders die an der Grenze der Adventitia und Media gelegene Lymphspalte (Fig. IV). Aber nur später wird die Infiltration intensiver und beharrt auch in den spätesten Phasen, während sie in der Intima und Media abnimmt. Die Infiltration ist meistens eine diffuse, später tritt sie auch haufenweise auf. Spezifische histologische Produkte (Gummata) sind nirgends zu finden.

2. Gehirnsubstanz und weiche Hirnhäute. An der Peripherie der Erweichungsherde ist die Auflockerung der Gehirnsubstanz, die Degeneration und das gänzliche Verschwinden der Nervenzellen zu ersehen. Weiter zentralwärts sind an manchen Stellen weit verbreitet noch eigentümliche, sehr grosse, ovale, keine scharfen Umrisse zeigende, sich ganz homogen färbende Zellen, welche einen kleinen exzentrischen Kern besitzen. Diese Zellen sind als vergrösserte, hypertrophische Gliazellen und nicht als Nervenzellen anzusehen, da sie nur in der weissen Substanz zu finden sind. Zugleich kommen auch Rundzellen in immer grösserer Zahl vor. Die Nervenelemente sind in diesen, so wie in den benachbarten, mehr sklerotisierten Zonen gänzlich verschwunden, an ihrer Stelle ist nur Bindegewebe, hypertrophisches Gliagewebe und eine diffuse Infiltration zu finden. Diese Partien umgeben gürtelmässig das innere erweichte Gewebe, woraus folgt, dass sie als eine reaktive Entzündungszone der Erweichung aufzufassen sind. Die Verteilung der Rundzellen ist auch weiter gegen die Mitte der Erweichung nicht gleichmässig; sie finden sich bald dichter, bald schütterer vor, bald umschliessen sie einige Gefässe ganz dicht, fast mantelförmig.

In der Mitte der Erweichung sind nicht nur die Nervenelemente, sondern auch das Gliagewebe verschwunden. Es ist nur ein Bindegewebsnetz zurückgeblieben, in dessen Maschen hie und da noch Rundzellen liegen. Körnchenzellen von ausgeprägtem Charakter finden sich nicht viele und nur an manchen äusserst seltenen Stellen erscheinen einige in deren Umgebung noch scholliges, grünlichschwarzes Pigment enthaltende Zellen liegen. Die Funktion der Körnchenzellen scheint also wenigstens zum grössten Teile aufgehört zu haben. Das zurückgebliebene Netz ist dicht, nur an kleineren Flecken wird die Substanz ganz locker, wo sich in der Mitte der Erweichung umschriebene, kleine Höhlen finden, deren Wände durch neugebildetes Bindegewebe gebildet werden.

Auch in diesem Falle finden sich unmittelbar unter der Pia oder dem Ependyma keine Erweichungsherde.

Der ganze mikroskopische Befund deutet also auf einen Erweichungsprozess hin, der schon abgelaufen ist und dessen Fortschreiten in der letzten Zeit nur ein äusserst langsames war.

Die vorhandenen primären entzündlichen Veränderungen betreffen hauptsächlich die weichen Meningen, doch dehnen sich dieselben auch auf die Gehirnrinde aus.

Die weichen Hirnhäute sind fast überall infiltriert und verdickt. Am wenigsten ist die Pia am Gipfel der Gyri infiltriert, am meisten die in die Gehirnsubstanz eindringenden Septen, wo, besonders um die Gefässe herum, eine grosse Anhäufung von Zellen gefunden wurde. Am intensivsten ist die Entzündung der Pia entlang der rechten Art. fossae Sylvii. Hier ist die Pia mehrfach verdickt, zellenreich und diffuse oder in Haufen stark infiltriert. Die Entzündung der Adventitia scheint ganz unmittelbar mit der der Pia zusammenzuhängen. Die Infiltration dringt auch in die Gehirnrinde ein, die in einem solchen Grade sich verändert hat, dass ihre Struktur nicht mehr erkennbar ist. Die Grenze zwischen der Pia und der Gehirnrinde ist nicht zu unterscheiden. Die Gehirnsubstanz ist hydropisch aufgequollen, die Nervenelemente und zum grössten Teile auch die Gliazellen sind verschwunden. Ihr Raum wird durch zahlreiches, stark infiltriertes, entzündliches junges Gewebe eingenommen, das auch neugebildete kleine Gefässe besitzt.

III.

Anamnese: E. F. 21jährige Dienstmagd aufgenommen in die Klinik für Nerven- und Geisteskranke am 24. Juli 1903.

Hereditäre Belastung ist nicht nachweisbar. Patientin war angeblich nie schwer krank. Seit einem Jahre kann sie den Urin nicht halten. Sie wurde aus dem städtischen Gefängnisse durch die Polizei auf die Klinik gebracht. Da sie verwirrt ist, kann sie keine verständliche Auskunft über ihre Krankheit geben.

Status praesens: Die Kranke ist stark abgemagert, minder kräftig gebaut. Die Konjunktiva erscheint bläulich, beide Augen sind injiziert. Die Pupillen sind mittelweit, reagieren äusserst träge. Das rechte Augenlid kann die Kranke nur halb schliessen. Der rechte Mundwinkel steht tiefer als der linke. Die Bewegung der Gaumenbögen ist träge, paretisch. Die Funktion der Sinnesorgane war wegen der bestehenden Verwirrtheit nicht zu untersuchen. Die Bewegung der rechten Körperhälfte ist etwas paretisch. Der Gang ist unsicher, die Kranke schleppt den rechten Fuss. Der Patellarreflex ist am rechten Fusse gesteigert, an dem linken schwer auszulösen. Das Verhalten ist ruhig, das Bewusstsein trübe.

Die Kranke leidet an Pityriasis rosea Gibber. Die linken Submaxillardrüsen sind bis zur Grösse eines Hühnereies geschwollen. An der äusseren Seite beider Unterschenkel finden sich mehrere starke pigmentierte Narben. Aus der Urethra träufelt trübes, eitriges Serum, welches unter dem Mikroskope viele Eiterzellen und Gonokokken aufweist.

Die Sinneswahrnehmung ist äusserst mangelhaft, das Allgemeingefühl abgestumpft, die Stimmung gleichgültig. Die Orientierung scheint gänzlich aufgehoben zu sein. Die Erinnerung und Urteilsfähigkeit ist, soweit man es beurteilen kann, äusserst mangelhaft.

Verlauf. In den ersten zwei Tagen gab sie noch auf Fragen eine ziemlich verständliche Antwort. Am 27. Juli in der Frühe bemerkten wir, dass die rechte Gesichtshälfte unbeweglich wurde, an der linken dagegen zeigte sich ein übertriebenes mimisches Spiel. Die Speisen, sowie

der Speichel rannen rechts aus dem Munde. Das rechte Auge kann sie nicht mehr schliessen. Das aktive Bewegen der rechten Extremitäten gelingt kaum. Zu gehen ist sie ebenfalls kaum imstande.

Der Zustand verschlimmert sich von Tag zu Tag. Am 29. hängt der Kopf fortwährend nach der linken Seite. Gehen und sitzen kann sie nicht mehr. Vom 1. August an treten in der Rumpfmuskulatur bald rechts, bald links Erregungszustände auf. Die Extremitäten (auch die linken) werden zeitweise ganz steif. Die Kaumuskeln sind beständig in tetanischer Kontraktur. Manchmal dehnen sich diese Krämpfe auch auf die Kehlkopfmuskeln aus, alsdann atmet die Kranke stenotisch. Sie ist bewusstlos, lässt den Urin und den Stuhl unter sich. Nahrung nimmt die Kranke nicht mehr zu sich, sie wurde daher mittels der Sonde künstlich genährt. Der Kopf fällt nach links, die Augen blicken nach rechts. Der Kornealreflex fehlt. Die rechte Facialislähmung ist eine totale geworden. Die Körpertemperatur ist beständig hoch: zwischen 39^0 und 40^0.

Ihr Zustand verschlimmert sich weiter, bis die Kranke am 4. August, abends 11 Uhr starb.

Sektions-Befund. Die Hautfarbe der abgemagerten weiblichen Leiche ist blass. An der Sakralgegend sind viele teils kleinere, teils grössere von der Oberhaut entblösste Stellen. Auf der äusseren Seite des linken Unterschenkels sind mehrere, verschieden grosse und verschieden gestaltete, bräunlich pigmentierte, sich strahlenförmig nach der Mitte einziehende Narben.

Der Schädel ist symmetrisch, und von mittlerer Dicke. Beide Parietalknochen sind neben der Sutura sagittalis beiläufig in der Grösse eines Hühnereies verdickt. Die Verdickung besteht aus spongiösem Gewebe mit feinen kleinen Knochenlamellen und ist auffallend blutreich. Die harte Hirnhaut lässt sich stellenweise schwer abziehen, da sie mit den weichen Hirnhäuten verwachsen ist. Die Innenseite ist von einer feinen blutigen Membran überzogen.

An der Gehirnbasis ist die linke Art. Fossae Sylvii am Anfange verdickt, derb und undurchgängig. Beim Betasten ist auch in der vorderen linken Hälfte des Circulus arteriosus Willisii eine Verdickung zu fühlen. Am Durchschnitt dieser soliden Stelle bemerkt man eine ziemlich symmetrische Verdickung der Gefässwand, während das Lumen durch einen in Organisation begriffenen, rötlichgrauen, festen Thrombus ausgefüllt wird. Die rechte Art. Fossae Sylvii ist ebenfalls derb, strangartig, am Durchschnitt assymmetrisch verdickt und durch einen roten Thrombus vollständig verschlossen. Die Thrombose betrifft beide Gefässe in der Länge von etwa $^1/_2$—$^3/_4$ cm. Übrigens sind die Basalarterien genügend gut erhalten; von einer Endarteriitis ist keine Spur vorhanden.

Die Seitenventrikel enthalten in normaler Menge reines Serum. Der vordere Teil beider Corpora striata ist weicher, hauptsächlich der der linken Seite, beide sind auch bedeutend blutreicher als die sie umgebende Gehirnsubstanz. Beim Einschneiden erscheinen die Konturen des linken Linsenkernes verschwommen, die des rechten sind dagegen scharf gezeichnet. Auch erstreckt sich die linke Erweichung viel tiefer in das Innere des Gehirnes; das linke Centrum semiovale ist ebenfalls weicher und blutreicher.

Beide Tonsillen sind vergrössert. Beim Einschneiden entleert sich Eiter. Die Schleimhaut ist im Bereiche des Kehlkopfeinganges eitrig-fibrinös belegt. In der Pharynxwand ist ein kleiner Abszess.

Die Lungen sind aufgebläht, an ihrer hinteren Oberfläche sind mehrere dunkelblaue, eingefallene Stellen. Das Lungengewebe ist diesen entsprechend kollabiert und luftleer. In den Bronchien findet sich aspirierte Flüssigkeit.

Die Milz ist etwas grösser. Ihre Hülle ist fleckenweise verdickt und gräulich-weiss gefärbt.

Die Nieren sind normal gross. Die Nierenkapsel lässt sich etwas schwer abziehen. Die Oberfläche ist uneben, hauptsächlich sind auf der linken Niere viele linsen- bis erbsengrosse, sternförmig eingezogene, narbige Stellen.

An der vorderen Seite des rechten Leberlappens ist in der Mitte eine linsengrosse, dunkelblaue, narbige, eingezogene Stelle, welche in die Substanz der Leber bis 4 mm eindringt.

Die Schleimhaut der Vagina ist dunkelblau. Der Uteruskörper enthält dicken, zähen, grünlichen Eiter. Die Ovarien sind mit den Tuben und der Umgebung verwachsen.

Die übrigen Organe zeigen keine bemerkenswerten Veränderungen.

Diagnose. Endarteriitis syphilitica et thrombosis arteriae fossae Sylvii utriusque. Encephalomalacia rubra corporis striati utriusque et centri semiovalis sinistri. Hyperostosis syphilitica calvariae. Atelectasia partialis pulmonum. Perisplenitis chronica fibrosa. Cicatrices verosimiliter syphiliticae renum et hepatis. Cicatrices syphiliticae cruris. Pyometra. Perioophoritis et perimetritis adhaesiva chronica. Haemorrhagiae subcutis ex contusione.

Mikroskopischer Befund. 1. Arterien. Auffallend in diesem Falle ist die tiefgehende Erkrankung der kleineren Arterien im Gegensatze zu den grösseren und den mittelgrossen Gefässen, deren Erkrankung bedeutend weniger fortgeschritten erscheint. Ja, es scheint, als ob ein grosser Teil der endarteriitischen Veränderungen der rechten Arteriae fossae Sylvii ein Folgezustand der Erkrankung der kleineren Arterien sei.

Die Intima ist zum grössten Teile exzentrisch proliferiert. Ihre Struktur zeigt nirgends ausgeprägte Schichten. In der linken Art. fossae Sylvii besteht die Intima fast überall aus länglichen, fortsatzreichen Bindegewebszellen, welche zerstreut in der homogenen Grundsubstanz liegen (Fig. 5 d). Auch die Infiltration ist eine geringe. Nur an einer Stelle, in einer Ausbuchtung der Membrana elastica interna, wo eine kleinere Arterie heraustritt, ist die Struktur der Intima einem Granulationsgewebe gleich, indem wir hier ein äusseres zellenreiches, aus jungen Bindegewebszellen bestehendes, stark infiltriertes Gewebe treffen, in welchem auch zahlreiche neugebildete Blutgefässe sich finden (Fig. 6 e). Dieses Granulationsgewebe scheint nicht im Zusammenhange mit dem ähnlichen Gewebe der benachbarten Adventitia zu stehen. Es hat vielmehr den Anschein, als ob die Proliferation der Intima aus einem heraustretenden kleineren

Zweige der Art. fossae Sylvii in diese eingedrungen wäre. Neben der histologischen Struktur sprechen für diese Annahme auch die Konsequenzen — die Thrombose.

Die Intima ist nur in den kleineren Arterien so stark proliferiert, dass manchmal kaum ein kleines, ovales, exzentrisches Lumen zurückgeblieben ist (Fig. 6 g). Die proliferierte Intima hat überall den Charakter eines frischen Granulationsgewebes. In einer kleineren Arterie ist sogar das ganze Lumen durch Granulationsgewebe ausgefüllt und nur die noch fast unversehrt zurückgebliebene Elastica deutet darauf, dass hier das Arterienlumen gewesen ist (Fig. 6 g). Elastische Fasern oder Degenerationserscheinungen fanden sich in der neugebildeten Intima nirgends vor.

In den äusseren Schichten der Intima der linken Art. fossae Sylvii ist die Struktur stellenweise grobgekörnt, stellenweise lassen sich Konturen roter Blutkörperchen gut unterscheiden. Es ist daher wahrscheinlich, dass es sich um einen roten Thrombus handelt, der sich organisiert hat. Nach innen übergeht die Intima ohne scharfe Grenzen in die Thromben, die nach aussen mit einer, aus fadenförmigen hyalinen oder grobscholligen Fibrinmasse, aus wenigen Überresten der roten Blutkörperchen und vielen weissen Blutzellen bestehender Zone umgeben und von frischen Bindegewebszellen stark durchsetzt sind. Innerhalb dieser Zone liegt ein roter Thrombus, welcher viel jünger als die ihn umgebende Zone ist, der sich aber, wie die hier und da zum Vorschein kommenden Bindegewebszapfen beweisen, auch schon auf dem Wege der Organisation befindet. Das übrig gebliebene exzentrische, ovale Lumen wird überall von konzentrischen länglichen Zellen (Endothel) umgeben (Fig. 6 f).

Die rechte Art. fossae Sylvii ist auch in ähnlicher sekundärer Weise verschlossen (Fig. 7). Endarteriitische Proliferation ist in ihr kaum zu sehen, das Lumen wird zum grössten Teile durch einen älteren, roten Thrombus eingenommen, so dass nur ein exzentrisch liegendes, kleines, ovales Lumen besteht. Spuren der Organisation sind hauptsächlich nur an der Peripherie zu sehen. Die Oberfläche des Thrombus wird durch eine Zone von weissen Blutzellen gebildet. Auch das eingeengte Lumen ist zum grössten Teile durch rote, frische Thromben ausgefüllt.

Die Membrana elastica interna ist im allgemeinen in auffallender Weise unverändert, was besonders in den kleineren Arterien ins Auge fällt, wo alle anderen Gewebselemente durch Granulationsgewebe substituiert worden sind und die Elastica sich trotzdem fast unversehrt erhalten hat (Fig. 6). Bemerkenswert ist aber, dass sie an grösseren Strecken nicht den gewöhnlichen, schlängelnden Verlauf zeigt, sondern gerade verläuft (Fig. 7 a). Letzteres ist vielleicht die Konsequenz des gesteigerten inneren Druckes, da dieser Zustand immer nur an solchen Stellen zu finden ist, wo die stark angegriffene Media keinen Widerstand leisten konnte. Degenerationserscheinungen (fleckige Färbung, Teilung in mehrere Lamellen) kommen nur ausnahmsweise vor.

Auch die Media ist in den meisten Arterien relativ wenig verändert. Infiltration ist in ihr kaum zu finden. In der rechten Art. fossae Sylvii ist sie jedoch in einem beträchtlichem Bogensegment stark erkrankt (Fig. 7 f). An den Rändern der Erkrankung scheinen einige Rundzellen

von der Seite der Adventitia einzudringen, doch bald wird die Infiltration immer dichter, die Muskelzellen degenerieren und verschwinden und es bleiben nur einzelne zerstreute Zellen übrig; schliesslich wird das spezifisch erkrankte Gewebe durch Rundzellen, auffallend vielen polynuclearen Leukocyten und neugebildeten Bindegewebszellen ausgefüllt. Neben dieser starken Erkrankung der Media besteht in der Intima überall nur die schon beschriebene Thrombose. Die Media der kleineren Arterien ist trotz der starken Veränderungen der Intima und Adventitia auffallend unversehrt.

Die Adventitia ist überall in einem stark entzündetem Zustande. Sie ist fast überall durch zahlreiche neugebildete Bindegewebszellen und einer dichten Infiltration verdickt. An den beiden Art. fossae Sylvii ist sie im Gegensatze zu der Intima am stärksten angegriffen (Fig. 6 a u. 7). Die Infiltration ist in den äusseren Schichten dort am dichtesten, wo die Lymphzellen sich ganz dicht nebeneinander gedrängt haben. Die Adventitia enthält ausserdem an vielen Stellen noch neugebildete Gefässe, so dass sie in den kleinen Arterien ganz die Struktur eines stark infiltrierten Granulationsgewebes gewinnt (Fig. 6 a), die dem Gewebe der proliferierten Intima ganz ähnlich ist. Trotzdem konnte ein Zusammenhang zwischen den beiden Geweben nicht nachgewiesen werden.

Spezifische Entzündungsprodukte, wie Riesenzellen oder miliare Gummata waren nicht zu finden. Die Infiltration ist um die beiden Art. fossae Sylvii zwar sehr dicht und erfolgte haufenweise, doch war nirgends käsige Nekrose nachzuweisen.

2. Gehirnsubstanz. Die mikroskopischen Präparate weisen, entsprechend dem Sektionsbefunde, an der linken Seite auf einen umfangreicheren und älteren, auf der rechten auf einen geringeren und jüngeren Erweichungsprozess hin.

Die Erweichung fängt auch hier mit Auflockerung des Gliagewebes an. Die ganze Gehirnsubstanz scheint mit Serum durchtränkt zu sein. Die Nervenzellen werden trüb, verfallen bald und verschwinden gänzlich, so dass nur ein loses, spongiöses Glianetz übrigbleibt. Nur das um die Gefässe liegende Bindegewebe bleibt scheinbar unversehrt, was mit dem allgemeinen Zerfalle im lebhaften Gegensatze steht. Diese Zone übergeht bei der Erweichung der linken Seite bald in eine äusserst zellenreiche Zone, in deren Bereiche die Grundsubstanz kaum mehr zu ersehen ist. Die rundlich ovalen, fortsatzlosen, in ihrem gekörnten Plasma mit einem exzentrischen Kern versehenen Zellen, welche diese Zone bilden, scheinen aus der Metamorphose der Gliazellen zu stammen. In den äusseren Schichten finden sich viele Übergangsformen zwischen den eigentlichen Gliazellen und diesen Körnchenzellen, welche nur in der Mitte der Erweichung typischen Charakter erhalten.

In diesen Übergangszonen der Erweichung sind an manchen Stellen äusserst zahlreiche, kleinere grössere Gefässe zu sehen, die prall mit Blut gefüllt sind, und in deren Nachbarschaft auch die grösste Zellenanhäufung stattgefunden hat.

Die Mitte der Erweichungsherde besteht fast ausschliesslich aus aneinander gedrängten Körnchenzellen, zwischen denen zahlreiche, vielleicht auch neugebildete, kleinere-grössere, aber immer blutreiche Blutgefässe und

ein äusserst loses Bindegewebsnetz liegen. Auch finden sich an manchen Stellen kleinere leere Spalten. Grössere leere Räume haben sich jedoch nicht gebildet.

Bemerkenswert ist in diesem Falle auch, dass das Ependym und die unmittelbar unter demselben gelegene, einige Mikromillimeter dünne Schicht vollkommen gesund erscheint.

Ausser diesen Erweichungserscheinungen im engeren Sinne ist noch hauptsächlich an der Grenze der Erweichungsherde eine rundzellige Infiltration zu konstatieren. Dieselbe nimmt gewöhnlich um ein grösseres Gefäss Platz, kann aber auch um kleinere Gefässe, oder auch unabhängig von solchen, stattfinden.

Zwischen dem Bilde der Erweichung der beiden Seiten besteht ein beträchtlicher Unterschied. Die Zerfallszone ist an der rechten Seite nämlich viel umfangreicher als an der linken. An letzterer finden wir aber die Körnchenzellen äusserst massenhaft, während sie an der ersteren eben nur im Auftreten begriffen zu sein scheinen, so dass wir, auch die klinischen Erscheinungen ins Auge fassend, die Erweichung des rechten Corpus striatum für einen ganz frischen Prozess halten müssen, in welchem die Körnchenzellen noch keine Zeit zur Entwickelung hatten.

Epikrise.

Im Rahmen dieser Abhandlung scheint es kaum möglich zu sein, sich mit der Literatur der Frage eingehend zu beschäftigen. Bei den zu erwähnenden Autoren finden wir ausführliche Literaturangaben.

Der erste der sich mit der luetischen Erkrankung der Gehirnarterien ausführlicher beschäftigte war Heubner.[1]) Er versetzt den Sitz der Erkrankung in die Intima, in die Schicht zwischen dem Endothel und der Elastica. Die Zellen dieser sogenannten Längsfaserschicht der Intima beginnen durch Kernmitose sich massenhaft zu vermehren und das Endothel von der Fenestrata abzuheben, während jede angrenzende Schicht unverändert bleibt. Die Neubildung erfolgt in der Regel streifenweise, nur auf einer Seite der Arterien, später breitet sie sich ebenso in der Längs- wie auch in der Querrichtung aus. Die Zellen des neugebildeten Gewebes sind grösser. Später erhält die Neubildung dadurch, dass die Zellen sich voneinander entfernen, die Intercellularsubstanz sich vermehrt, eine ganz faserige Struktur. Bald nachher nimmt sie, indem aus der Adventitia auch Rundzellen einwandern, den Charakter eines Granulationsgewebes an. Heubner sah in der Neubildung auch Riesenzellen. Die Membrana elastica interna bleibt auch noch in den späteren Metamorphosen unverändert. Auch neue Blutgefässe entwickeln sich in diesem Zeitpunkte. Verfettung ist nirgends zu finden. Wenn die Neubildung in einem früheren Stadium zum Stillstand kommt, so bildet das Endothel, nach

1) Heubner, Die luetische Erkrankung der Hirnarterien. Leipzig 1874.

Heubners Auffassung, seiner physiologischen Tätigkeit gemäss, eine neue Membrana fenestrata, so dass wir in solchen Fällen zweien, einer alten und einer neuen Elastica begegnen. In der weiteren Entwickelung ordnen sich die neugebildeten Zellen in Schichten: zu einer inneren und zu einer äusseren. Die letztere besteht aus sternförmigen Zellen. Bald verschwinden auch die Rundzellen. Das letzte Stadium ist am häufigsten die Vernarbung.

Von der Atheromatose unterscheidet sich dieser Prozess dadurch, dass die von der Syphilis verursachte Neubildung viel zellenreicher ist, nicht verfettet und sich viel schneller entwickelt. Die Neubildung kann nach Heubner nicht als spezifisch angesehen werden, es soll nur eine Eigentümlichkeit der Syphilis sein, dass sie auf das Endothel proliferierend einwirkt. Der Sitz der Erkrankung befindet sich meistens in den mittelgrossen Hirnarterien.

Diesen Ansichten Heubners widersprachen mehrere Autoren.

Nach Köster[1]) ist das primäre immer die Proliferation der Vasa vasorum, wovon auch die Neubildung der Intima abhängt. Er bewies, dass die endarteriitischen Prozesse immer den in der Media liegenden, an der Stelle der Verzweigung der Vasa vasorum sich entwickelnden, kleinen Entzündungsherden entsprechen und dass ein ähnlicher Prozess nur an solchen Gefässen vorkommen kann, welche Vasa vasorum besitzen. Von diesen dehnt sich die Erkrankung dann, teils durch die Einwanderung, teils durch das Einwachsen, auf die Intima aus, welche sich passiv verhält, da ihre Zellen sich nur vergrössern, eine eigentliche Zellvermehrung jedoch nicht auftritt.

Auch Baumgarten[2]) hält den Prozess in der Intima für einen sekundären. Nach ihm beginnt der primäre Prozess in der Adventitia, oder zwischen ihr und der Media als eine Infiltration, oder es entwickelt sich ein, später verkäsende Herde bildendes, Granulationsgewebe. Als spezifische Produkte sind nur die letzteren anzusehen, da keine Endarteriitis als für Syphilis charakteristisch betrachtet werden kann. Die in den Gefässwänden liegenden Gummata sind grösser als miliare Tuberkeln. Baumgarten beschreibt also die syphilitische Gefässerkrankung als eine Periarteriitis gummosa.

Nach Rumpf[3]) gehen die Veränderungen aus der Media und zwar am häufigsten aus den an der Grenze der Media und Elastica

1) Köster, Sitzungsberichte der niederrh. Gesellschaft für Natur und Heilkunde. Bonn 1875.

2) Baumgarten, Virchows Archiv 76 und 86.

3) Rumpf, Die syphilitischen Erkrankungen des Nervensystems. Wiesbaden. 1887.

interna sich verzweigenden, feinen Kapillaren aus. Am Anfange des Prozesses treten aus den Kapillaren Rundzellen aus, welche durch die Membrana fenestrata in die Intima eindringen. Letztere reagiert auf diese Einwanderung mit einer Entzündung. Es entsteht ein Granulationsgewebe, dessen Kapillaren aus der Media stammen. Dieses Granulationsgewebe kann während seiner Entwickelung einzelne Lamellen der Elastica interna abheben und dadurch bewirken, dass an einer Arterie auch zwei Elasticae zu sehen sind. Die Auffaserung der Elastika geschieht häufig. Die Erkrankung schreitet meistens nach innen fort (endomuskulär). Aber auch die feinen Kapillaren zwischen der Media und der Elastica externa können zur Ausgangsstelle des Prozesses werden. In solchen Fällen dehnt sich die Erkrankung nach der Adventitia aus (perimuskulär), woraus eine Periarteriitis gummosa entsteht. Die Erkrankung aber ergreift manchmal die Media selbst, in welchem Falle Aneurysmen zustande kommen. Die regressive Metamorphose besteht in der Vernarbung. Die schlecht ernährten Zellen können auch der Verfettung und der Verkalkung verfallen.

Die Literatur, besonders die der letzteren Zeit, wurde eingehend von Ernst Mayer[1]) zusammengefasst, der einen kurzen und klaren Überblick von dem jetzigem Stande der Frage gibt. Auch Abramow[2]) bringt ausführliche literarische Beiträge.

In der ganzen diesbezüglichen Literatur finden wir, die Ausgangsstelle der syphilitischen Gefässerkrankung betreffend, drei Ansichten.

Nach der ersten Ansicht (Heubner und seine Nachfolger: Joffroy, Létienne, Möller, Ewald und andere) ist die Ausgangsstelle die Intima.

Die zweite (Köster und Rumpf) hält die Media für den Sitz des primären Vorganges.

Die dritte Ansicht (Baumgarten, Marchand, Lamy, Brasch, Sottas, Hoffmann und viele andere) betrachtet die Adventitia und den Lymphraum zwischen der Adventitia und Media als Ausgangsstelle. Nach dieser ist nur die Periarteriitis spezifisch. Die Veränderungen der Intima sind auch nach der zweiten Ansicht nur sekundär.

Zwischen diesen entgegengesetzten Ansichten nahm schon Oppen-

1) E. Mayer, Syphilis des Zentralnervensystems. 1898. Zentralbl. f. allg. Pathologie und path. Anatomie. 9. Bd.

2) Abramow, Über die Veränderungen der Blutgefässe bei der Syphilis. Beiträge zur path. Anatomie und allg. Pathologie. 1899. Bd. 26.

heim[1]) einen vermittelnden Standpunkt ein, indem er annahm, dass alle drei Gefässwandschichten selbständig erkranken können. Andere (Bristowo, Hudelo und Alelekoff) versuchen auch die entgegengesetzten Meinungen zu vereinigen und bekräftigen die Ansicht, dass die Intima ebenso wie die Adventitia der Sitz der primären Erkrankung sein kann. Abramow, der seine Untersuchungen zwar nicht an den Gehirnarterien ausführte, spricht sich auch dafür aus, dass jede der Gefässschichten selbständig erkranken kann.

Wie es aus dem oben mitgeteilten histologischen Befunde meiner drei Fälle hervorgeht, haben wir es mit drei, in der Art und Weise der Erkrankung äusserst differenten, in dem Endresultate hingegen gleichen syphilitischen Arterienerkrankungen zu tun, die gewiss auch gemeinsame Züge besitzen. Eben da ich bei der histologischen Untersuchung meiner drei Fälle dreierlei ganz divergierende Resultate finden konnte, nehme ich zur Frage einen vermittelnden Standpunkt ein. Die Ursache dessen, dass der eine Teil der Autoren die Erkrankung der Intima für primär hält, der andere Teil aber mit der gleichen Bestimmtheit behauptet, dass immer die Media oder die Adventitia zuerst erkranke, ist gewiss, wie es auch aus meinen Fällen zu ersehen ist, in der Verschiedenheit der Fälle zu suchen. Baumgarten und seine Anhänger beobachteten solche Fälle, in denen die Adventitia mehr infiltriert war und spezifische Herde in ihr zu finden waren, während in den Fällen Heubners und seiner Genossen die Proliferation der Intima das auffallendste war. Es scheint mir höchstwahrscheinlich, dass das Virus der Syphilis gleichzeitig die Intima, die Adventitia, oder auch die Media voneinander unabhängig angreifen kann.

Ich glaube nicht zu irren, wenn ich die beschriebenen Fälle, besonders den ersten Fall, für geeignet halte, meine Ansicht zu bekräftigen. Es sind nämlich in diesen Fällen fast alle die Veränderungen vorhanden, welche man als syphilitisch betrachtet. Aus ihnen wird es klar, wie proteusartig die Syphilis in ihren Erscheinungen ist, dass sie auch an einem so kleinen Organ, wie an einer Arterie an den verschiedensten Stellen in den verschiedensten Formen auftreten kann.

Die Grösse der angegriffenen Arterien betreffend ist es bemerkenswert, dass die Erkrankung sich hauptsächlich auf die mittelgrossen Arterien der Gehirnbasis lokalisiert. Im zweiten Falle sind eher die grösseren (Art. basilaris, fossae Sylvii) erkrankt. Manchmal findet sich auch eine Veränderung der kleineren Zweige (3. Fall).

1) Oppenheim, Zur Kenntnis der syphilitischen Erkrankungen des zentralen Nervensystems. Berlin 1890.

Zuweilen kommt auch eine Erkrankung der kleinsten Arterien vor, die jedoch nur in einer perivaskulären Infiltration besteht.

Was die Lokalisation der Erkrankung in der Gefässwand anbetrifft, halte ich aus dem mikroskopischen Befunde aller drei Fälle das folgende für wesentlich:

Schon bei der Beschreibung wurde hervorgehoben, dass die mittleren Schichten der Gefässwand: die Membrana fenestrata und die Media die geringsten Veränderungen zeigen. Am meisten resistent scheint die Membrana fenestrata zu sein, welche, abgesehen von der nur an wenigen Stellen beobachteten Aufquellung, Auffaserung oder den Rissen (hauptsächlich im 2. Falle) (Fig. 5 b) gar keine, oder nur eine sehr geringe Erkrankung zeigt. Auffallend ist die Resistenz der Elastika besonders an solchen Stellen, wo an ihren beiden Seiten schon altes, mit Blutgefässen versehenes, pigmentiertes Granulationsgewebe liegt; da erscheint sie trotz aller dieser Veränderungen unversehrt (1. und 3. Fall).

Die Media ist in den meisten Arterien nur in den vorgeschrittenen Phasen der Erkrankung verändert. Das normale Muskelgewebe wird zuletzt durch schnell vernarbendes Granulationsgewebe substituiert. Aber in der Mehrzahl der beobachteten Gefässe, wo wir schon einer starken Erkrankung der Intima und der Adventitia gegenüberstehen, scheint sie kaum erkrankt und auch nicht infiltriert (1., 2. und 3. Fall) (Fig. 4 und 6). Eine Ausnahme bilden nur die rechte Art. fossae Sylvii des 3. Falles, wo eine starke aus der Adventitia stammende Infiltration die Media ergriffen hat (Fig. 7 f) und diejenigen Fälle, wo eben nur die Media spezifisch erkrankt war (1. Fall) im Gegensatze zu der in diesen Präparaten auffallend wenig veränderten Intima und Adventitia (Fig. 1 e).

Schon bei oberflächlicher Beobachtung scheint der unveränderte Zustand der mittleren Schichten jener Ansicht zu widersprechen, dass der Vorgang von aussen, aus der Adventitia sich auf die Intima ausdehne. Dieser Umstand scheint aber auch das Fortschreiten der Erkrankung in der entgegengesetzten Richtung — von innen nach aussen — zu verhindern. Es wird nur in den späteren Phasen möglich, dass in den inneren, der Intima am nächsten liegenden Schichten der Media sich auch Granulationsgewebe bildet, wo dann die mikroskopischen Bilder den Eindruck machen, als ob die Erkrankung von der Intima durch die löcherig gewordene Elastica interna auf die Media übergegangen sei (1. Fall).

Für die gegenseitige Unabhängigkeit der Vorgänge in der Intima und der Adventitia spricht, ausser dem Erwähnten, hauptsächlich der

Umstand, dass sie selten einander entsprechen. Es geschieht zwar oft, dass an Stellen der Infiltration der Adventitia oder der miliaren Gummata auch die Intima am stärksten proliferiert ist, oder umgekehrt, dass entsprechend den am meisten proliferierten Stellen der Intima wir stärker infiltrierte Stellen der Adventitia begegnen, doch öfter noch finden wir eine stark proliferierte Intima dort, wo die Adventitia kaum infiltriert ist, oder umgekehrt, dort, wo die Adventitia schon stark angegriffen erscheint, ist kaum eine Spur der Endarteriitis zu finden. Dagegen, als wäre die Proliferation der Intima nur eine entzündliche Reaktion wider die, von den Vasa vasorum eingetretene Rundzelleneinwanderung, spricht das Missverhältnis zwischen der Infiltration und der Proliferation, was sich in den jüngeren Vorgängen darin äussert, dass die letztere unverhältnismässig stärker ist. Manchmal sogar ist eine Infiltration dort, wo die Proliferation schon einen beträchtlichen Grad erreicht hat, kaum zu konstatieren (1. und 2. Fall).

Wenn es wirklich so wäre, dass die Erkrankung von der Adventitia oder Media auf die Intima sich verbreitete, so müsste die Intima gerade in den Fällen am stärksten angegriffen sein, wo auch die Media am stärksten erkrankt ist. Die mikroskopischen Präparate zeigen aber in manchen Fällen gerade das Gegenteil, da eben bei der stärksten Infiltration der Media keine Endarteriitis vorhanden ist (Art. fossae Sylvii des 3. Falles) (Fig. 7).

Die Vorgänge in der Intima erscheinen fast überall (besonders im 1. und 2. Falle), wo sie überhaupt vorkommen, älter, mehr fortgeschritten, als die der umgebenden Schichten, so dass ich auf Grund aller dieser Befunde der Meinung beipflichten muss, dass das Virus der Syphilis unmittelbar auf die Intima wirkt und fähig ist, deren Proliferierung zustande zu bringen.

Was die histologische Struktur der neugebildeten Intima anbelangt, sind mehrere Typen zu unterscheiden:

1. In den Fällen, wo auch die klinischen Erscheinungen auf einen mehr chronisch sich entwickelnden Prozess weisen, bedingt die histologische Struktur ebenfalls einen langsamen Vorgang. Das neugebildete Gewebe besteht in diesen Arterien nur aus zerstreut liegenden, manchmal in konzentrischen Reihen geordneten fortsatzreichen Zellen, die in eine gallertartige homogene Grundsubstanz eingebettet sind. (Besonders im 2. Falle.) Die Infiltration ist in solchem Gewebe äusserst spärlich (Fig. 4 d).

2. Wo aber auch der klinische Verlauf auf einen akuten Vorgang weist, ist die Struktur der neugebildeten Intima diejenige eines gewöhnlichen Granulationsgewebes, sie besteht nämlich aus dicht neben-

einander liegenden, grossen Bindegewebszellen, zwischen denen auch frische Kapillaren und eine starke Infiltration zu finden sind (1. Fall und kleine Arterien des 3. Falles) (Fig. 6 g).

Es können aber auch mehrere Übergangsformen vorkommen, die sich schichtenweise aufeinander lagern: die äusseren Schichten sind gewöhnlich zellenärmer mit sternförmigen Zellen in der homogenen Grundsubstanz, die inneren sind dagegen immer zellenreicher mit länglichen konzentrisch geordneten Zellen, so dass in ihr manchmal ganz umschriebene Schichten zu unterscheiden sind.

Auch über das Verhalten der Membrana elastica interna und der elastischen Fasern in der neugebildeten Intima finden wir bei fast allen Autoren einige Angaben. Heubner konstatierte die Bildung neuer elastischer Membrane in der proliferierten Intima, über deren Bildung er der Meinung ist (wie es schon erwähnt wurde), dass die elastische Schicht das Produkt der physiologischen Aktivität des Endothels sei. Es bilde sich also immer eine neue Elastika dann, wenn die Zellen des Endothels wieder in ihren normalen Zustand gelangen, was auch dann der Fall st, wenn der Vorgang schon ein Ende gefunden.

Heubners Befunde wurden seitdem von mehreren Autoren anerkannt (Wendeler, Stanziale, Wickel und andere). Im Gegensatze aber beobachteten mehrere Autoren (besonders v. Rad und Pick, ausserdem Marchand, Alelekoff und mehrere andere) die Auffaserung der alten Membrana fenestrata und fanden, dass zwischen den Lamellen der aufgefaserten Elastika neugebildetes Gewebe lag.

In den besprochenen drei Fällen ist das Verhalten der elastischen Fasern in der Intima sehr verschieden. Meistens finden sich in der verdickten Intima gar keine elastischen Fasern (1. und 3. Fall), in anderen Fällen ist im Gegenteil die Intima von elastischen Fasern ganz durchsetzt, welche entweder durch die Auffaserung der Membrana elastica interna zustande gekommen (einige Arterien des 1. und viele des 2. Falles), oder ganz selbständig, offenbar unabhängig von der Membrana fenestrata gebildet worden sind (Arterien des 2. und eine des 1. Falles) (Fig. 5 d und e).

Die Neubildung elastischer Fasern ist wohl oft anzutreffen, aber nie bei frischen Prozessen, sondern nur in solchen Fällen, wo nicht nur der klinische Verlauf, sondern auch der mikroskopische Befund darauf hinweisen, dass der Erkrankungsprozess äusserst langsam fortgeschritten ist. Solche neugebildete elastische Lamellen schlängeln sich meistens unter dem Endothel unmittelbar um das zurückgebliebene Lumen. Manchmal aber bilden sich auch inmitten der proliferierten Intima ganz selbständige konzentrische Schlingen feiner elastischer

Fasern (Fig. 5 d) (2. Fall). Letztere teilen dadurch das ganze intimale Gewebe in Etagen, welche auch histologisch voneinander different sind, so dass wir tatsächlich den Eindruck gewinnen, als ob die Intima sich schichtenweise aufgelagert habe und deren Bildung immer in grösseren oder kleineren Zeiträumen erfolgt sei. Unser histologischer Befund scheint also die Annahme Heubners zu bestätigen, indem es nahe liegt, diese neugebildeten, feinen, elastischen Fasern als solche zu betrachten, die während dem Stillstehen des Prozesses als physiologisches Produkt des Endothels zustande gekommen sind. Die Bildung solcher elastischer Lamellen kommt übrigens bei, durch die verschiedensten Ursachen verursachten, Endarteriitis vor, wenn deren Ablauf ein chronischer ist, so besonders bei der Arteriosklerose, wie es Thoma und neuerdings Jores[1]) beobachteten. Man kann demnach dem Verhalten des elastischen Gewebes in der Histologie der syphilitischen Gefässerkrankung keine allzu grosse Bedeutung beimessen, weshalb wir auch der Meinung Wendelers und Schwarz' nicht beipflichten können, welche gerade die sich schichtenweise neubildende Elastika für die Syphilis charakteristisch halten.

Die spätere Entwickelung und die Metamorphosen der Endarteriitis weisen auch in meinen Präparaten auf solche Prozesse, die bereits von vielen Autoren beschrieben wurden. So zum Beispiel dehnt sich die Proliferation zwar meistens auf den ganzen Querschnitt der Intima aus, aber in ungleichmässiger Weise, so dass das Lumen exzentrisch gelagert wird. Auch wächst die Proliferation den Arterien entlang und kann daher aus kleineren in grössere Arterien hinein (oder umgekehrt) wachsen, wie es am ausgeprägtesten die linke Art. fossae Sylvii des 3. Falles zeigt (Fig. 6 e). Das spätere Fortschreiten der Proliferation geschieht noch weniger regelmässig. Marchand beobachtete in der Art. basilaris, Wickel in der Art. fossae Sylvii die Überbrückung des Lumens durch die neugebildete Intima, ja sogar die Bildung ganzer Septen. Weygandt beschrieb einen zapfenförmigen Fortsatz der Intima, welcher das Lumen in zwei Hälfte teilte. Ähnliche Veränderungen kommen auch in meinen Fällen vor. Die neugebildeten Bindegewebszellen bilden an vielen Stellen gut ausgeprägte, rundliche Knoten, welche sich meistens ganz scharf von dem sie umgebenden Intimagewebe abgrenzen. Die Knoten können sich auch in das Lumen vorheben, welches dadurch äusserst verengt wird. Ich beobachtete sogar einen Fall, in welchem zwei ähnliche einander gegenüber liegende Gebilde verwachsen waren, so dass sie das Lumen

1) Jores, Über die Neubildung elastischer Fasern in der Intima bei Endarteriitis. Beiträge z. path. Anatomie u. allg. Pathologie. 24. Bd. 1898.

zerklüfteten (1. Fall). Die Bildung von Septen und damit die Abgrenzung mehrerer Lumina, von denen aber immer noch ein grösseres Hauptlumen zu unterscheiden ist, kommt in mehreren Arterien vor (2. Fall, Art. fossae Sylvii).

Bei der Endarteriitis proliferans kann die fortschreitende Proliferation zu Obliteration führen (Fig. 2). (Arterien im 1. Falle und kleinere Arterien des 3. Falles.) Das letzte Stadium der Obliteration scheint die Thrombose zu bilden. Dies scheint durch meine schon erwähnte Beobachtung bestärkt zu werden, dass nämlich in dem zirkulären Ringe der Bindegewebszellen eine homogen-körnige Masse liegt, welche wahrscheinlich das Produkt zerfallener roter Blutkörperchen und Fibrins ist (1. Fall). An manchen Stellen ist auch die Organisation des Thrombus zu beobachten. Die Thrombose wird bedeutend im 3. Falle, indem hier (beide Art. fossae Sylvii) kaum eine Spur von Endarteriitis vorhanden, doch fast das ganze Lumen durch einen Thrombus obliteriert ist (Fig. 6). Die Ursache ist wahrscheinlich in der Verkleinerung des Lumens oder auch gänzlicher Versperrung der abzweigenden kleineren Arterien zu suchen.

Wenn die Obliteration vollkommen ist, so verschwindet langsam der Unterschied zwischen den äusseren und inneren Schichten der Intima. Die Intercellularsubstanz vermehrt sich, Blutgefässe bilden sich in grösserer oder kleinerer Zahl. (Dies wurde schon von Heubner, Simerling, Brasch, Alelekoff und anderen konstatiert.) Die Infiltration ist zwar auch noch vorhanden, aber unregelmässig. Das alte Lumen wird mit der Zeit vollkommen von der noch mehr oder weniger gesund erscheinenden Membrana fenestrata umringt und durch ein, einem älteren Granulationsgewebe ähnliches Gewebe ausgefüllt (1. Fall, Fig. 2). In den Arterien aber, wo der Prozess nur langsam fortschritt (2. Fall) und sich demgemäss nur ein zellenarmes, gallertartiges Gewebe entwickelt hat, tritt in der Struktur keine so auffallende Veränderung auf. Übrigens scheint es in solchen Gefässen nie zu einer vollständigen Obliteration zu kommen. Von den auf die Arteriosklerose charakteristischen regressiven Metamorphosen, also in erster Linie der hyalinen Degeneration und Nekrose, sowie der Verkalkung, ist hier keine Spur zu finden.

Wenn ich es für wahrscheinlich gehalten habe, dass die Erkrankung der Intima, wenigstens zum grössten Teile, unabhängig von der der anderen Schichten auftreten kann, um so mehr muss ich auf Grund der geschilderten Befunde betonen, dass die Erkrankung der Adventitia und Media eine primäre sei. Dies wird auch dadurch bewiesen, dass ich, streng genommen, spezifischen Veränderungen in der Intima nicht begegnete, solche aber in der Media und Adventitia sich vorfanden.

Wie schon erwähnt, ist die Media unter den drei Schichten diejenige, welche in den meisten Fällen nur wenig angegriffen ist. Am Anfange des Prozesses scheint sie sogar verdickt zu sein, wahrscheinlich durch die Verminderung des Blutdruckes, die durch die Proliferation der Intima zustande gekommen ist. In zwei Fällen aber bildete sie die am meisten angegriffene Schicht. Bei einer Arterie (1. Fall) liegt in ihr ein umschriebener Infiltrationsherd, der wahrscheinlich ein gummöses Gebilde ist (Fig. 1 e). Die Beschreibung eines ähnlichen Produktes fand ich in der bisherigen Literatur nicht. In einer anderen Arterie (rechte Art. fossae Sylvii des 3. Falles) ist die Media neben der kaum erkrankten Intima und auch weniger angegriffener Adventitia in ausgedehnter Weise durch mono- und polynukleare Leukocyten stark infiltriert, wobei nebst der Infiltration auch neugebildete, lappige Bindegewebszellen sich vorfinden (Fig. 7 f). Als spezifische Produkte sind noch diejenigen Riesenzellen anzusehen, welche in einer Krümmung der Membrana fenestrata, umgeben von Bindegewebszellen, aufgefunden wurden (Fig. 2 h).

Mit dem Fortschreiten des Krankheitsprozesses leidet später auch die Media. Abgesehen von den atrophischen Erscheinungen, bei denen es nicht genau zu bestimmen ist, welchen Anteil daran die Inaktivität (infolge der Verdickung) der Intima hat, halte ich diejenigen mikroskopischen Befunde für bemerkenswert, in denen im Zusammenhange mit der Erkrankung der Intima, meistens in deren fortgeschrittenen Stadien, ein dem obliterierenden Intimagewebe ganz identisches Granulationsgewebe zwischen der Elastica interna und der Muskularis sich entwickelt hat. Dieses Gewebe scheint von der noch gesund aussehenden Elastika die schon etwas abgezehrte, aber relativ noch wenig erkrankte Muskularis abzuheben (1. Fall). Die obenerwähnten Riesenzellen lagen auch in diesem Granulationsgewebe (Fig. 2 f).

In der Adventitia treten ausser der diffusen Infiltration und Vermehrung der Zellen, die schon oben erwähnten spezifischen Entzündungsprodukte: miliare Gummata (1. Fall, Fig. 3 d) und herdförmige mit Zellenneubildung verbundene, gummöse Infiltrationen auf (2. und 3. Fall) (Fig. 6 a).

Die Bindegewebsvermehrung wird mit dem Fortschreiten der Erkrankung immer beträchtlicher, so dass sich in den meisten Arterien auch in der Adventitia (besonders im 1. Falle) eine diffuse, ungleichmässige Infiltration, mit durch Blutgefässen und Pigment durchsetztem Granulationsgewebe entwickelt, wie an ähnlichen Stellen der Intima und Media.

In den späteren Phasen der Erkrankung verlieren alle drei Schichten ihre ursprüngliche Struktur gänzlich und verwandeln sich in ein gleichförmiges, dem Granulationsgewebe mehr oder minder ähn-

liches Gewebe. Darauf, dass hier einst eine Arterie vorlag, deuten nur die noch immer jeder Einwirkung hartnäckig widerstehende, manchmal in ihrem ganzen Ablaufe verfolgbare, aber dislozierte Membrana elastica, oder wenigstens deren aufgefaserte, seltener rissige Überreste (1. Fall, kleine Arterien des 3. Falles).

Auf Grund der beschriebenen Fälle kommen wir zu den folgenden Schlüssen:

Die Syphilis kann alle drei Schichten der Arterienwand ergreifen, am meisten verschont sie die mittlere Schicht. Sie verursacht in der Intima hauptsächlich eine intensive Proliferation, die zur Obliteration führen kann; in der am wenigsten angegriffenen Media und in der Adventitia erzeugt sie aber diffuse Entzündungen und umschriebene miliare Herde, bei welchen Veränderungen auch Riesenzellen vorkommen, welche als spezifische Produkte der Syphilis anzusehen sind. Die Entzündung der verschiedenen Schichten ist voneinander mehr oder minder unabhängig, besonders die der Intima von der Adventitia und umgekehrt, während die der Media mit der Entzündung der Adventitia in Zusammenhange zu stehen scheint.

In den späteren Stadien des Prozesses wird das Gewebe aller drei Schichten durch Granulationsgewebe ersetzt, nur die Membrana fenestrata widersteht allen pathologischen Einwirkungen.

Dem Verhalten des elastischen Gewebes bei der syphilitischen Erkrankung ist keine grössere Bedeutung zuzuschreiben, da dieselben Veränderungen auch bei anderen Erkrankungen der Intima auftreten. Die Neubildung des elastischen Gewebes steht im Sinne der Heubnerschen Hypothese übrigens mit dem Stillstande des Prozesses im Zusammenhange.

An der Erkrankung nehmen Arterien aller Grössen, von den kleinsten bis zu den grössten, teil.

Da bei der Endarteriitis das Lumen immer verengt wird und daher weniger Blut durchströmen lässt, werden die durch die erkrankten Arterien versehenen Gewebspartien schlecht, im Falle der Obliteration da kollaterale Anastomosen im Bereiche der subkortikalen Gehirngefässe nicht vorhanden sind, gar nicht ernährt. Sie unterliegen daher der Erweichung.

In den beschriebenen Fällen war die Gefässerkrankung stark verbreitet, sie verursachte demgemäss auch umfangreiche Erweichungen. Kurz gefasst betraf die Erweichung im ersten Falle hauptsächlich den rechten Stirnlappen, den linken Gyrus centralis, den linken Schläfenlappen und beide Corpora striata. Im zweiten Falle den vorderen Pol des rechten Temporallappens und beide Corpora striata. Im dritten

Falle sind auch beide Corpora striata und links der Linsenkern mit der ihn umgebenden Partie des Centrum semiovale ergriffen. Da überall auch die entsprechenden nutritiven Arterien, welche zu den Erweichungsherden führen, angegriffen, ja sogar oft ganz obliteriert sind, ist der kausale Zusammenhang bestätigt.

Mit Bezug auf die mikroskopische Gestaltung der Erweichungen, will ich nur auf diejenigen grossen Unterschiede hinweisen, welche in den beschriebenen drei Fällen trotz derselben Ursache bestehen.

Im ersten Falle sind an den Erweichungen drei Zonen gut zu unterscheiden: eine äussere mit der Degeneration der Nervenelemente und Wucherung der Glia, eine mittlere, gebildet durch aneinander gedrängte Körnchenzellen, und eine innere, wo nur Bindegewebe und Blutgefässe als ein gleichmässiges „état criblé" zurückgeblieben sind. Der Erweichungsprozess war also noch im Gange. Ausserdem sind noch hie und da im Zusammenhange mit kleineren Arterien miliare Gummata oder diffuse Infiltrationen und Riesenzellen zu finden.

Im zweiten Falle umgibt das innen liegende „état criblé" eine aus hypertrophisiertem Gliagewebe und Bindegewebe bestehende, scheinbar sklerotisierte Zone, in deren Bereiche auch eine starke, reaktive, rundzellige Infiltration stattfindet. Körnchenzellen sind nur äusserst spärlich vorhanden. Die Erweichung scheint in diesem Falle also, im Gegensatze zu der vorigen, schon seit längerer Zeit kaum fortgeschritten zu sein, da sich die Ränder schon sklerotisiert haben. In diesem Falle schreitet eine diffuse syphilitische Entzündung in der Umgebung der rechten Art. fossae Sylvii auch auf die Gehirnsubstanz über.

Im dritten Falle ist eine äussere, umfangreiche Zone zu unterscheiden, deren Gewebselemente ausser dem Bindegewebe überall im Zerfalle begriffen sind. Die Mitte der Erweichung wird hier durch die Masse der Körnchenzellen gebildet. Das mikroskopische Bild weist also auf eine plötzlich aufgetretene, akute Erweichung. Entzündliche Infiltration ist nur spärlich vorhanden.

Bemerkenswert ist es, dass Blutungen oder grössere Höhlen in den Erweichungsherden nirgends zu finden waren. Diese Umstände zeigen auch auf eine, die Ernährung des Gehirngewebes langsam vereitelnde Ursache hin.

Die Corpora striata waren in allen drei Fällen angegriffen, sie scheinen also eine Vorzugsstelle der Erweichung bei der syphilitischen Gefässerkrankung der Gehirnbasis zu sein. Die Erweichung liess aber die Ependyma und die unmittelbar unter ihr liegenden Schichten in allen drei Fällen unversehrt. Die Ursache davon liegt gewiss in den schon von Duret wahrgenommenen Anastomosen zwischen der Tela

und der Ependyma, die die Ernährung der oberflächlichsten Schichten der Ventrikelwand ermöglicht.

Vergleichen wir also das mikroskopische Bild der Erweichungen mit dem der Gefässerkrankungen und betrachten wir die klinischen Symptome und die Krankheitsdekurse, so wird das auffallend Gleichartige aller drei Fälle offenbar. Die erwähnten Umstände weisen alle darauf hin, dass im ersten Falle ein schnell ablaufender, aber wie man aus den grossen Verwüstungen schliessen kann, etwas älterer Prozess stattgefunden hat. Im zweiten Falle haben wir es mit einem alten, fast vollendeten Prozess zu tun. Im dritten Falle war aber der Prozess plötzlich aufgetreten, akut.

Der mikroskopische Befund und das klinische Krankheitsbild decken sich in diesen Fällen so vollkommen, dass man, nach meiner Ansicht, in ähnlichen Fällen aus dem ersteren auf das letztere folgern dürfte.

Erklärung zu Tafel II—IV.

Figur 1. (1. Fall.) Miliare Gumma in der Media bei anfangender Endarteriitis:

a) proliferierende Intima, b) Membrana elastica interna, c) Media, d) Adventitia, e) Infiltrationsherd. Färbung: Hämatoxylin-Eosin.

Figur 2. (1. Fall.) Obliterierte Arterie mit Riesenzellen:

a) Intima, b) Membrana elastica interna, c) relativ gesunde Media, d) Gefässlumina in der Intima, e) Infiltration in der Intima, f) Entzündliche Media, g) Pigment in der Intima, h) Riesenzellen in der Media. Färbung: Hämatoxylin-Eosin.

Figur 3. (1. Fall.) Miliare Gumma in der Adventitia:

a) Membrana fenestrata, b) Media, c) gesunde Adventitia, d) miliare Gumma. Färbung: Hämatoxylin-Eosin.

Figur 4. (2. Fall.) Arteriitis mit starker Proliferation der Intima (Arteria vertebralis dextra):

a) Adventitia, b) Media, c) Membrana fenestrata, d) stark proliferierte Intima, e) neugebildete Gefässe. Färbung: Hämatoxylin-Eosin.

Figur 5. (2. Fall.) Auffaserung und Neubildung des elastischen Gewebes (rechte Art. fossae Sylvii):

a) stark infiltrierte Media, b) Membrana elastica interna mit Auffaserung, c) neugebildete Intima, d) 1, 2, neugebildete, elastische Fasern, e) feine elastische Fasern. Färbung: Resorcin-Fuchsin (starke Überfärbung).

Fig. 6. (3. Fall.) Entzündung mit starker Periarteriitis (linke Art. fossae silvii und deren kleinere Zweige):

a) stark infiltrierte Adventitia mit neugebildeten Gefässen, b) Media, c) Membrana elastica interna, d) proliferierte Intima (gallertartiges Gewebe),

e) Granulationsgewebe in der Intima (zurückgewachsen aus der kleinen Arterie), f) Thrombus, g) 1, 2 kleine Gefässe mit starker Endarteriitis. Färbung: Hämatoxylin-Eosin.

Figur 7. (3. Fall.) Entzündung der Media und Adventitia (rechte Art. fossae sylvii):

a) Membrana elastica interna, b) gesunde Media, c) Adventitia, d) Blut im zurückgebliebenen Lumen, e) älterer Thrombus, f) entzündete Media (Infiltration und Bindegewebsneubildung). Färbung: Hämatoxylin-Eosin.

Vergrösserung: Fig. 1, 2, 4, 5, 7 Okular 4, Objektiv 3 (Reichert).
„ Fig. 3, Okular 4, Objektiv 5 (Reichert).
„ Fig. 6, Okular 4, Objektiv 1 (Reichert).

Fig.1.

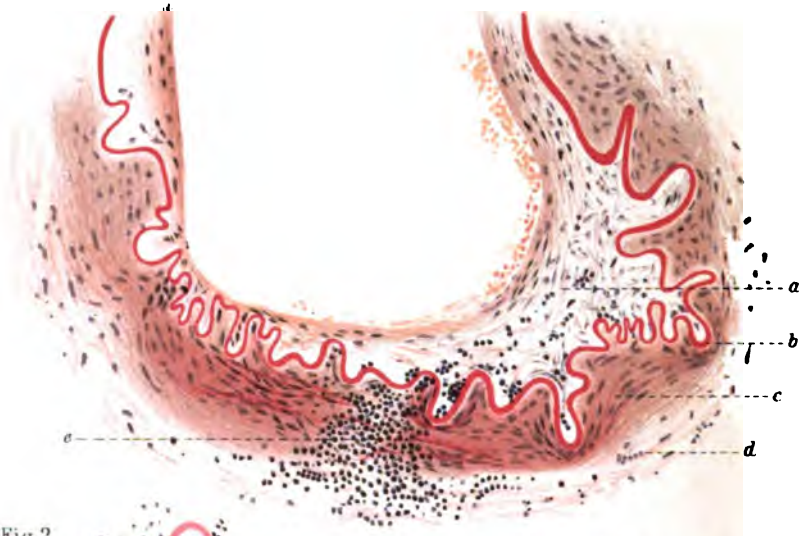

Fig.2.

Fig.3.

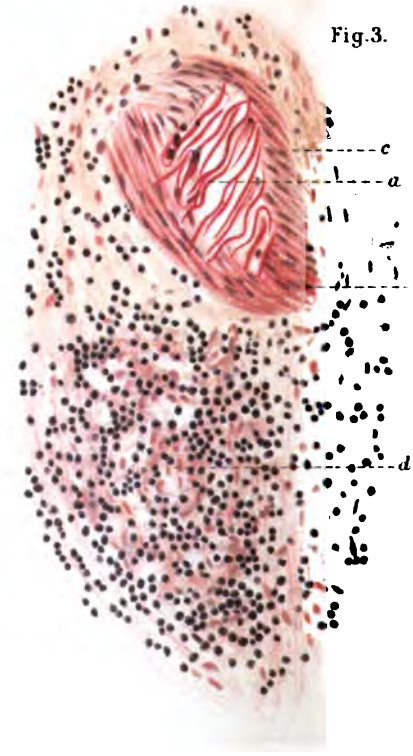

Fig.4.



Fig.5.

Lith Anst. Julius Klinkhardt Leipzig.

Fig.6.

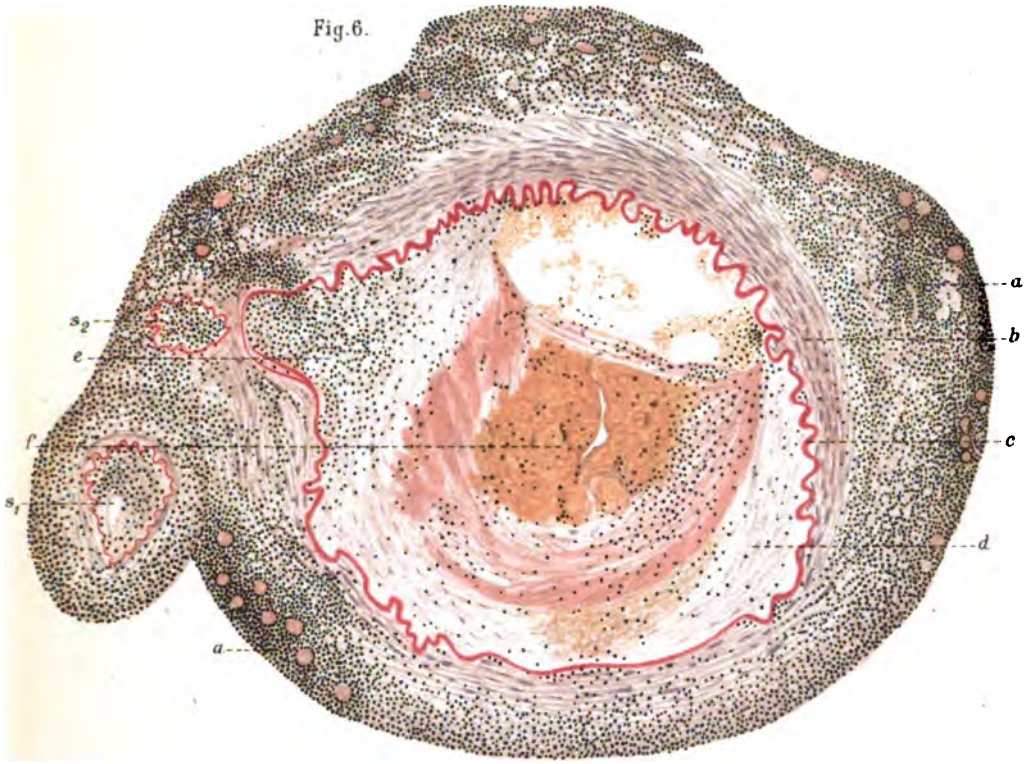

Fig.7.

Verlag von F. C. W. Vogel in Leipzig.

Lith. Anst. Julius Klinkhardt Leipzig.

III.

(Aus dem pathologisch-anatomischen Institut in Zürich.)

Beitrag zur Lehre von den intraventrikulären Gehirntumoren.

Von

Hans Hunziker,

früherem Assistenten am Institut.

(Mit 5 Abbildungen.)

Bei dem stets wachsenden Interesse, das in den letzten Jahrzehnten die Lehre von den Hirntumoren für den pathologischen Anatomen, den innern Kliniker und den Chirurgen gewonnen hat, mag es gerechtfertigt erscheinen, einen seltenen Fall von Tumor im linken Seitenventrikel kurz mitzuteilen, der im Sommersemester 1903 am pathologischen Institut Zürich zur Sektion kam und in bezug auf Lokalisation, anatomischen Aufbau und Ätiologie von Interesse ist.

Es handelt sich um eine 27 Jahre alte Hausfrau. Aus den Angaben von Herrn Professor Monakow, der die Patientin am 17. Juni 1903 einmal untersuchte, sowie der Krankengeschichte der chirurgischen Klinik Zürich, auf der die Patientin vom 30. Juni 1903 bis zum 27. Juli 1903 krank lag, entnehme ich folgende anamnestische Daten:

Die Patientin stammt von gesunden Eltern und hat 11 gesunde Geschwister, familiäre Krankheiten sind keine bekannt. Sie selbst war bis vor kurzem eine körperlich kräftige Person von lebhaftem, heiterem Wesen.

Im Jahre 1887, also im Alter von 11 Jahren, fiel ihr eine Leiter mit der Kante auf den Kopf und brachte ihr eine Wunde in der linken Parietalgegend bei, die mässig stark blutete. Die Patientin war durch das Trauma ungefähr 10 Minuten lang bewusstlos und musste nachher einige Zeit das Bett hüten, hauptsächlich wohl, weil sich unmittelbar nachher eine Brustfellentzündung anschloss, die Wunde selbst heilte ziemlich rasch. Von spätern Krankheiten ist nur noch ein kurz dauernder Lungenkatarrh während der Schulzeit zu erwähnen, sowie im April 1902 nach der ersten Geburt, die vollständig normal verlaufen war, eine doppelseitige Mastitis, die Incision erforderte. Seit dieser Mastitis soll die Patientin fast dauernd an leichtem Kopfweh gelitten haben. Im Januar 1903 machte sie eine, nach den Angaben des behandelnden Arztes typische Influenza durch, wobei heftige Kopfschmerzen die Hauptbeschwerden bildeten. Im Februar 1903

steigerten sich dieselben anfallsweise sehr stark, waren oft diffuser Art, vorwiegend aber in der linken Scheitelgegend lokalisiert, succesive zunehmend. Der behandelnde Arzt hielt sie anfangs für Influenzaneuralgien und bekämpfte sie, allerdings erfolglos, mit Migränin.

Im März und April 1903 trat ohne jede gastrische Störung wiederholtes starkes Erbrechen ein, oft sogar täglich, dabei soll jeweilen ohne Wissen der Patientin Urin und Stuhl in geringen Quantitäten abgegangen sein.

Anfangs Mai fiel den Angehörigen eine stets zunehmende Abmagerung, sowie eine dauernde psychische Depression der Kranken auf, ihr Wesen wurde ganz verändert, sie verstand an sie gerichtete Fragen nicht, wurde vergesslich, geistig stumpf, besorgte ihr Kind schlecht, wurde still und einsilbig. Es traten auch Ohnmachtsanfälle auf, die sich ungefähr alle 3—4 Tage wiederholten und circa $^1/_4$ Stunde dauerten. Mitte Juni konstatierte ihr Hausarzt eine Parese der Mundäste des rechten Facialis, leichte Parese der rechten Hand, des rechten Beines und Herabsetzung der Sensibilität der ganzen rechten Körperseite. Patientin klagte oft über Schwindel, zeigte Störung des Körpergleichgewichts, schwankenden Gang und die Neigung, nach rechts zu fallen.

Am 17. Juni 1903 wurde Patientin von Herrn Prof. Monakow untersucht; die Untersuchung ergab ausser den schon erwähnten Symptomen Bewegungsataxie und Parese der rechten Hand. Aufknöpfen, Schneiden u. s. w. fällt der Patientin schwer, leichte Apraxie, die Sprache ist langsam, etwas lallend (Dysarthrie), Parese der Mundäste des Facialis, die Zunge weicht etwas nach links ab. Die Augenbewegungen sind ziemlich frei, das rechte Bein wird beim Gehen nachgeschleppt. Rechtsseitige Hemihypästhesie, Störung des Muskel- und des stereognostischen Sinnes in der rechten Hand. In der linken Scheitelgegend Perkussion des Schädels schmerzhaft. Stauungspapille. Diagnose: Tumor cerebri höchstwahrscheinlich im Centrum ovale des linken Parietallappens in der Nähe des Ventrikels. An eine Radikaloperation war nicht zu denken, doch wurde die Patientin zur eventuellen palliativen Trepanation in die chirurgische Klinik gewiesen.

Den Angehörigen fiel Ende Juni 1903 auf, dass die Gesichtszüge der Patientin sich verändert hatten (wohl die Facialisparese), dass sie hie und da schielte, dass sie oft geschwollene Augenlider hatte, beim Gehen unsicher war, leicht nach rechts über knickte und häufig Urin unter sich gehen liess. Patientin selbst gab an, mit dem rechten Auge weniger gut zu sehen als mit dem linken. Appetit und Schlaf waren stets gut, der Stuhlgung regelmässig. In der letzten Zeit vor dem Spitaleintritt wurden die Kopfschmerzen immer in der linken Scheitelgegend lokalisiert. Krämpfe und Zuckungen der Extremitäten wurden nie beobachtet. 14 Tage vor Spitaleintritt sistierte auch das Erbrechen.

Am 30. Juni 1903 trat Patientin in die hiesige chirurgische Klinik ein. Daselbst wurde folgender Eintrittsstatus aufgenommen: Mittelgrosse Frau von kräftigem Knochenbau und guter Muskulatur. Temperatur 36,6. Puls 76 hart, drahtförmig regelmässig. Das Sensorium scheint nicht ganz frei zu sein. Auf Fragen gibt sie hie und da richtig, doch unsicher und zögernd Antwort, manchmal reagiert sie gar nicht.

Die Sprache ist undeutlich, wie getrennt, mit verwischter Artikulation.

Patientin liegt ruhig im Bett, klagt über starke Kopfschmerzen in der linken Scheitelgegend, meist starrt sie teilnahmslos vor sich hin. Beim Beklopfen des Schädels zuckt sie zusammen und gibt an, dasselbe mache ihr besonders in der l. Scheitelgegend starke Schmerzen. Streicht man daselbst die Haare auseinander, so gewahrt man entsprechend dem linken Tuber parietale eine gerade, wenig vertiefte Hautnarbe, an der die Haare fehlen, sie ist $3^1/_2$ cm lang und $^1/_2$ cm breit, glattrandig, von weisser Farbe, derb mit dem Knochen fest verwachsen und zieht von der Sagittalnaht, diese nicht ganz erreichend, senkrecht gegen das Ohr hin. Die Narbe ist ziemlich druckempfindlich, ihre Perkussion schmerzhaft, abnorme Pulsationen sind an der Narbe nicht zu konstatieren, ebensowenig sind irgendwelche abnorme Geräusche bei der Auskultation wahrzunehmen.

Das Gesicht der Patientin ist leicht gedunsen, besonders fällt eine ödematöse Schwellung der oberen Augenlider auf. Der Gesichtsausdruck ist schlaff apathisch, um die Nasenflügel leichte Cyanose.

Die Pupillen sind weit, reagieren nur wenig, sind beiderseits gleichweit. Es findet sich keine Protusion der Bulbi. Bei der Auswärtsbewegung beider Augen nach links bleibt das linke Auge etwas zurück, sonst finden sich keine Bewegungsstörungen der Augen. Die spezialistische Untersuchung des Augenhintergrundes (Dr. Streiff) ergibt beiderseits eine ausgesprochene Stauungspapille, die aber etwas entzündlichen Charakter hat (weisse Fleckchen im Bereich der Papillen). In der Retina rings um die Papille finden sich zahlreiche kleine weisse Fleckchen, die gegen die Macula hin zuzunehmen scheinen (albuminurische Veränderungen); Hemianopsie ist nicht vorhanden; eine genauere Bestimmung ist bei dem apathischen Zustand der Kranken nicht möglich.

Die Stirne wird rechts vielleicht etwas weniger gerunzelt als links. Die rechte Gesichtshälfte ist schlaffer als die linke, die rechte Nasolabialfalte ist weniger gut ausgebildet, der rechte Mundwinkel steht etwas tiefer, ist breiter als der linke. Beim Pfeifen, Reden etc. beteiligt sich die rechte Gesichtsmuskulatur weniger als die linke.

Die Zunge wird gerade vorgestreckt, zeigt ausser einem leichten, weissen Belag nichts Abnormes in Aussehen, Form und Bewegung.

Der Rachen weist hypertrophische Tonsillen mit grauweissem Belag auf, sonst nichts Abnormes. Der Hals ist gedrungen, und zeigt eine kleinfaustgrosse parenchymatöse Struma, die keine Beschwerden macht. Rechte Supraclaviculargrube etwas tiefer als die linke.

Über der rechten Spitze ist der Lungenschall etwas kürzer als links; daselbst rauhes vesikuläres Inspirium und einige Rasselgeräusche. Ausser einer Verstärkung des 2. Pulmonaltones finden sich sonst keine pathologischen Veränderungen der Brustorgane. Abdomen ziemlich vorgewölbt, etwas gespannt, sonst OB.

Der Urin ist von dunkelgelber Farbe, mit wolkig-körniger Trübung. Reaktion leicht alkalisch, spez. Gewicht 1025, geringer Eiweissgehalt, ohne Zucker und Indikan. Im Sediment sehr viel Epithelien, geschwänzte, kugelige, kubische Formen, granulierte und hyaline Zylinder, Bakterien und spärliche Rundzellen. Da die Kranke unter sich gehen lässt, ist die Tagesmenge nicht bestimmbar.

An den Extremitäten keine eigentlichen Lähmungen, keine Zuckungen, keine Spasmen. Dagegen sind die Bewegungen des rechten Armes und

des rechten Beines entschieden schlaffer und gehen mit weniger Energie vor sich, auch die rohe Kraft ist rechts herabgesetzt. Der Patellarreflex ist beiderseits eher verstärkt, kein Fussklonus.

Pinselstriche scheint Patientin überall zu fühlen, doch sind ihre Angaben in bezug auf Lokalisation unzuverlässig.

Auf Nadelstiche reagiert die Kranke überall; eine genauere Sensibilitätsprüfung ist beim erwähnten psychischen Zustand unausführbar.

Hält man die Patientin zu Gehversuchen an, so knickt sie alsbald zusammen und muss gehalten werden.

Bei der Nahrungsaufnahme verschluckt sich die Kranke oft.

1. VII. Patientin etwas weniger apathisch, klagt über starke Kopfschmerzen, zweimaliges Erbrechen, Puls 64—80 afebril.

5. VII. Stuhl immer retardiert, die Kranke lässt oft unter sich gehen, tägliche Harnmenge circa 700. Appetit gut.

9. VII. Im allgemeinen befindet sich die Patientin im gleichen Zustand, die linke Zungenhälfte etwas flacher als die rechte, gegen Abend ein Ohnmachtsanfall von 5 Minuten Dauer, der durch kauende Mundbewegungen eingeleitet wurde, dann trat Schaum vor den Mund, keine Zuckungen, Puls 64, ziemlich regelmässig; nach dem Anfall Patientin wie vorher, kein Erbrechen, kein Fieber.

12. VII. Patientin kann die rechte Hand nicht ruhig halten, sie bewegt dieselbe sowie die Finger beständig, macht Wisch- und Greifbewegungen.

16. VII. Die Kranke nimmt sehr wenig Nahrung auf, ist sehr apathisch; nachmittags hatte sie wieder einen 4 Minuten langen Ohnmachtsanfall, der dem vom 9. VII. ganz ähnlich war, nur folgte diesmal nachher Erbrechen.

22. VII. Die Patientin ist stark cyanotisch, hat andauernd Kopfschmerzen; am linken Auge macht sich ein leichter Exophthalmus bemerkbar, in den letzten Tagen trat auch etwas Nackenstarre auf. Bei der Nahrungsaufnahme verschluckt sich die Kranke leicht.

23. VII. Patientin sehr apathisch, schläft viel, reagiert kaum auf Anrufen, kann schlecht schlucken, lässt alles unter sich gehen. Abendtemperatur 37,5, Puls 96.

24. VII. Bei der Morgenvisite stark benommen, hält den Kopf stark nach hinten übergebeugt, die Arme sind krampfhaft flektiert, so dass sie nur mit Gewalt gestreckt werden können. Ernährung per os unmöglich, Temperatur 38,3, Puls 120. Über den hinteren unteren Lungenpartien Rasselgeräusche, keine Dämpfung.

25. VII. Patientin liegt immer regungslos im Bett, reagiert auf Fragen nicht, atmet etwas angestrengt, Pupillen eng, reagieren gut, Gesicht stark gerötet, reichliche Schweissekretion. Temperatur 39,8. Puls 144 klein.

26. VII. Der gleiche tief komatöse Zustand. Ernährung unmöglich, da Nährklystiere nicht gehalten werden. Atmung erschwert, Temperatur 39,9—40,1. Puls 152 klein, ziemlich regelmässig.

27. VII. Bei der Morgenvisite ist Patientin verfallen, cyanotisch im tiefen Koma, liegt regungslos da, die passiv erhobenen Arme fallen schlaff

herunter, über den Lungen keine intensive Dämpfung; rechts scheint der Schall kürzer wie links, beiderseits sind Rasselgeräusche hörbar. Temperatur 40,0. Puls 164, sehr klein.

Nachmittags Exitus letalis, dem ein Tremor unmittelbar vorausging, der am Hals begann und sich nach unten über Rumpf und Extremitäten ausdehnte.

Postmortale Temperatur 40,5. Der Puls während der letzten Stunde des Lebens nicht mehr fühlbar.

Sektionsbericht.

Obduktion am 28. VII. 1903 (Herr Prof. Ernst. Gehirn). Mittelgrosse weibliche Leiche von mässigem Ernährungszustand; deutliche Totenstarre, Leichenflecken am Rücken und an den tiefliegenden Partien der Extremitäten. Über dem linken Parietale findet sich von der Sagittalnaht gegen das Ohr senkrecht nach unten ziehend eine 3—4 cm lange, weisse, derbe Narbe, die mit dem Periost leicht verwachsen ist. Die Dura ist dem Knochen an dieser Stelle nicht adhärent.

Dünner Schädel, durchschnittlich höchstens 2 mm dick, l. an der Furche der Meningea media sogar nur 1 mm. Scheitelbeine reich an Diploë, Tabula vitrea im Bereich der Diploë eigentümlich weiss gesprenkelt; gleicherweise zeigt auch die Dura in diesem Bereich eine weisse Sprenkelung. Dura mater dünn, straff anliegend. Die linke Hemisphäre erscheint verbreitert, der Balken stark vorspringend, nach oben gewölbt. Das Gehirn wird in Frontalabschnitte zerlegt; dabei zeigt sich, dass das Septum pellucidum sehr stark nach rechts verschoben ist, so dass vom transversalen Durchmesser 8 cm auf die linke, 5 cm auf die rechte Hemisphäre kommen. Beide Seitenventrikel stark ausgedehnt; im linken sitzt ein Tumor, der mit dem Balken und dem Septum pellucidum verwachsen ist und frei in den Ventrikel hängt, doch bleibt zwischen ihm und dem Nucleus caudatus eine Spalte. In den rechten Ventrikel prominiert eine kirschkerngrosse Blase; es ist die hintere Fortsetzung des Sept. pellucidum und offenbar ist das Foramen Monroi durch den Tumor verlegt. Die grösste Ausdehnung besitzt der Tumor in der Frontalebene der aufsteigenden Fornixsäulen; er misst dort transversal $6\frac{1}{2}$, vertikal $5\frac{1}{2}$ cm. Mit dem Sept. pellucidum ist er hier nicht verwachsen, sondern zwischen Septum und Tumor bleibt ein 2 cm breiter, mit klarer, wässeriger Flüssigkeit gefüllter Raum; derselbe, den man auf dem ersten Frontalschnitt als dünnwandige Cyste in den rechten Ventrikel prominieren sah. Der Tumor reicht nach vorn bis etwas über den Kopf des Nucleus caudatus hinaus; nach hinten erstreckt er sich etwas weiter als das Schwanzende des Nucleus caudatus.

Das Wesentliche an dem Tumor ist, dass er sich nur innerhalb des Seitenventrikels ausbreitet, rein intraventrikulär ist, dass er nach makroskopischer Beurteilung nicht infiltrativ wächst, sondern nur die Gehirnsubstanz durch Verdrängung komprimiert. Die stärkste Kompression haben der linke Nucleus caudatus und der Balken erfahren, weiter die Thalami, beide fast gleich, der linke etwas stärker, der linke direkt durch den Tumor, der rechte indirekt durch das verdrängte Septum pellucidum. Beide Unterhörner der Seitenventrikel sind erweitert, links stärker als rechts. Der Tumor ist ausserordentlich weich, doch nicht etwa zerfliessend, weicher

als das Hirnmark, hellgrau-rot, gefässreich, pigmentfrei; er enthält unregelmässige cystische Hohlräume, die wie mit einer eigenen Membran ausgekleidet zu sein scheinen. Die Plexus choroidei sind auf beiden Seiten nachzuweisen, auch links sind sie vom Tumor unabhängig. In der Frontalebene durch den Thalamus hängt der Tumor mit Balken, oberer und seitlicher Ventrikelwand innig zusammen; mit dem grössten Teil des Thalamus aber nicht und auch nicht mit dem nach hinten verzogenen Septum

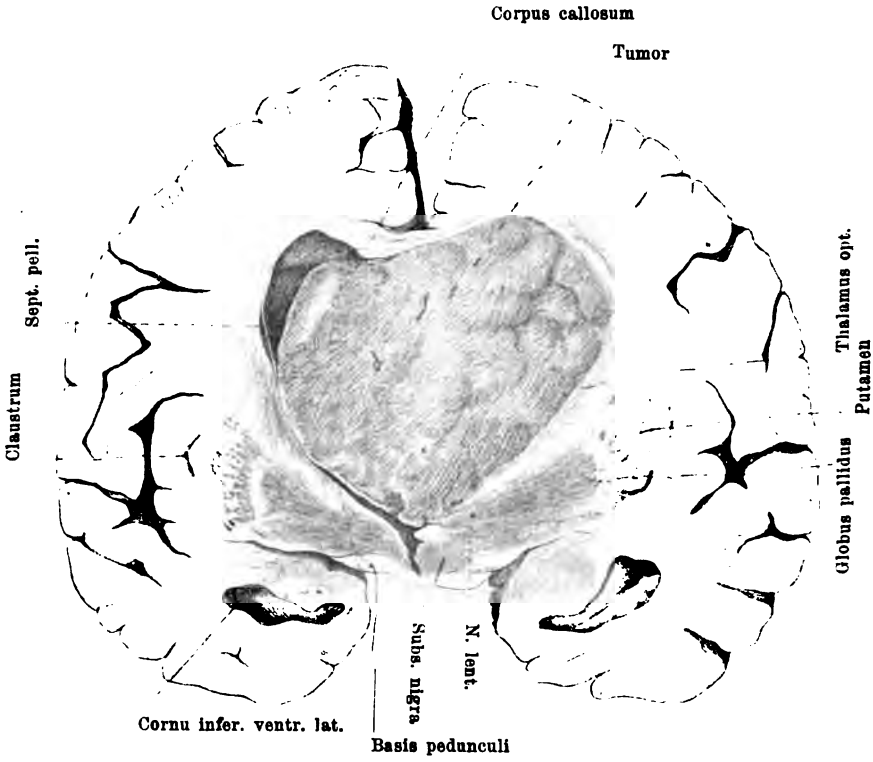

Fig. 1.

Schnitt vor der Brücke durch die Grosshirnstiele, Durchschnitt der Pars centralis der Seitenkammern. R. Ventrikel auf einen schmalen Spalt komprimiert.

pellucidum. In der Thalamusgegend betragen die Dimensionen des Tumors transv. $6^1/_2$ cm, vertikal 3 cm. Starke Kompression zeigt auch die Cauda des Nucleus caudatus. Der Tumor endigt hinten stumpf, zeigt daselbst eine unebene, höckerige Oberfläche und ist durch wenige, beim Anspannen leicht zerreissende Stränge mit der Ventrikelwand verbunden; sein hinteres Ende ragt sonst frei in den Ventrikel, der dritte Ventrikel ist frei von Tumormassen; die Epiphysis ist unverändert. Das übrige Gehirn sowie das Rückenmark sind makroskopisch unverändert; der Liquor cerebrospinalis leicht vermehrt.

Von anderweitigen pathologischen Veränderungen fanden sich bei der weiteren Sektion noch eine linksseitige adhäsive Pleuritis, kleine lobuläre pneumonische Herde im linken Unterlappen, braune Atrophie des Herzens, offenes Foramen ovale, perihepatitische Auflagerungen, Petechien der Magenschleimhaut, Struma parenchymatosa. Irgend ein anderer primärer Tumor konnte im Körper nicht gefunden werden, trotzdem sehr sorgfältig nach einem solchen gesucht wurde. Die Diagnose lautet also: Rein intraventrikulärer Tumor des linken Seitenventrikels.



Fig. 2.

Der Tumor bei einer Vergrösserung 40:1. Stelle mit scharfer Grenze. V. e. das nicht gewucherte Ventrikelependym, das bis an den Tumor herangeht. Gefässreichtum des Tumors. n. P. nekrotische Partien.

Mikroskopische Untersuchung.

Ein Teil des Tumors wurde in Formalin-Müller gehärtet, ein anderer in Formalin allein, um zur Sudan III-Färbung verwendet werden zu können. Zur Untersuchung wurden die folgenden Färbungen gemacht: van Gieson, Hämatoxylin-Eosin, Karmin, Sudan III, Weigerts Markscheidenfärbung, die Gliafärbungen nach Weigert und nach Mallory. Die Präparate wurden z. T. in Paraffin, z. T. in Celloidin eingebettet; ausserdem wurden zur Sudanfärbung Gefrierschnitte angefertigt.

Bei der mikroskopischen Betrachtung zeigt der Tumor im grossen und ganzen einen sehr einförmigen Bau; der grösste Teil der Geschwulst

besteht aus kleinen, regelmässig gebauten, gleichgrossen Rundzellen, die sehr dicht neben einander liegen, so dass nur eine spärliche, feinkörnige Zwischensubstanz erkennbar ist. Der Kern der Zellen ist im Verhältnis zum Zell-



Fig. 3.

Tumor. Vergr. 200:1. Stelle mit unscharfer Grenze. Tumormassen dringen in die benachbarte Gehirnsubstanz ein.

leib sehr gross und nur von einem ganz schmalen Protaplasmasaum umgeben; er enthält ziemlich zahlreiche, mit Hämatoxylin sich intensiv färbende Granula (Fig. 3 a). Die mikroskopische Untersuchung der Übergangsstellen von Tumor und Gehirn zeigt, dass die Grenze lange nicht so scharf ist, wie sie makroskopisch geschienen, sondern dass die Tumorzellen an verschiedenen Stellen infiltrativ in die Gehirnsubstanz eindringen, die Gliafasern auseinander drängen und sich allmählich zwischen den Gliakernen der normalen Gehirnsubstanz verlieren (Fig. 3 u. 4). Von gewissen Zellen der normalen Glia sind sie nicht zu unterscheiden, sondern sind an Grösse und Kernstruktur gleich. Das Ventrikelependym ist an einzelnen Stellen bis an den Tumor heran zu verfolgen und verschwindet daselbst vollständig (vgl. Fig. 1, Übersichtsbild bei schwacher Vergr. etwas schematisiert). Es zeigt jedoch auch da keinerlei Wucherungsvorgänge, geht auch nicht auf die Oberfläche des Tumors über. Da wo die Geschwulst der Ventrikelwand anliegt, ist es vollständig verschwunden, ohne dass sich irgend welche Reste würden nachweisen lassen.



Fig. 3 a.

Tumorzellen und ein Blutgefäss bei einer Vergrösserung von 450:1.

Auffallend ist ein ausserordentlicher Reichtum des Tumors an Blutgefässen (vgl. Fig. 1); meist sind es Kapillaren, doch kommen auch grössere Gefässe mit dicken Wandungen vor. Nirgends bilden die Rundzellen der Geschwulst direkt die Gefässwand, sondern überall trifft man schön ausgebildete Endothelien (Fig. 3). Irgend eine Abhängigkeit der Geschwulstzellen von den Gefässen lässt sich nicht konstatieren. Einige der Gefässe zeigen auch verdickte Wände mit hyaliner Degeneration. Aus der angrenzenden Hirnsubstanz treten grössere und kleinere Gefässe in grosser Zahl in den Tumor ein. Im Tumor finden sich ausserdem grössere und kleinere,

Fig. 4.
Tumorzellen zwischen die Gliafasern eindringend.

z. T. mit Blut gefüllte cystische Hohlräume, doch kommen auch eigentliche Blutungen ins Geschwulstgewebe hinein vor; es sind die bei der makroskopischen Beschreibung erwähnten Hohlräume; sie sind offenbar durch Zerfall entstanden; eine eigene Auskleidung besitzen sie nicht. Durch die meisten Präparate ziehen sich wenig intensiv gefärbte Züge nekrotischer Massen (Fig. 1), deren meist spärliche Kerne eine länglich ovale Form besitzen und eine andere Kernstruktur aufweisen als die eigentlichen Geschwulstzellen. Die Kernfärbung ist im allgemeinen an diesen nekrotischen Stellen schlecht ausgebildet. Neben scholligen Zerfallsmassen finden sich daselbst sehr grosse, blasig gequollene Zellen mit undeutlicher, wabiger Struktur und meist kleinem Kern; das Sudanpräparat zeigt, dass diese Zellen ganz angefüllt sind mit kleinen Fettpartikelchen; offenbar handelt es

sich also um Fettkörnchenzellen. Dieselben liegen in den nekrotischen Streifen in einzelnen Haufen beisammen. Im mikroskopischen Bild hat man den Eindruck, als könne man alle Übergänge beobachten von der normalen Geschwulstzelle bis zu dieser ausgebildeten Fettkörnchenzelle. Die nekrotischen Partien finden sich hauptsächlich in den von der Ventrikelwand am weitesten abliegenden Partien. Oft sind sie wie durch einen Wall von Anhäufungen von Zellen mit mehr länglichem Kern umgeben, deren Konstellation den Eindruck erweckt, sie seien durch irgend eine chemotaktische Wirkung des absterbenden Gewebes angezogen. Was nun die Gliafärbungen anbetrifft, so waren sie im eigentlichen Tumorgewebe negativ, während sich die Gliafasern in den angrenzenden Hirnpartien sehr schön färbten. Im Winkel zwischen Balken und Septum pellucidum finden sich an einer Stelle reichliche, ausgebildete Gliafasern zwischen dicht gelagerten Tumorzellen (Fig. 3). Wahrscheinlich aber handelt es sich dabei um persistierende und nicht um neugebildete Glia. Einwandsfrei konnte in der ganzen Geschwulst keine mit Sicherheit von den Tumorzellen gebildete Neuroglia nachgewiesen werden.

Epithelähnliche Gebilde, wie sie neuerdings in Gliomen mehrfach beschrieben wurden[1]), fanden sich im vorliegenden Falle nicht.

Auch die bei der makroskopischen Beschreibung erwähnten Höhlen zeigten mikroskopisch nirgends eine Auskleidung mit Epithelien, sondern sie sind gebildet durch Blutung und Gewebszerfall und zeigen daher in ihren Wandungen die Zeichen der Gewebsnekrose.

Die nächstliegende Frage ist nun natürlich die nach dem Ausgangspunkt, dem Muttergewebe des vorliegenden Tumors; denn je nachdem würden wir die äusserst zellreiche Neubildung den Gliomen oder Sarkomen zuzuzählen haben. Eine Neubildung des Plexus choroideus ist nicht anzunehmen, da sich bei der Sektion der Plexus auch links vom Tumor unabhängig zeigte; zudem sind dieselben meist von papillärem, cystischem, epithelialem oder endothelialem Bau, sind event. Psammome, selten Hämangiome oder gar Lipome.

Das Ventrikelependym zeigte bei den an den Tumor angrenzenden Stellen keinerlei Wucherungsvorgänge; auch finden sich in der Geschwulst keine der sonst für Geschwülste des Ependyms als charak-

---

1) Selke, Über ein epitheliales Papillom des Gehirns.

Kaufmann, Lehrbuch der speziellen pathologischen Anatomie.

Stroebe, Über Entstehung und Bau der Hirngliome. Zieglers Beiträge. Bd. 18.

Buchholz, Beitrag zur Kenntnis der Hirngliome. Archiv f. Psychiatrie. Bd. 22. 1890.

Bruchanow, Über einen Fall von Papillom des Plexus choroides ventriculi lateris sinistri. Prager mediz. Wochenschr. Bd. 23. Nr. 47.

Saxer, Ependymepithel, Gliome und epitheliale Geschwülste. Zieglers Beiträge. Bd. 32.

Muthmann und Sauerbeck, Zieglers Beitr. 34.

teristisch angesehenen epithelialen Zellen; eine Entstehung aus diesem Gewebe ist daher auch nicht sehr wahrscheinlich. Ob aber der Tumor von den bindegewebigen Hüllen der Gefässe oder den subependymär gelegenen Gliazellen ausgeht, ist meiner Meinung nach nicht mit Sicherheit zu entscheiden; irgend welche Beziehungen der Geschwulstzellen zu Gefässen sind nicht nachzuweisen, dagegen spricht das infiltrative Wachstum, das sich Hineindrängen der Tumorzellen zwischen die Gliafasern der Hirnsubstanz, ferner die weitgehende Ähnlichkeit der Tumorzellen mit Zellen der normalen Glia für eine gliomatöse Natur der Neubildung. Allerdings hätten wir in diesem Fall ein Gliom ohne Gliafaserbildung vor uns. Die Frage, ob es Gliome ohne Gliafaserbildung giebt, ist schon mehrmals aufgeworfen und verschieden beantwortet worden.

Henneberg[1]), Storch[2]), Bonome[3]), Hansemann sprechen sich dahin aus, dass sarkomähnliche Tumoren aus Gliazellen entstehen können; Borst[4]) lässt die Frage unentschieden. Gerade an Gliomen der Ventrikel wird sich die Frage möglicherweise entscheiden lassen, da eigentlich hier allein auch ein Persistieren normaler Gliafasern zwischen gewucherten Geschwulstzellen ausgeschlossen werden kann. Sicher ist, dass die Geschwulst einer ganz unreifen Gewebsart angehört; sie besteht fast ausschliesslich aus gleichgrossen Rundzellen; nirgends deutliche Fortsätze, nirgends Gliafasern. Bei den Gliomen treffen wir ja alle Übergänge von solchen, die sehr reich an Fasern sind, aber arm an Kernen, bis zu solchen, die fast nur aus dichtgedrängten Zellen bestehen; warum soll es daher nicht auch Gliome ohne Gliafasern geben, d. h. ein Stehenbleiben der Zellen auf ganz niedriger Entwicklungsstufe, bei der es noch gar nicht zur Gliafaserbildung gekommen ist.

Die klinischen Symptome.

Der Verlauf der Krankheit ist im vorliegenden Fall der für nicht operierte Gehirnschwülste charakteristische: chronisch, progredient und tödlich.

Der Kopfschmerz, der, wie sehr oft bei Hirntumoren, heftig war und anfangs im Vordergrund der Beschwerden stand, wurde schon

1) Henneberg, Über Gliom u. Gliose. Arch. f. Psychiatrie. Bd. 30. 1898.

2) Storch, Über die patholog.-anatom. Vorgänge am Stützgerüst des Zentralnervensystems. Virch. Arch. Bd. 157.

3) Bonome, Bau und Histogenese des pathologischen Neurogliagewebes. Virch. Arch. Bd. 163. Heft 3.

4) Borst, Geschwülste. Wiesbaden 1902.

sehr früh von der Patientin in der linken Parietalgegend empfunden, d. h. auf der Seite, auf der der Tumor sass, und gab damit ein wichtiges Symptom zur Lokalisation der Geschwulst ab. Es steht damit im Einklang ein Fall von Tumor des r. Thalamus opticus, den Oppenheim[1]) erwähnt, der ebenfalls starke Druckerscheinungen machte und bei dem der Kopfschmerz stets nur in der rechten Scheitelgegend verspürt wurde. Ein anderes früh auftretendes Allgemeinsymptom war die gemütliche Depression. Cimbal[2]) misst ihm für Ventrikeltumoren einen grossen lokaldiagnostischen Wert bei; ja er will in ihr vielleicht das Hauptsymptom der Ventrikelgeschwülste sehen. Stauungspapille findet sich bei genauer und mehrmaliger Untersuchung bei dem grössten Teil der Ventrikelgeschwülste; sie war auch in unserem Falle vorhanden. Neben den anderen weniger charakteristischen Allgemeinsymptomen (Erbrechen, Schwindel, Ohnmachten) möchten wir auf einige andere Zeichen hinweisen, die für die Lokalisationsdiagnose im vorliegenden Falle sehr wertvoll waren. Es ist vor allem die lokale Empfindlichkeit bei Perkussion der linken Parietalgegend. Die Schmerzhaftigkeit bei Beklopfen des Schädels über dem Tumor wird von verschiedenen Autoren, so von Oppenheim[3]) und Bruns[4]) als charakteristisch angeführt für oberflächlich gelegene Geschwülste des Gehirns, für Tumoren der Rinde oder ihrer Nähe im Gegensatz zu tiefer gelegenen des Centrum semiovale; unser Fall zeigt, dass selbst Ventrikeltumoren dies Symptom sehr ausgesprochen zeigen können; die lokale Verdünnung des Schädels, mit der die Schmerzhaftigkeit der Perkussion meist erklärt wird, war auch im vorliegenden Falle vorhanden und erklärt sehr gut das Vorhandensein dieses Symptoms.

Die übrigen Symptome sind naturgemäss, wie dies schon ein Blick auf die makroskopischen Verhältnisse des Tumors erwarten lässt, diejenigen, die wir bei Geschwülsten der Stammganglien und der inneren Kapsel zu treffen pflegen; denn diese Gebilde sind es vor allem, die durch den Tumor komprimiert werden.

So finden wir die bei Thalamustumoren oft konstatierten Symptome der gekreuzten Parese mit verstärkten Reflexen, kombiniert mit gekreuzter Sensibilitätsstörung, früh auftretende Facialisparese, Dinge, die auf die Beteiligung der inneren Kapsel hinweisen; auch die gegen den Schluss des Lebens auftretenden choreatischen Bewegungen werden von vielen Autoren heute nicht mehr für ein Herdsymptom

1) Oppenheim, Die Geschwülste des Gehirns. Wien 1896.

2) Cimbal, Beiträge zur Lehre von den Geschwülsten im 4. Ventrikel. Virch. Arch. Bd. 166.

3) Oppenheim, l. c.

4) Bruns, Geschwülste des Nervensystems.

des Thalamus opticus aufgefasst, sondern für ein Zeichen der Mitbeteiligung der inneren Kapsel. Oppenheim (Geschwülste) hält es allerdings für wahrscheinlich, dass die Hemichorea und Hemiathetose durch eine Läsion des Thalamus selbst hervorgerufen werden. Bruns meint, dass es nicht unmöglich sei, dass der Thalamus opticus zu allen den motorischen Aktionen in Beziehung steht, die zwischen rein willkürlichen und rein automatischen in der Mitte liegen, bei Bewegungen, die man erlernt und dann automatisch unbewusst ausführt; in unserem Falle finden wir Störungen des Gehens, Ataxie und Apraxie der rechten, d. h. der gekreuzten Seite. Kiribzew[1]) weist auf das Symptom der Hemiataxie und des gestörten Muskelgefühls bei Thalamustumoren hin, Symptome, die auch bei unserer Patientin vorhanden waren.

Das Stehen und Gehen war in unserem Falle schon früh gestört; auffallend ist auch das Symptom, nach der dem Tumor abgewandten Seite hinzufallen; vielleicht ist die Störung der Motilität und Sensibilität des rechten Beines die Ursache davon.

Augenmuskellähmungen finden wir bei Thalamustumoren häufig, die Abducensparese links ist daher in unserem Falle nicht auffallend und vielleicht auf Kompression des Nerven an der Gehirnbasis beruhend.

Konvulsionen sind bei unserer Patientin erst beim Exitus beobachtet worden, während doch ein sehr grosser Teil der Literatur über Thalamusgeschwülste solche als relativ frühe Symptome erwähnt.[2])

Schlingbeschwerden, die in unserem Fall sich zeigten, werden von einzelnen Autoren durch Läsion des Thalamus erklärt, so schreibt Bechterew[3]) dem Thalamus einen Einfluss auf Schling-, Kau-, Magen- und Darmbewegungen zu. Rethi, zitiert bei Oppenheim, glaubt ein Zentrum für die Kaubewegung im Thalamus gefunden zu haben.

Kurz, die klinischen Symptome des vorliegenden Falles erhärten das alte Gesetz, dass Ventrikeltumoren als solche keine speziellen, nur ihnen zukommenden Symptome machen, sondern durch Druck auf die benachbarten Hirnteile die Krankheitszeichen hervorrufen, die für Tumoren dieser letzteren charakteristisch sind. Im vorliegenden Fall sind es hauptsächlich Thalamus opticus und innere Kapsel, die durch den Druck der Geschwulst lädiert wurden.

Ferner zeigt der Fall, dass die lokale Empfindlichkeit der Perkussion des Schädels nicht, wie oft angegeben wird, für oberflächliche Tumoren charakteristisch ist, sondern selbst bei reinen Ventrikeltumoren

---

1) Kiribzew, Neurolog. Zentralbl. 1891.
2) Bernhardt, Hirntumoren. 1881. S. 151.
3) Bechterew, Virch. Arch. Bd. 37.

vorkommen kann und offenbar durch eine abnorm dünne Beschaffenheit des Schädelknochens bedingt ist.

Zur Ätiologie des Tumors.

Eine Tatsache, über die wir nicht ohne weiteres hinweggehen dürfen, ist der Umstand, dass unsere Patientin genau an der Stelle über der Entwicklung des Hirntumors vor Jahren eine starke Verletzung erlitten hat, die mit Bewusstlosigkeit verbunden war und mit bleibender, dem Knochen adhärenter Narbe heilte. Der Zeitraum von 16 Jahren ist sehr lang, und doch wagen wir nicht ohne weiteres einen kausalen Zusammenhang zurückzuweisen, da eine solche örtliche Kombination von Trauma und Tumor doch ein seltener Zufall wäre. Ribbert[1]) legt, abgesehen von einer zeitlichen, das Hauptgewicht auf die räumliche Beziehung zwischen Tumor und Trauma. Der Tumor muss stets ein lokales Leiden sein und die Stelle muss direkt oder indirekt betroffen sein.

Beides ist bei unserem Hirntumor der Fall. Wie wir uns den Kausalzusammenhang zu denken haben, wissen wir nicht, es ist ja leicht denkbar, dass ein damals entstandener kleiner Tumor bei seiner intraventrikulären Lage symptomlos Jahre lang bestand und erst, als er durch irgend welche Ursachen (vielleicht die Influenza oder die Mastitis) von neuem zu wachsen anfing, schwere Symptome machte und den Tod herbeiführte. Ein jahrelanges Stillestehen und dann plötzliches Weiterwachsen sehen wir ja auch bei Tumoren, die der Beobachtung mehr zugänglich sind. Die Rolle, die bei der Entstehung der Gehirngeschwülste das Trauma spielt, kennen wir nicht; oft bewirkt wohl der schon vorhandene Tumor durch einen Schwindelanfall durch Fall oder Sturz eine Verletzung; es ist daher bei der Anamnese in der Regel ein Trauma, das durch einen den Schädel treffenden Gegenstand (wie dies auch bei unserem Fall sich findet) erzeugt wird, höher anzuschlagen, als eines, das durch Fall des Patienten entstanden ist.

Sehr wahrscheinlich wird oft ein lokales Trauma die Ursache zur Lokalisation einer infektiösen Granulationsgeschwulst. Laehr[2]) beschreibt einen Fall, in dem bei einer 33jähr. Frau 2 Monate nach einem heftigen Schlag gegen die rechte Kopfseite die Symptome eines Hirntumors sich entwickeln; die Sektion ergab ein Gumma über dem

---

1) Ribbert, Inwieweit können Neubildungen auf traumatische Einflüsse zurückgeführt werden? Ärztl. Sachverständigen-Zeitung. Nr. 10. 1898.

2) Laehr, Über Gehirntumoren nach Kopfverletzungen. Charité-Annalen. 23. Jahrg. 1898.

rechten Gyrus supramarginalis. Bruns[1]) sah nach einem Hufschlag ebenfalls ein Gumma sich an der betreffenden Stelle lokalisieren. Auch von den Gehirntuberkeln ist es bekannt, dass sie sich oft nach Trau men an der verletzten Stelle ausbilden.

Die Ansichten der verschiedenen Autoren über den Zusammenhang zwischen Tumor und Trauma sind noch immer geteilt, doch sprechen sich die meisten für eine engere Beziehung aus. Schon Virchow wies in seiner Geschwulstlehre hin auf die Entwicklung von Gehirngeschwülsten nach Kopfverletzungen. Bruns glaubt, dass das Trauma meist nur für die Lokalisation des Tumors von Einfluss werden kann, dass es aber sehr selten die alleinige Ursache des Tumors sei.

Für eine nähere Beziehung sprechen u. a. sich aus: Oppenheim (Geschwülste des Gehirns), Gerhardt (C. Das Gehirn. Ein Beitrag zur qualitativen Diagnostik der Gehirngeschwülste. Festschrift zur 3. Säkularfeier der Alma Julia Maximiliana gewidmet von der Universität Würzburg), Kaufmann (Lehrbuch).

Erklärungen für die Entstehung einer Geschwulst nach Trauma sind die allerverschiedensten gegeben worden.

Virchow braucht als Erklärung der Entstehung der Hirngliome nach Trauma die Möglichkeit einer leichten Hirnquetschung.

Auch kapilläre Blutungen, die organisiert würden und dann zur Geschwulstbildung führten, wurden als Bindeglied angenommen. Am meisten für sich hat die Theorie von Ribbert, die eine vor oder nach der Geburt stattfindende Loslösung einzelner Zellen oder ganzer Zellverbände aus dem Gesamtkomplex der Zellen anführt; die dann, vermehrungsfähiger als Zellen, die im engen Verband sich befinden, zu wuchern anfangen und zur Bildung von Geschwülsten führen. Traumatische Einflüsse wären imstande, diese Trennung aus dem organischen Verband herbeizuführen. Warum aber bei anderen Gelegenheiten, bei denen sicher auch Zellen aus dem Zellverbande gelöst werden, wie bei jeder Risswunde, in der Regel keine Tumoren sich bilden, wissen wir nicht; kurz das genaue Bindeglied zwischen Trauma und Tumor kennen wir nicht, wenn auch das Faktum eines Kausalzusammenhanges mir sicher erscheint. Von der grossen Zahl der in der medizinischen Literatur mitgeteilten Fälle, die einen solchen Zusammenhang mit mehr oder weniger grosser Deutlichkeit hervortreten lassen, möchte ich nur einige wenige hier anführen.

Der eine ist mitgeteilt von Dentan[2]). Es handelt sich um einen 49jähr. Gasanzünder in Bern, ein kräftiges und gesundes Individuum. Im

1) Bruns, Geschwülste des Nervensystems. S. 42.

2) Dentan, Fall von Hirntumor nach Trauma. Korrespondenzblatt für schweizer Ärzte.

Herbst 1872 fiel ihm eine Gaslaterne 10 Fuss hoch auf die linke Seite des Kopfes. Darauf folgte eine zweistündige Bewusstlosigkeit. Die offene Wunde der Kopfhaut heilte bald zu. Erst 6 Wochen nachher bekam er Kopfschmerzen und darauf einen Anfall von Bewusstlosigkeit, welcher einem epileptischen Anfall sehr ähnlich gewesen zu sein scheint. Im Laufe des Winters 1872/73 dreimalige Wiederholung dieser Anfälle. Frühjahr 1873 Spitalaufenthalt wegen Kopfschmerz und Schwerhörigkeit auf dem linken Ohr. Sommer 1873 Besserung des Zustandes. Im Winter 1873 starke Kopfschmerzen, besonders nachts, abermaliger Spitalaufenthalt, Krampfanfälle mit Drehung des Kopfes und der Bulbi nach rechts. Die rechte Extremität besonders beteiligt. Bewusstsein im Anfall aufgehoben, keine Hemiplegie, kein Erbrechen. Gestorben am 4. Februar 1874, also ungefähr $1^1/_4$ Jahre nach dem Unfall.

Die Obduktion ergab auf der linken Kopfseite entsprechend dem vorderen Rande des Planum temporale eine etwa 4 cm lange Narbe in der Haut, welcher dicht auf dem Knochen ein bindegewebiger Strang entspricht. Knochendefekt oder Fissur nicht zu bemerken. Bei einem der Sagittalnaht parallel geführten Schnitt zeigt sich im linken Stirnlappen eine rundliche, von rechts nach links etwas zusammengedrückte Geschwulst von einem Durchmesser von vorn nach hinten von $5^1/_2$ und von unten nach oben von 5 cm. Die Geschwulst grenzt sich gegen die Hirnsubstanz ziemlich scharf ab, nur nach hinten ist letztere gelblich verfärbt.

Mikroskopisch: Gliosarkom, das grosse Zellen enthält. Zellen rechteckig, z. T. mit Fortsätzen, manche Kerne enthalten auch sehr grosse Kernkörper.

2. Fall von Curschmann. 1872. Ein Beitrag zur Ätiologie der intrakraniellen Tumoren. Deutsches Archiv f. klin. Med. Bd. 10. S. 195.

Curschmann fand bei einer 68jähr. Wäscherin, die anderthalb Jahre zuvor eine Schädelfraktur mit Eindruck in der rechten Scheitelgegend erlitten hatte, der vernarbten Bruchstelle genau entsprechend zwei ansehnliche gelappte Fibrosarkome an der Dura mater, die in entsprechenden Vertiefungen der Grosshirnhemisphäre eingesenkt sassen. Die Entwicklung der Tumoren war ganz latent vor sich gegangen, der Tod plötzlich eingetreten durch ein akutes Hirnödem, das sich nach einem anstrengenden Spaziergang eingestellt hatte, auf dem die Frau viel Kaffee und Spirituosen zu sich genommen hatte.

Die beiden angeführten Beispiele mögen genügen zu zeigen, dass es Fälle gibt, bei denen wir nicht anders können, als in einem erfolgten Trauma eine Ursache des Gehirntumors zu sehen, und ich glaube berechtigt zu sein, auch in meinem Fall einen Kausalzusammenhang annehmen zu dürfen, gestützt auf die lokale Übereinstimmung von Trauma, Narbe und Tumor.

Andere Fälle von intraventrikulären Tumoren aus der Literatur.

Die rein intraventrikulären Geschwülste gehören zu den seltenen Tumoren und haben schon relativ früh die Aufmerksamkeit der patho-

logischen Anatomen auf sich gezogen; schon Rokitansky[1]), Förster[2]), Virchow[3]) behandeln sie in ihren Lehrbüchern ziemlich ausführlich. Die grösste Zahl der reinen Ventrikeltumoren entsteht primär an dieser Stelle; bei Carcinomen und Sarkomen anderer Körperteile können Metastasen in den Gehirnventrikeln vorkommen, doch gehört dies zu den seltensten Befunden. Von Metastasen eines primären Ventrikeltumors in anderen Körpergegenden ist kein einwandsfreier Fall bis jetzt bekannt geworden.

Relativ häufig finden wir, dass Gliome oder Sarkome der Hemisphären sekundär in die Gehirnhöhlen durchbrechen und dort sich ausbreiten; solche Fälle möchte ich nicht den eigentlichen Ventrikeltumoren zuzählen.

Von parasitären Geschwülsten kommen als seltene Fälle Cysticerken[4],[5]) und Echinokokken in Betracht; sie interessieren uns hier nicht weiter.

Am einfachsten scheint es mir, die reinen Ventrikeltumoren nach ihrem Ausgangspunkt einzuteilen in Geschwülste 1. des Plexus choroides, 2. der Ventrikelwand und 3. der Gefässe. Während über die Tumoren des Plexus choroides und der Ventrikelwandungen recht viel gearbeitet worden ist, ist über die Tumoren der Gefässe wenig bekannt; nach Analogie der Gefässgeschwülste an anderen Stellen würden wir Angiome, Angiosarkome, Endotheliome und Peritheliome erwarten.

Von Geschwülsten des Plexus erwähnt schon Rokitansky (l. c.) Cysten, Tuberkulose, Krebs. Förster (l. c.) beschreibt einen Tuberkel des Plexus, ferner eine taubeneigrosse Teleangiektasie am Adergeflecht des 3. Ventrikels.

Im Jahre 1858 schildert Wallmann[6]) ausser einer Kolloidcyste im 3. Hirnventrikel ein Lipom des Plexus choroides, d. h. eine etwa bohnengrosse Fettgeschwulst. Eine grössere Arbeit über Plexusgeschwülste brachte das Jahr 1859 von E. Häckel[7]). Der Verfasser unterscheidet

1. Teleangiektasien, 2 zitierte Fälle:
   a) obenerwähnter Fall von Förster,
   b) Fall von Guérard[8]): Hühnereigrosse Teleangiektasie vom

1) Rokitansky, C., Handbuch der speziellen patholog. Anatomie. 1844.

2) Förster, Handbuch der speziellen patholog. Anatomie. 1854.

3) Virchow, Die krankaften Geschwülste. 1864—65.

4) Lloyd, A case of Cysticercus cellulosae of the brain. Philadel. med. Journ. Nr. 12. 1898. Es fanden sich eine Anzahl von Cysticercusblasen frei im sehr ausgedehnten rechten Seitenventrikel und eine festsitzende im 4. Ventrikel.

5) Cramer, Cysticercus im 4. Ventrikel. Allgem. Zeitschr. f. Psych. 44. 479.

6) Wallmann, Virch. Archiv. Bd. 14.

7) E. Häckel, Virch. Archiv. Bd. 16.

8) Guérard, Bullet. de la soc. anat. T. 8. p. 223. 1849.

hinteren Ende des rechten seitlichen Adergeflechtstranges ausgehend, welche höckerig-körnig war und aus vielfach verschlungenen Gefässen bestand.

2. Einfache Hypertrophie des Plexus.
3. Lipome (erbsengrosser Fettklumpen am Plexus bei einem mit Obesitas behafteten Säufer.
4. Tuberkel (Fall von Förster).
5. Carcinom (2 Fälle von Rokitansky).

Einen epithelialen Tumor der Adergeflechte beobachtete Robin[1]): ein Papillom des 4. Ventrikels, 6:4:3 cm gross, gefässreich, mit Kalkkrementen.

Einen Tumor mit ähnlicher epithelialer Struktur beschrieb Levrat-Perret[2]). Es handelte sich um eine ca. nussgrosse Geschwulst des 4. Ventrikels. Psammomkörper fand Recklinghausen in einem mehr fibrösen, nicht sehr zellreichen Tumor des Plexus, der sich bei der Obduktion eines Diabetikers im 4. Ventrikel vorfand und wahrscheinlich im Zusammenhang stand mit einem 3 Jahre zuvor erlittenen Trauma.

Im Jahre 1864 erschien das grundlegende Buch von Virchow: Die krankhaften Geschwülste. Virchow erwähnt als Plexusgeschwülste Lipome, Myxome, Papillome und Psammome.

Noch vor Virchows Geschwulstlehre waren einige französische Arbeiten über Plexusgeschwülste herausgekommen, so beschreibt Marcé[3]) eine seröse Cyste des Plexus choroid. mit Corpora amylacea, und Broca[4]) erwähnt einen 25 g schweren kalkhaltigen Tumor im rechten Seitenventrikel. Einen psammösen Tumor der Adergeflechte untersuchte Beigel[5]).

Leider ist in den meisten älteren Arbeiten die mikroskopische Untersuchung ziemlich dürftig, so dass es schwer ist, sich ein genaues Bild der Geschwülste zu machen.

1871 beschrieb Arnold[6]) ein apfelgrosses Psammom, ausgehend vom Plexus choroid.

Von Garrod erschien 1873 im Lancet eine Arbeit über ein Papillom des 4. Ventrikels mit epithelialen Gebilden. Ähnliche epitheliale Zellverbände fand Chambard[7]) in einem vom Plexus ausgehenden Ventrikeltumor, der ungefähr die Grösse einer Mandarine hatte; die Geschwulst zeigte ausser platten Zellen und Spindelzellen epitheliale Gebilde, d. h. epidermoidale, kreisförmig angeordnete Zellen.

---

1) Robin, Gaz. hebd. 1858. 2) Levrat-Perret, Thèse 1858. Paris.
3) Marcé, Bulletin de la soc. anat. XXXVI. 1861.
4) Broca, Tumeur osseux des plexus choroides. Bullet. de la soc. anat. XXXVI. 1861.
5) Beigel, Transaction of pathol. society of London. 1868. vol. XX.
6) Arnold, Württembergisches Korrespondenzblatt. 1871.
7) Chambard, Encephale. 1881.

Einen grossen epithelialen Tumor mit Cholestearinkristallen beschrieb Spillmann.[1])

Ein Lipom, das $1^1/_2$ cm im grössten Durchmesser mass und mikroskopisch die Struktur einer gewöhnlichen Fettgeschwulst aufwies, veröffentlichte Obersteiner[2]).

Einen Zottentumor des 4. Ventrikels erwähnt Douty[3]).

Eine eigene Monographie erfuhren die Plexusgeschwülste im Jahre 1886 durch J. Audry.[4])

Als eigene Beobachtung teilt der Verfasser die Beschreibung eines Tumors des l. Seitenventrikels mit; die Geschwulst, von der Grösse einer kleinen Nuss, sass in Verbindung mit dem Plexus choroides dem Thalamus opticus auf, war von unregelmässiger Oberfläche. Nirgends komprimierte sie die Umgebung. Die Neubildung war zellreich, die meisten Zellen ohne bestimmte Anordnung, nur an einzelnen Stellen waren sie zylindrisch um ein Lumen gelagert; auch Psammomkörner fanden sich in der Geschwulst.

Die Arbeit von Audry ist sowohl pathologisch-anatomisch als klinisch und kommt zu folgenden Schlüssen: „Die Tumoren des Plexus choroides sind sehr oft von Hydrocephalus begleitet; sie breiten sich nie in anderen Organen aus. Im gleichen Gehirn können mehrere Plexustumoren vorkommen; sie können aus übermässigem Wachstum eines normalen anatomischen Bestandteils oder durch fremde Gewebsbestandteile entstehen.

Klinisch finden sich keine spezifischen Symptome nach, denen man diese Tumoren diagnostizieren könnte."

Papilläre Epithelialtumoren, vom Plexus choroides ausgehend, beschrieben ferner Nothnagel[5]), Ströber[6]) und Bruchanow.[7]) Einen interessanten Tumor veröffentlicht Bielschowsky[8]): der bei einem 18jähr. Mädchen vom Plexus choroides ausgehende Tumor setzte sich aus Gefässen und epithelialen Zellen zusammen, welche eine gesetzmässige Anordnung zu einander zeigten. Auf Quer- und Längsschnitten sah

---

1) Spillmann, Tumeurs du IV. ventricule. Archive de médecine 1882.

2) Obersteiner, Zentralblatt für Nervenheilkunde. 1883.

3) Douty, Brain 1885. Oktober.

4) Audry, Les tumeurs des plexus choroides. Revue de médecine.

5) Nothnagel, Über Tumoren der Vierhügel. Wiener mediz. Presse 1889.

6) Stöber, Berl. klinische Wochenschr. 11. Jan. 1893.

7) Bruchanow, Über einen Fall von Papillom des Plexus choroides ventr. lat. sin. Prager med. Wochenschr. Bd. 33. 1898. Nr. 7.

8) Bielschowsky, Deutsche Zeitschrift für Nervenheilkde. Bd. 22. 1902.

man, dass die Gefässe häufig einen gewundenen und schlingenförmigen Verlauf nahmen. Trotz grosser Differenzen ihrer Lumina waren die Wandungen überall von gleicher Beschaffenheit; zarte Intima, nur an den weiteren Gefässen schloss sich nach aussen eine Lage kernarmen fibrillären Bindegewebes an. Die Zellen der Neubildung hatten durchweg epithelialen Charakter; es liess sich eine kubische Grundform erkennen, von welcher aber zahlreiche Übergänge zur Zylinderform vorkamen. Diese Zellen sassen den Gefässwänden bald in einer, bald in mehrfachen Schichten auf und zeigten da, wo die Gefässe quer getroffen waren, eine radiäre Anordnung nach dem Lumen hin. Alle Zellen wiesen einen grossen, fein granulierten Kern auf und hatten ausserdem in der Nähe desselben häufig gelbliche, zuweilen auch bräunliche Körperchen, welche sich mit Osmiumsäure schwärzten. Durch diese Anordnung der Zellen um die Gefässe hätte man an verschiedenen Stellen glauben können, es mit einer drüsenähnlichen Bildung zu tun zu haben, bei der gewissermassen die Gefässlichtungen dem Lumen der Drüsengänge entsprechen würden. Es ist unverkennbar, sagt B., dass die Neubildung von den Plexus choroid. ihren Ausgang genommen hat. Die Gruppierung der epithelialen Zellen um die Gefässe, der gewundene Verlauf der Gefässe selbst und die Beschaffenheit der Gefässwandung sind untrügliche Stützpunkte dieser Auffassung. Zum Überfluss zeigen auch noch die epithelialen Geschwulstzellen die für das Plexusepithel charakteristischen Pigmentkörnchen, welche in ihrer chemischen Beschaffenheit dem Lipochrom der Ganglienzellen nahe stehen.

Erwähnen möchte ich noch einen Fall von Spindelzellensarkom des Plexus, den Hirsch 1892 beschrieb[1]), der allerdings nicht rein intraventrikulär blieb, sondern zerstörend in die Nachbarschaft hineinwucherte. Eine 47jährige Frau erkrankte ca. 1 Monat vor ihrem Tode mit einer Art von Schlaganfall mit Veränderung der Sprache und allmählich sich ausbildender Störung der Motilität der rechten Extremität; zuletzt spastische Lähmung derselben mit auffallender Schmerzhaftigkeit bei Berührung. Rechtsseitige Hypoglossuslähmung, Aphasie, Dysarthrie, Coma, keine allgemeinen Symptome, keine Stauungspapille. Die Obduktion ergab auf der lat. Seite des l. Thalamus opticus einen walnussgrossen Tumor und zwar ein Spindelzellensarkom, an den sich nach l. vorn eine über apfelgrosse Cyste anschloss.

Der Tumor ging von der im Sulcus chor. des Thalamus optic. liegenden Tela chorioidea aus und hatte das hintere Ende des

1) Karl Hirsch, Über einen Fall von cystischem Hirntumor im l. Seitenventrikel. Aus dem städt. Krankenhaus Moabit in Berlin, innere Abteilung. Berliner klin. Wochenschr. 18. u. 25. Juli.

Nucleus caudatus und die hinteren lateralen Partien des Thalamus optic. zerstört.

Zusammenfassend kann gesagt werden: Von Tumoren des Plexus sind bis jetzt beschrieben Carcinome, Hämangiome, Psammome, Tuberkel, Sarkome, Lipome, Endotheliome. Die für das Plexusepithel typische Geschwulst ist das Papillom mit epithelialen Zellen. Sehr oft findet man in Plexustumoren Psammomkörner. Meist sind die klinischen Symptome so unbestimmt, dass keine sichere Lokaldiagnose gestellt werden kann.

Die Tumoren des Ventrikelependyms sind ebenfalls schon lange Gegenstand der pathologisch-anatomischen Forschung.

Schon Rokitansky (Lehrbuch l. c.) erwähnt ausser Verdickungen des Ependyms verschiedenen Grades und verschiedener Form

1. „zellstoffige fibroide Neubildungen" in der Form von platten oder von rundlichen oder von unregelmässigen knorrigen Geschwülsten, sowie freie Körper in den Hirnhöhlen von gleicher fibroider Textur, die höchstwahrscheinlich nichts anderes „als derlei durch Ablösung vom Ependym, Abschnürung eines Stieles freigewordene Geschwülste sind".

2. Knochenprodukte (wohl Psammome?), die sich gelegentlich in den massenreicheren Gebilden der vorigen Art finden.

3. Afterbildungen „von krebsiger oder dem Krebse verwandter Natur", die allerdings sehr selten seien. Er gibt an: „Wir haben einen sehr merkwürdigen Fall von diffuser medullarkrebsiger Entartung des Ependyms der Grosshirnventrikel mit Medullarkrebs des Tub. cinereum bei einem 10jähr. Mädchen beobachtet. Das Ependym der erweiterten hydropischen Ventrikel ist zu einem ansehnlich dicken weissen, nach innen hin in Form von runden und konischen, zitzenförmigen Knoten wuchernden medullaren Stratum verwandelt." Rokitansky beobachtete auch ein dem Cysticercus ähnliches Tier in der r. Hirnhöhle eines jugendlichen Individuums freiliegend.

Virchow (Geschwülste), der den Begriff und die Benennung der Gliome geschaffen hat, beschrieb auch Gliome des Ventrikelependyms (Geschwülste. 2, S. 134) als gewöhnlich feinkörnige oder warzige Bildungen am häufigsten an der Oberfläche der Seitenventrikel bei Hydrocephalus chronicus; sie bestehen aus dichteren, manchmal knorpelharten, oft gefässlosen Wucherungen des Gewebes, in welchem man anfangs zahlreiche kleine Zellen, später mehr überwiegend faserige Intercellularsubstanz trifft; sie erreichen selten die Grösse eines Kirschkerns. Nur am Ependym des 4. Ventrikels hat Virchow grössere derartige Tumoren gesehen. Virchow erwähnt auch ein Präparat mit mehr diffuser fibröser Hyperplasie des Ependyms des 4. Ventrikels.

Gliome der Ventrikelwand sind seit Virchow eine ziemliche Anzahl beschrieben worden. In einer Reihe derselben sind epitheliale Zellen beobachtet worden; sei es, dass sie nur als vereinzelte Einschlüsse sich fanden, sei es, dass sie der Geschwulst das eigentliche Gepräge verliehen und sogar eigentliche Papillome bildeten. So schilderten schon im Jahre 1881 Corine und Ranvier[1]) ein Papillom des 3.Ventrikels, das durch das Foramen Monroi in die Seitenventrikel drang.

1891 beschrieb Selke[2]) einen ganz ähnlichen Tumor. Im 3. Ventrikel fanden sich papillärtraubige Tumormassen; die Geschwulst stellte sich als bindegewebige, papilläre Wucherung heraus, welche mit geschichtetem Plattenepithel bedeckt war. Das der Gaschwulst benachbarte Ependym des Ventrikels zeigte nicht das gewohnte Zylinderepithel, sondern ein geschichtetes Plattenepithel, das demjenigen entspricht, das die Geschwulst trug. Es handelte sich um ein vom Ependym ausgehendes Papillom.

Einen Fall von Carcinombildung in der Rautengrube beschreibt Saxer[3]): Bei einem 51jährigen Mann fand sich in der Rautengrube ein walnussgrosser Tumor, der derselben mit breiter Basis aufsass. Bei stärkerer Vergrösserung sah man, dass der Tumor aus Bindegewebe und Epithelzellen bestand und dass diese Zellzüge nach Art der echten Carcinome ins benachbarte Gewebe eindrangen. Saxer wies darauf hin, dass dieser Fall der einzige bis jetzt bekannte Fall zu sein scheint, der sicher beweise, dass das Ependymepithel imstande sei, echte Carcinome zu bilden. Allerdings liess sich nicht mit voller Sicherheit bestimmen, ob der Tumor vom Plexus oder Ventrikelepithel ausging.

Weitere epitheliale Zellen enthaltende Ventrikeltumoren sind von Brüning[4]) und von Cimbal[5]), sowie von Muthmann und Sauerbeck[6]) veröffentlicht worden.

Link[7]) beschrieb einen Ventrikeltumor, in welchem ebenfalls

1) Corine und Ranvier, Manuel d'histologie pathologique. Bd. 1.

2) Selke, Über ein epitheliales Papillom des Gehirns. Inaug.-Diss. Königsberg 1891.

3) Saxer, Ependymepithel, Gliome und epitheliale Geschwülste u. s. w. Zieglers Beiträge. Bd. 32.

4) Brüning, Zur Kasuistik der Tumoren im 4. Ventrikel. Jahrbuch f. Kinderheilkde. N. F. 4. Bd. Heft 6. 1902.

5) Cimbal, Beiträge zur Lehre von den Geschwülsten im 4. Ventrikel. Virch. Arch. Bd. 166.

6) Muthmann und Sauerbeck, Über eine Gliageschwulst des 4. Ventrikels. Zieglers Beitr. 34. 1.

7) Link, Zur Kenntnis der ependymären Gliome des 4. Ventrikels. Ziegl. Beitr. 1903.

epitheliale Zellen sich nachweisen liessen, bei dem die Neurogliafärbung positiv war, bei dem im Gegensatz zu den meisten anderen Tumoren mit epithelialen Gebilden die faserigen Bestandteile überwogen gegenüber den zelligen Elementen. Es handelte sich um einen etwa erbsengrossen gestielten Tumor am Boden des 4. Ventrikels; am Stiel fand sich an einzelnen Stellen Ependym, er bestand aus einem äusserst kernarmen, blassgelb gefärbten Gewebe; dasselbe bestand aus einem Gewirr langer, dünner, z. T. geschlängelter und miteinander sich verbindender Fasern. In diese Grundsubstanz waren spärliche kleine, dunkelgefärbte runde Kerne eingestreut. Um diesen Stiel herum legte sich pilzdachartig der übrige Teil der kleinen Geschwulst. Wie dort bestand auch hier das Grundgewebe aus einem feinmaschigen Netz zarter gelber Fasern, in welches hier etwas reichlicher die kleinen runden, gut gefärbten Kerne eingelagert waren.

Ein Gliom der Ventrikelwand veröffentlichte 1874 Th. Simon[1]).

Es handelt sich um eine walnussgrosse Geschwulst vom linken Ventrikel am Eingang ins Hinterhorn bei einem 14jähr. idiotischen Knaben. Der Tumor bestand histologisch aus zwei Zellarten; die einen bildeten durch ihre zahlreichen feinen Ausläufer ein dichtes Fibrillennetz mit runden und schwach ovalen Kernen, die fibrillären Fortsätze gingen von dem ganzen Zellrand aus, sie verliefen meist in gerader oder nur wenig geschlängelter Richtung und durchzogen das ganze Gesichtsfeld; waren die Zellausläufer kurz, so boten die Gebilde eine grosse Ähnlichkeit mit Stachel- oder Riffzellen dar; zwischen den Fibrillen fanden sich häufig feine Körnchen, sonst war keine Zwischensubstanz bemerkbar. Der eigentliche Zellleib besass ein homogenes Protoplasma, gewöhnlich mit mehreren körnigen Kernen von der Grösse kleinerer lymphatischer Elemente. Die zweite Art Zellen hatte einen mehr dreiseitigen Leib, die Fibrillen gingen nur von der Grundlinie aus. Die Spitze des Dreiecks verlängerte sich in einen breiten, scharf begrenzten Stiel, der in eine Spitze auslief. Verästelungen waren an demselben nicht nachweisbar; sie hatten am meisten Ähnlichkeit mit einem Pinsel oder Staubwedel. Auch diese Zellen enthielten meist mehrere Kerne von verschiedener Grösse.

Sarkomähnliche intraventrikuläre Tumoren, d. h. solche, in denen sich sehr wenig oder gar keine Gliafasern nachweisen liessen und die äusserst kernreich sind, so dass nur eine spärliche event. gar keine Intercellularsubstanz sich findet, sind ebenfalls mehrere veröffentlicht

1) Simon, Das Spindelzellen- und Pinselzellengliom. Arch. f. patholog. Anat. u. Physiolog. Bd. 61. S. 90.

worden. So beschreibt A. Booth[1]) ein grosses Rundzellensarkom bei einer 28jähr. Frau, das beide Seitenventrikel, besonders aber den rechten ausfüllte. Die klinischen Symptome waren: Kopfschmerz besonders im Hinterkopf, Erbrechen, starke Stauungspapille, Störung des Geruchs; linksseitige Hemianopsie, apoplektiforme Anfälle, Abducensparese, zuletzt Amaurose; eine bestimmte Lokaldiagnose wurde intra vitam nicht gestellt.

Jakob G.[2]) beschreibt einen ovoiden, weissen Tumor (Gliosarkom), der den 4. Ventrikel ausdehnte und eine geringgradige Erweichung des Bodens des 4. Ventrikels herbeigeführt hatte. Es handelte sich um einen 24jähr. Soldaten, der mit Kopfweh und allgemeiner Mattigkeit erkrankte. Der Kopf wurde leicht nach rechts geneigt gehalten. Nach einer militärischen Übung trat leichte r. Hemiparese auf, die sich aber rasch besserte. Leichtes Taumeln beim Gehen. Plötzlich traten erneute heftige Kopfschmerzen, Erbrechen, r. Hemiparese und kurz nachher der Tod ein.

Russel[3]) fand ein grosses Sarkom zwischen beiden Corp. striat. n. thal. optic., das den l. Ventrikel einnahm. Die klinischen Symptome bestanden in andauerndem Zittern, epileptischen Krämpfen, Kurzsichtigkeit, Blinzeln mit den Lidern, sehr weiten Pupillen, Stumpfsinn, unfreiwilligem Urin- und Stuhlabgang, schneller Rötung der Wangen und Hände und einer Art Echolalie.

Einen Fall, der mit dem unsrigen viel Gemeinsames hat, veröffentlichte G. Meyer[4]).

Bei einem 58jähr. Patienten fand sich in dem stark erweiterten 3. Ventrikel eine Geschwulst, die jederseits mit einem knotigen Vorsprung durch das Foramen Monroi in den Seitenventrikel hineinragte. Vorn erreichte sie das Septum pellucidum und hinten das Ganglion habenulae. Die grösste Länge betrug 3 cm, die grösste Breite 3 cm, die Dicke 2—3 cm. Die Geschwulst löste sich frei von den Gehirnpartien. Die Corp. candic. und das Infundibulum waren frei von Geschwulstbildung. Eine Erweichung der Umgebung fehlte bis auf eine von mässiger Ausdehnung in der Gegend des linken Nucleus amygdalae.

Der Tumor hatte Birngestalt, er lag wie ein Sack im 3. Ventrikel: seine Oberfläche zeigte kleinere und grössere Höcker und Einschnitte; die Farbe war bunt. Das Zentrum zeigte hämorrhägische Erweichung. Der

1) A. Booth, A raport of two cases of brain tumor. Journ. of nerv. and ment. diseases. Nr. 11. 1897.

2) Jakob, G., Étude clinique sur un cas de sarcome névroglique du IV. Ventr. Lyon med. Nr. 29.

3) Russel, Med. Times and Gaz. May 1873, zitiert bei Bernhardt, Beiträge zur Symptomatologie und Diagnostik der Hirngeschwülste. Berlin 1881.

4) G. Meyer, Sarkom des 3. Ventrikels mit Metastasen im 4. Ventrikel. Archiv f. Psychiatrie. 1899. Bd. 32.

Aquaeductus Sylvii war frei von Geschwulstbildung; dagegen sah man am Boden des 4. Ventrikels auf dem vorderen Abhang der Eminentia teres zu beiden Seiten der Raphe zwei etwa linsengrosse graurötliche Knötchen, die makroskopisch beurteilt ganz oberflächlich sassen, in denen ebenfalls je eine kleine Blutung erkennbar war.

Die mikroskopische Untersuchung ergab, dass der Tumor des 3. Ventrikels aus kleinen runden, dicht zusammengelagerten Zellen bestand. Nur an einigen Stellen zeigten dieselben eine mehr netzförmige Anordnung um helle Partien, die z. T. glasiges Aussehen hatten und mit Hämalaun sich nicht färbten, während andere fädige Massen Gerinnseln glichen und sich mit Hämalaun blassblau färbten. Im allgemeinen liess die Grundsubstanz keine bestimmte Struktur und Anordnung erkennen. Die ganze Geschwulst war von sehr zahlreichen, verschieden weiten Gefässen durchsetzt, von denen besonders die kleinen vielfach eine enorm dicke, glasig hyalin entartete Wand hatten, der gegenüber das Lumen auf einen schmalen Spalt reduziert erschien. Daneben sah man zahlreiche frische Blutungen und Pigment. An der Oberfläche des Tumors fand sich kein Ependym. Genau den gleichen mikroskopischen Befund zeigten die kleinen Tumoren im 4. Ventrikel; ihre Basis lag im Niveau des Ventrikelependyms, nirgends tiefer, nirgends drangen die Geschwulstzellen in die Gehirnsubstanz ein, überall war die subependymäre Gliaschicht klar erhalten. Im Bereich des Tumors zeigte sie eine ausgesprochene Verbreiterung und Verdichtung. Über dem Tumor fand sich kein Ependym; die Ependymschicht des Ventrikels hörte am Rande des Tumors scharf auf; es zeigte sich daselbst keine Abweichung von der Norm, keine Wucherungsvorgänge, sondern bildete eine glatte Lage. Am Boden der Geschwulst fanden sich unregelmässig gelagerte Reste des Ependyms zu kurzen Zügen, haufen- und drüsenartigen Bildungen zusammengefügt. Meyer glaubte die kleinen Tumoren als Metastasen auf dem Wege des Liquor cerebrospinalis ansprechen zu dürfen.

Collins[1]) beschreibt ein hühnereigrosses Sarkom im rechten Seitenventrikel. Beide Ventrikel waren sehr erweitert. Der Tumor konnte intra vitam nicht genau lokalisiert werden und machte nur schwere Allgemeinsymptome.

Erwähnen möchte ich noch eine von Bonome[2]) beschriebene seltene Affektion von multipler Tumorbildung der Ventrikelwand. Bei einem 32jährigen Mann fanden sich an dem Ependym des lateralen linken Ventrikels multiple Knoten, welche bald isoliert und linsenförmig, bald so vereinigt waren, dass sie besonders an der Oberfläche des Sept. pelluc. eine pilzförmige Masse bildeten. Diese Knötchen und diese pilzförmigen Massen waren ausschliesslich aus runden, kleinen, mit einem einzigen, leicht färbbaren Kern und mit

1) Collins, Remarks on two cases of brain tumour with presentation of specimens; ref. The Medic. Record No. 17. p. 617. 1898.

2) Bonome, Bau und Histogenese des patholog. Neurogliagewebes. Virch. Arch. 163. S. 488.

geringem durchsichtigen und unfärbbaren Protoplasma versehenen Zellen gebildet. Diese Zellen von embryonalem Typus waren so dicht aneinander gedrängt, dass man kaum eine Grundsubstanz und keine Fäserchen zwischen denselben bemerkte.

Überblicken wir die Reihe der bis jetzt beschriebenen Ventrikeltumoren, die von der Ventrikelwand ausgehen, so finden wir, abgesehen von Cysticercusblasen, Carcinome, Papillome, Gliome, Gliosarkome und Sarkome beschrieben und zwar lässt sich, trotzdem eine grosse Zahl derselben histologisch nur ungenau untersucht ist, doch nachweisen, dass zwischen den einzelnen Formen recht wenig scharfe Grenzen bestehen. Zwischen den Gliomen und Sarkomen besonders gibt es alle Übergänge. In ganz zweifellosen Gliomen finden wir Stellen, die absolut wie Sarkome aussehen; Stellen, an denen es offenbar nicht mehr zur Gliabildung gekommen ist; warum soll es da nicht auch Tumoren der Glia geben, die ganz sarkomatöses Aussehen haben und die gar keine Glia mehr bilden? Es sind dies Tumoren, wie der von uns beschriebene, bei denen eine bestimmte Entscheidung, ob Gliom, ob Sarkom, nicht möglich ist; wenn man wenigstens jede von der Glia ausgehende Geschwulst als Gliom bezeichnet haben will und nicht die Bezeichnung Gliom vom Vorhandensein von Astrocyten oder Gliafasern abhängig macht.

Zum Schlusse sei mir gestattet, meinem hochverehrten Chef und Lehrer, Herrn Prof. Dr. Paul Ernst, für die Anregung zu dieser Arbeit, die Überlassung des Materials und die freundliche Unterstützung meinen aufrichtigen Dank auszusprechen; ebenso den Herren Prof. Krönlein und Monakow für die gütige Überlassung der Krankengeschichten.

(Aus der Heidelberger Nervenklinik: Geh.-Rat Prof. Dr. Erb.)

Ein Beitrag zur Frage der Kombination organischer Nervenerkrankungen mit Hysterie.

Von

Friedrich Hüttenbach.

Die Untersuchungsergebnisse der beiden letzten Jahrzehnte mahnten eindringlich, bei der Diagnose jeder nervösen Erkrankung die grösste Sorgfalt walten zu lassen; sie hatten die Erkenntnis gezeitigt: die Hysterie kann nicht nur Erkrankungen des Nervensystems „simulieren" (Souques), sondern sich auch zu jeder Nervenkrankheit hinzugesellen, sie „überlagern". Es entsteht die Kombination der Nervenerkrankung mit Hysterie.

Die bisher veröffentlichten „Überlagerungen" lassen sich einteilen in:

1. Zentrale Nervenerkrankung kombiniert mit Hysterie:

   Von organischen Erkrankungen wurden, soweit aus der Literatur zu ersehen, überlagert: am häufigsten multiple Sklerose; seltener Tabes (Meyer) und Syringomyelie (Schönborn).

   Von funktionellen Erkrankungen: Tetanie, Chorea (Schönborn), Paralysis agitans (Chabbert).

2. Kombination einer Erkrankung der peripheren Nerven mit Hysterie:

   Lähmung der drei Armnerven (Determannn), Radialisneuralgie (Negri), Facialislähmung (v. Frankl-Hochwart).

Erwähnt sei auch die Überlagerung der Dystrophia muscularis progressiva mit Hysterie (Erb), da wir ja diese Muskelerkrankung in das Kapitel der Nervenerkrankungen einzubeziehen pflegen.

Zu diesen Publikationen gesellen sich unsere drei Fälle. Bei allen drei Patienten handelt es sich um eine Kombination von Nervenerkrankung und Hysterie, und zwar war im ersten Fall eine trau-

matische Axillarislähmung, im zweiten Fall eine Ischias, im dritten eine traumatische Paralysis agitans von der Hysterie überlagert.

I.

Kombination einer Lähmung des Nervus axillaris dexter mit traumatischer Hysterie.

Krankengeschichte.

G. K., 33 Jahre, Spengler. Eintrittstag 30. Nov. 1903.

Anamnese: Familie gesund. Pat. weiss nichts von nervösen Erscheinungen aus seinem früheren Leben; er fühlte sich stets gesund.

Am 12. September 1901 stiess ihm ein Unfall zu: Patient geriet bei der Arbeit in die Transmission, wurde mehrere Male herumgeschleudert; er war im Moment bewusstlos, konnte sich aber, als die Kleider rissen, noch auf eine Leiter fallen lassen. Nachdem er von 20 Sprossen 16 hinabgestiegen war, brach er auf der 4. zusammen. Pat. empfand Schmerz und Druck auf der Brust und klagte über sehr grosse Schmerzen im linken Arm und konnte den rechten nicht mehr heben. Der linke Oberarm schwoll stark an, der Arzt konstatierte eine Luxation des linken Humeruskopfes, die er wieder einrenkte. Nirgends fanden sich Spuren einer äusserlichen Verletzung. Pat. war nun, nachdem er aufgehoben wurde, so gut wie gelähmt; er konnte nicht gehen und stehen, besonders der Oberkörper war ganz steif und bewegungslos. Der Mund war voll Blut. Es bestand jedoch kein Erbrechen, keine Nausea, keine Sehstörung. Pat. wurde bettlägerig. Nach dem achten Tage konnte er alle Glieder ordentlich gebrauchen bis auf den rechten Arm. Nur der Oberkörper war steif geblieben. Pat. konnte sich nicht selbst umlegen oder aufrichten.

Das Hautgefühl war am rechten Oberarm gestört, sonst nirgends an Rumpf und Extremitäten. Nach achtwöchentlichem Aufenthalt im Bett stand Pat. auf, im Anfang herrschte noch starker Schwindel beim Gehen. Der linke Arm hatte sich inzwischen erheblich gebessert, wenn der Arm auch noch weit schwächer war als früher. Der rechte Arm war von Anfang an in der Schulter gelähmt und blieb es.

Die Steifigkeit und Schmerzen des Rückens, besonders zwischen den Schulterblättern hatte sich langsam gebessert.

Nach ca. 16 Wochen konnte Pat. ausgehen, trat in ein mechano-therapeutisches Institut (Widerstandsgymnastik, Massage) ein, ohne Erfolg, im Gegenteil es verschlechterte sich der rechte Arm, während der linke, früher luxierte, sich etwas besserte.

Vom Juli 1902 wurde die rechte Schulter ein Jahr lang elektrisch behandelt mit ganz vorübergehenden Besserungen. Das Endresultat war ein negatives.

Im August 1903 versuchte Pat. wieder zu arbeiten. Er trat in ein Stahlgeschäft ein und beteiligte sich am Packen und Heben. Die Folge war: der rechte Arm wurde wieder ganz steif. Danach elektrische Behandlung, wiederum geringe Besserung. 14 Tage vor dem Eintritt in die Klinik wieder Versuch im Spenglergewerbe zu arbeiten. Nach 14tägiger Arbeit spürte Pat., dass der rechte Arm, besonders die Schulter wieder

steif und schwer wurde. Die Schwäche dehnte sich sogar auf den ganzen Oberkörper und den linken Arm aus. Pat. litt ausserdem an heftigen Schmerzen in der Brust, im Rücken, an Kopfdruck, an leicht sich einstellendem Herzklopfen. Appetit, Verdauung, Stuhl und Urin wurden vom Unfall nicht beeinflusst, doch soll die Gesichtsfarbe entschieden schlechter, blasser geworden sein. Es besteht Neigung zu Depression; der Schlaf ist dabei gut.

Die Verschlimmerung seines Befindens veranlasst Pat. zum Eintritt in die Klinik 30. Novbr. 1903.

Status praesens ergibt keine pathologischen Veränderungen mit Ausnahme des Nervensystems und der Bewegungsorgane.

Psyche ohne besondere Veränderung.

Motilität: Kopf keine Veränderung, alle Hirnnerven intakt. Wirbelsäule normal geformt und gut beweglich.

Rechte obere Extremität: Schulter zeigt eine deutliche Abflachung, d. i. Atrophie besonders des hinteren Teiles des M. deltoideus. Letzterer ist paretisch, der Arm kann nicht bis zur Horizontalen gehoben werden. Die Schulterportion des rechten M. cucullaris ist etwas dünner als links; ebenfalls bei Schulterheben deutlich paretisch (funktionell?).

Sämtliche Muskeln des rechten Arms und der Hand sind schwach, aber nicht atrophisch.

Linke obere Extremität: Schulter: M. cucullaris normal, M. deltoideus sehr entwickelt, angeblich etwas schwach. Alle anderen Schultermuskeln normal.

Arm: M. triceps zeigt am oberen Teil einen Wulst, der durch eine Furche von der Fortsetzung des Muskels abgetrennt ist. Er rührt von der Muskelzerreissung bei dem Unfall her. M. biceps besser als M. triceps ausgebildet, beide funktionell schwächer, als ihrem Volumen entspricht. Die übrigen Arm- und Handmuskeln von normalem Volumen und guter Kraft (vgl. Dynamometer).

Rücken-, Brust- und Bauchmuskeln normal.

Untere Extremitäten: Links und rechts Motilität und Kraft in allen Muskeln normal.

Dynamometer: Linke Hand 65 kg.
Rechte „ 16—22 (!) kg.

Maße des Umfangs: Oberarm l. 27,5, r. 27,4,
Unterarm l. 27,5, r. 27,8.

Sensibilität Kopf keine sensiblen Störungen subjektiv oder objektiv.

Wirbelsäule: Schmerzhaftigkeit des 3.—6. Dorsalwirbels, schon der Hautbezirk hyperästhetisch.

Extremitäten: Von der rechten Schulter, vom Ansatz des M. deltoideus bis fast zur Ellenbeuge erhebliche ärmelförmige Hypästhesie, von da ab den ganzen Unterarm und die Hand einnehmend geringe Hypästhesie.

Linke obere Extremität und die Beine normal.

Stereognosie r. = l.

Reflexe: Alle normal, l. = r.

Blase und Mastdarm intakt.

Temperatur afebril.

Urin ohne pathologischen Befund.

Ordination: Tt. nuc. vom. 5,0. Tt. valerian. 20,0 D. S. tgl. 3mal 20 Trpf.

30. XI. Galvanisation und Übungen.

Verlauf. 1. XII. Beuger und Strecker des linken Oberarms heute normal kräftig.

3. XII. Elektrische Untersuchung des M. deltoideus:

Indirekt:	farad. l. 127, r. 127;	
	galvan. l. u. r. gleich erregbar.	
Direkt:	farad. l. 115 R.-A.,	r. 100 R.-A.,
	galvan. l. 3 M.-A.,	r. 8 M.-A.

Die faradische und galvanische Erregbarkeit also rechts herabgesetzt; die galvanische Zuckung hat eine Andeutung von Trägheit.

KSZ = ASZ, jedenfalls keine sichere Entartungsreaktion.

6. XII. Nach Faradisation und Verbalsuggestion schwindet die allgemeine Hypästhesie des rechten Ober- und Unterarms; nur im Hautbezirk des lädierten N. axillaris, an der Aussenseite der rechten Schulter und des rechten Oberarms bleibt ausgesprochene Hypästhesie zurück.

13. XII. Die Funktion des M. deltoideus beginnt sich zu bessern.

17. XII. Weitere Besserung, die Funktion in der Abwesenheit des Arztes ganz leidlich.

18. XII. Kraft des Unterarms und der Hand weit besser. Dynamometer r. 40 (früher 16—20), l. 80 (früher 65).

21. XII. M. deltoideus und alle anderen Muskeln des rechten Arms deutlich kräftiger.

22. XII. Trägere Zuckung bei galvanischer direkter Reizung nur noch in einem kleinen Teil des vorderen M. deltoideus. Im hinteren Teil und seitlich schnelle KSZ und ASZ, nur quantitative Herabsetzung.

8. I. Funktion des M. deltoideus wieder schlechter, überhaupt alle Muskeln des rechten Arms wieder schwächer, nach energischer Ermahnung sofort besser.

11. I. Immer noch fast gleiche Parese des M. deltoideus.

14. I. Pat. fühlt sich im allgemeinen besser, obwohl er während der ganzen Behandlungszeit fast täglich neue Klagen vorbrachte, bald über Schwindel, Stechen und Druck, diffuse Schmerzen auf der Brust, bald über Sausen im Kopf, Kopfschmerz, Herzklopfen, Schmerzen im Arm.

15. I. Entlassung.

Diagnose: Kombination einer organischen Lähmung des N. axillaris dexter mit traumatischer Hysterie.

Für eine organische, durch Läsion bedingte Axillarislähmung spricht die Ätiologie. Patient hat ein schweres Trauma erlitten, dabei wurde der N. axillaris so stark beschädigt, dass seine Funktion ausgeschaltet wurde.

Der Befund der Lähmung spricht für eine organische Genese. Die Inspektion lässt eine deutliche Atrophie der hinteren Partie des M.

deltoideus erkennen, wir haben also eine atrophische Lähmung vor uns. Eine sekundäre Inaktivitätsatrophie ist aber auch bei der traumatischen Hysterie beobachtet; es ist jedoch in den meisten Fällen geradezu charakteristisch, wie gering der Muskelschwund ist, trotz zuweilen monate- und jahrelanger Lähmung einer von traumatischer Hysterie befallenen Extremität. Die teilweise Atrophie des M. deltoideus bei unserem Patient spricht also für eine organische Lähmung, ist aber nicht entscheidend für die Diagnose.

Die weitere Untersuchung ergibt: Die Sensibilitäts- und Motilitätsstörung ist genau an die Ausbreitung des N. axillaris gebunden. Man kann einwenden, die traumatische Hysterie hätte sich auf diesen Nerven zentralisiert. Dieses Befallensein eines Nerven und der dazugehörigen Muskelgruppe von traumatischer Hysterie kommt vor, doch ist es selten im Vergleich zum Ergriffenwerden ganzer funktionell zusammengehöriger Muskelgebiete. Wie in ihrem Verhalten bei Sensibilitätsstörungen, so entspricht die Hysterie auch in der Verteilung der motorischen Lähmungen „einer rohen populären Physiologie", nicht einer exakt wissenschaftlichen, die sich an den Verlauf eines Nerven hält. Hier bei dem Patient haben wir einen gemischten Nerven von einer Lähmung befallen, die sich in motorischer und sensibler Ausdehnung genau an seine Bahn hält, wir haben es also mit der grössten Wahrscheinlichkeit mit einer organischen Lähmung zu tun.

Unwiderleglich wurde diese Diagnose durch den Befund der EaR bei der elektrischen Untersuchung. Doch spricht das Fehlen der EaR keinesfalls gegen eine organische und für eine funktionelle Lähmung. Das Fehlen der EaR kann zwei Gründe haben: es kam entweder zu keiner tiefgreifenden Nervenverletzung oder, was uns wahrscheinlicher ist, der Nerv hat sich in den $2^1/_2$ Jahren, die seit dem Unfall verliefen, regeneriert und somit ist die früher vorhandene EaR verschwunden.

Der Verlauf weist auf eine schwere organische Lähmung hin. Gleich nach dem Unfall war die motorische Lähmung da und hielt an, während die anderen sensiblen Störungen nach kurzer Zeit zurückgingen: die ärmelförmige Hypästhesie am rechten Arm ist nach einigen Sitzungen auf den faradischen Strom hin beseitigt, die organische sensible Lähmung, die sich genau an den Hautast des N. axillaris hält, bleibt bestehen, tritt sogar erst deutlich hervor durch den Fortfall jener und sichert so unsere Diagnose.

Nach Entstehung, Befund, Verlauf, Reaktion auf die Therapie haben wir es bei der rechten Oberarmlähmung unseres Patienten mit einer organischen Läsion des N. axillaris zu tun.

Für die Diagnose einer traumatischen Hysterie fällt ins Ge-

wicht: ätiologisch der stattgefundene Unfall; sowohl das mechanische wie das psychische Trauma sind sicher imstande, eine traumatische Hysterie auszulösen. Die Symptome, unmittelbar nach dem Unfall, lassen sich nicht eindeutig für die Diagnose der Hysterie verwerten. Sie sprechen eher für eine Commotio cerebri und für Kontusionen des gesamten Körpers. Die eigentlichen Symptome der Hysterie treten erst hervor bei der Aufnahme in die Klinik.

Der Befund in der Klinik zwei Jahre nach dem Unfall ergibt noch einige Symptome einer traumatischen Hysterie: eine ausgesprochene Spinalirritation vom 3.—6. Dorsalwirbel, ein Zeichen, das Strümpell diagnostisch für noch wichtiger hält als die Ovarie.

Charakteristisch und pathognomonisch ist der Befund der Sensibilität. Eine Ärmelhypästhesie der rechten Oberextremität, die durch die Therapie plötzlich zum Schwinden gebracht wurde, also nach Befund, Verlauf, Verhalten zur Therapie ein typisch-hysterisches Symptom.

Auch die subjektiven Sensibilitätsstörungen, die kommen und gehen, viel von der Stimmung abzuhängen scheinen: Kopfdruck, Kopfschmerz, Stechen, Sausen im Kopf, Schwindel, Steifigkeit im Rücken, Druck und Stechen auf der Brust, sind Symptome, wie man sie bei der Hysterie häufig beobachtet.

Der Verlauf der allgemeinen motorischen Lähmung wie der sensiblen Störung im rechten Arm war pathognomonisch. Aber auch der Verlauf der im Grund organischen Lähmung im rechten Oberarm als einer mehr lokalisierten Paralyse muss bei unserer Diagnose traumatische Hysterie aufmerksam beobachtet werden. Denn wir sind der Überzeugung, dass der normale Fortschritt in der Heilung der organischen Lähmung durch eine hysterische Überlagerung aufgehalten, zuweilen sogar auf kurze Zeit rückgängig gemacht wurde (vgl. Krankheitsverlauf).

Das funktionell schädigende Moment, die Hysterie, schlummerte nur. Nach Symptomen allgemein nervöser Natur, nach auffallend langsamer Besserung in der Kraft und Beweglichkeit des M. deltoideus sehen wir am 8. Januar 1904 eine Verschlimmerung im ganzen rechten Arm eintreten. Nach energischer Verbalsuggestion und Ermahnung verschwindet diese Erscheinung sofort; die Parese am Arm ist nur auf den organisch gelähmten M. deltoideus beschränkt.

Der wechselnde Befund, das periodische Auftreten, der Verlauf, die Zugängigkeit für die Therapie gestatten uns diese vorübergehenden motorischen Störungen in das Krankheitsbild der traumatischen Hysterie einzureihen.

Fassen wir unsere Ergebnisse zusammen:

Der Ausdruck einer organischen Axillarisläsion ist die motorische und sensible Lähmung in diesem Nervengebiet, die teilweise Atrophie des M. deltoideus.

Für eine traumatische Hysterie spricht ein zeitweiliges Fortschreiten dieser Lähmung auf den ganzen rechten Arm, eine vorübergehende Parese im Oberkörper und linken Oberarm; sensible Störungen: Ärmelhypästhesie des rechten Armes, die auf die Therapie sofort verschwindet; eine Spinalirritation vom 3.—6. Dorsalwirbel und eine hyperästhetische Zone in ihrem Bereich; allgemeine Symptome: Kopfbeschwerden vielseitiger Art, Druck und Schmerz auf der Brust, Herzklopfen.

Auf Grund dieses Befundes stellen wir die Diagnose:

Kombination von organischer Lähmung des Nervus axillaris mit traumatischer Hysterie.

Bei unserem Krankheitsbild könnte nur noch eine andere Auffassung differentialdiagnostisch in Betracht kommen, alle Symptome unter dem Bild einer traumatischen Hysterie zu vereinigen. Es genügt die Ausbreitung, die deutliche Atrophie einer Muskelpartie, den Verlauf der Lähmung anzuführen, um das Unwahrscheinliche dieser Anschauung einzusehen. Alle Erscheinungen als organisch begründet aufzufassen, bei den Motilitäts- und Sensibilitätsstörungen etwa an eine Polyneuritis zu denken, ist bei einer genauen, nicht oberflächlichen Betrachtung des Befundes und vor allem des Verlaufes gänzlich ausgeschlossen.

Es bleibt uns für unser Symptomenbild nur die Diagnose der Kombination übrig.

In letzter Zeit, wo man beginnt, auf diese Überlagerungen aufmerksam zu werden, wird auch ihre Diagnose häufiger. In der Literatur fanden wir einige Fälle dargestellt, zwei davon scheinen uns eindeutig und bestimmt genug, um zum Vergleich mit unserem Krankheitsbild und zur Stütze unserer Diagnose auf sie zu verweisen.

Bei dem ersten Fall, aus der Erbschen Klinik hervorgegangen: „Zur Kenntnis von Überlagerungen organischer Nervenerkrankungen durch Hysterie“ von Dr. Determann, stellte sich eine Narkosenlähmung der drei Armnerven heraus kombiniert mit einer hysterischen handschuhförmigen Sensibilitätsstörung.

In dem anderen Falle: „Eine Kombination peripherer Lähmung mit traumatischer Hysterie“, von Frankl-Hochwart beschrieben, handelte es sich um eine organische Medianuslähmung, überlagert von einer Hemianästhesie mit Beteiligung der Sinnesorgane.

Oppenheim erwähnte unter seinen Fällen von „Kombination funktioneller Neurosen mit organischen Krankheiten des Nervensystems“ die „seltsame Vereinigung“ einer typischen peripheren Facialislähmung mit den Symptomen einer gleichseitigen hysterischen Hemianästhesie und anderen Erscheinungen der Hysterie: Abstumpfung von Geschmack und Gehör, starke konzentrische Gesichtsfeldeinschränkung für Weiss und Farben.

Da die Differentialdiagnose jede andere Krankheitsform ausschloss, mehrere Fälle in der Literatur wie der unsere gedeutet werden, so sehen wir in der Erkrankung des Pat. eine Kombination einer organischen Lähmung des Nervus axillaris dexter mit traumatischer Hysterie.

Literatur (vgl. Literaturangabe über Hysterie).

1) Frankl-Hochwart, Kombination einer peripheren Lähmung mit Hysterie. Wiener med. Presse 1896. Nr. 52.

2) Determann, Zur Kenntnis von Überlagerungen organischer Nervenerkrankungen durch Hysterie. Neurolog. Zentralbl. 1897.

3) Oppenheim, Einiges über die Kombination funktioneller Neurosen mit organischen Krankheiten des Nervensystems. Neurolog. Zentralbl. 1890.

4) Pick, Ein Fall von hysterischer Parese kombiniert mit einer durch organische Läsion bedingten Lähmung im Gebiet derselben Nerven. Wiener med. Presse 1895. Nr. 47.

II.

Kombination von Ischias dextra mit Hysterie.

Krankengeschichte.

Heinrich Sch., 33 Jahre, Maurer.

Anamnese: Neuropathische Belastung von seiten der Mutter und eines Bruders des Vaters.

Pat. war stets gesund; erst Anfang Dezember 1901 begann er an einer Ischias sinistra zu leiden; nach beinahe zweimonatlichem Aufenthalt wurde er als gesund aus der Klinik entlassen. In der Klinik hatten sich nie hysterische Symptome eingestellt, nur einmal, am 20. II. berichtet die Krankengeschichte von einem „sonderbaren Anfall“: nachts um $^1/_4$4 Uhr stellte sich „kolossaler“ Schweissausbruch, Fiebersteigerung, beschleunigte Atmung ein; kleiner frequenter, aber regelmässiger Puls. Dabei Bewusstseinstrübung, die jedoch durch Zureden sofort überwunden wurde. Subjektiv nur Kopfschmerzen, objektiv war nirgends etwas Pathologisches nachzuweisen. Der Anfall dauerte eine Stunde. Am Abend desselben Tages war Pat. wieder bei der Hand, die Kopfschmerzen waren gering. Am nächsten Tag war keine Spur mehr von dem Anfall und seinen Begleiterscheinungen zu entdecken. Nach der Entlassung nie mehr ein An-

fall. Pat. war wieder sofort arbeitsfähig und hatte unter keinerlei nervösen Symptomen zu leiden.

Erst Dezember 1903 begann sein jetziges Leiden. Er empfand Schmerzen im rechten Bein, besonders an der Hinterseite, dem Gesäss und in der Wade. Er konnte das Bein nicht heben und sich nicht bücken ohne Schmerz. Dieser nahm allmählich so zu, dass Pat. am 19. Jan. 04 die Arbeit niederlegen musste. Seit Jan. will er auch bemerkt haben, dass das rechte Bein tauber ist und schlechter empfindet als das linke gesunde. Pat. hat sonst keine Beschwerden. In ätiologischer Hinsicht sei hervorgehoben: Pat. war nie venerisch infiziert, ist kein Potator, hat keinen Nikotinabusus getrieben, hatte nichts mit Blei zu tun, keine Gicht- oder Diabetessymptome, keine tabischen Erscheinungen.

Status praesens: Der Körper zeigt keine pathologische Veränderung, die Hüftgelenke sind gesund. Es besteht keine Skoliose, es zeigen sich nur die Symptome am rechten Fuss.

Motilität überall normal, leichtes Schonen des rechten Beines. Keine Paresen, keine Atrophie, keine fibrillären Zuckungen.

Sensibilität: Der N. ischiadicus deutlich druckempfindlich neben dem Sacrum im Foramen ischiadicum, am Fibularköpfchen und im Knie; dabei auch spontan schmerzhaft.

Ischiasphänomen rechts deutlich, aber gering, links nicht vorhanden.

Das ganze rechte Bein zeigt eine strumpfförmige Hypästhesie für alle Empfindungsqualitäten, sonst keine Sensibilitätsstörung.

Reflexe normal, auch der Achillessehnenreflex r. = l. Keine Ovarien.

Stigmata: Rachenanästhesie, Cornealhypästhesie und zwar links und rechts.

Psyche nomal, euphorisch.

Diagnose: Kombination einer Ischias dextra mit Hysterie.

Ordination: Aspirin 2mal 1,0. Schottische Dusche.

Verlauf: Eintritt in die Klinik am 22. II. 04.

26. II. Auf die schottische Dusche ist die Sensibilitätsstörung rechts auf Kniehosenform zurückgegangen.

5. III. Die Sensibilitätsstörung entspricht einer halben Badehose, nimmt von unten nach oben zu ab. Sie besteht noch fort oben an der Inguinalgegend und hinten an den Mm. glutaei; sie beginnt 19 cm vom oberen Rand der Patella.

8. III. Grenze 33 cm über der Patella. Manschettenförmige Hypästhesie.

13. III. Untere Grenze 37 cm über der Patella.

Am 18. III. waren alle Sensibilitätsstörungen verschwunden, auch die neuralgischen Symptome allmählich gewichen bis auf leichten Schmerz bei Druck.

26. III. Entlassung.

Für die Diagnose Ischias fiel ins Gewicht in der Anamnese eine frühere Ischias; wir haben es darnach mit einem der so häufigen Rezidiv bei Ischias zu tun.

Der Befund der jetzigen Erkrankung ist typisch für diese Neuralgie. Die Inspektion ergibt, wie auch der Gesamtbefund des rechten Beins vermuten lässt, keine Atrophie.

Die Motilität ist nicht gestört; die vorhandene Schonung des rechten Beins, die eine Parese vortäuschen könnte, ist nicht organisch begründet. Es fehlt die Muskelatrophie, die Entartungsreaktion, alle Reflexe sind erhalten und normal. Die Schonung wird durch die Schmerzen bedingt, die sich bei Bewegungen einstellen.

Die sensiblen Störungen sind ausschlaggebend für unsere Diagnose. Schmerzen, die genau dem Nervenverlauf folgen, periodisch sich steigern, besonders bei aktiver und passiver Bewegung; das Lasègue'sche, das Birosche Symptom — Schmerz beim Beugen des Oberkörpers mit durchgedrückten Knieen — sind vollauf genügend, um mit Sicherheit beim Pat. eine Ischias dextra festzustellen.

Das Gefühl von Taubsein im rechten Bein, das Pat. schon einen Monat vor Aufnahme in die Klinik gehabt haben will, können wir nicht sicher eindeutig für eine Diagnose, sei es Ischias, sei es Hysterie, verwerten; denn dazu wäre die genaue Kenntnis der damaligen Sensibilitätsstörung, vor allem ihrer Ausbreitung und ihres Verlaufs nötig.

Parästhesien, Hypästhesien sind sicher ein Symptom der Ischias, doch hält sich hier die Störung an den Nervenverlauf. Ganz anders bei der hysterischen Ischias, oder besser gesagt, der die Ischias kopierenden (Pseudoischias) oder kombinierenden Hysterie. Hier finden wir Sensibilitätsstörungen, die in keiner Beziehung zum betreffenden Nervengebiet stehen, sondern regellos verstreut sind oder gleich eine ganze Extremität befallen. „Es werden also Körperteile, die nach der naiven, populären Vorstellung eine Einheit bilden, der Arm, das Bein, die Hand u. s. w. gefühllos" (Janet).

In unserem Fall haben wir es mit diesem Befund zu tun: die strumpfförmige Anästhesie am rechten Bein des Pat. legt die Diagnose Hysterie nahe. Diese wurde gesichert durch den Verlauf der sensiblen Störungen, ihre prompte Reaktion auf die Therapie: das Schwinden in Schüben, wie sie bei einer organischen Sensibilitätsstörung unmöglich sind. Der Befund sowohl wie der Verlauf der sensiblen Störung ist pathogonomisch für Hysterie. Ausserdem weist Pat. zwei Stigmata, Rachenanästhesie und beiderseitige Cornealhypästhesie auf, die man sicher berücksichtigen darf, wo schon ein so typisches Symptom wie die Strumpfhypästhesie für Hysterie vorliegt.

Verdächtig der Hysterie ist auch der nächtliche Anfall während des ersten Aufenthaltes des Pat. in der Klinik: das plötzliche unbegründete Einsetzen, der durch organische Störungen nicht bedingte Befund, wie die Tachypnoe, der Schweissausbruch, die Abwesen-

heit aller Symptome, die auf einen anderen Anfall als auf einen hysterischen hinweisen, das ebenso rasche spurlose Abklingen wie Erscheinen sind alles Symptome, die an einen hysterischen Anfall erinnern.

Fassen wir die Erscheinungen zusammen, so spricht für Ischias: der bestimmt lokalisierte Schmerz, die spezifischen Schmerzpunkte, das Lasèguesche, das Birosche Symptom, eine durchgemachte Ischias.

Für Hysterie sprechen die Strumpfhypästhesie, ihr rascher und manschettenförmiger Rückgang auf die Therapie, der erloschene Rachenreflex, die Hypästhesie beider Corneae und ein Anfall, jedenfalls spezifischer Natur in der Vorgeschichte.

Diese Kombination von Symptomen veranlasst uns zur Diagnose einer Kombination einer rechtsseitigen Ischias mit Hysterie.

Das ganze Krankheitsbild als eine Ischias aufzufassen, verbietet die für Hysterie pathognomonische strumpfförmige Sensibilitätsstörung.

Auch unter dem Begriff der Pseudoischias können wir alle Symptome unseres Pat. nicht einreihen. Die Pseudoischias ist eine Hysterie, die die Ischias auf den ersten oberflächlichen Blick völlig zu kopieren scheint. Bei genauerer Untersuchung stellen sich erst Unterschiede heraus, die genügen, um echte Ischias und hysterische Ischias auseinander zu halten. Hätte unser Pat. eine Pseudoischias, dann müssten sich alle Symptome, die wir als spezifisch für eine Ischias ansprachen, als hysterische deuten lassen.

Die Schmerzen unseres Pat. sind nicht hysterischer Natur: die Sensibilitätsstörungen bei Pseudoischias folgen nicht dem Nervenverlauf; es existieren dabei keine spezifischen Schmerzpunkte, wie sie Pat. angibt. Auch ist bei dieser hysterischen Affektion selten eine Extremität befallen, sondern eine gewisse Sprunghaftigkeit, ein beständiger Wechsel von Extensität und Intensität, oft von der Psyche abhängig, ist der Pseudoischias eigen. Auch der Verlauf ist charakteristisch, plötzlich tritt ein Umschwung ein. So weist die Literatur Fälle von Pseudoischias auf, die nach einem Weinkrampf, einer nach einem Schlangenbiss heilte, während vorher monatelang jede Therapie resultatlos war (Pomarol).

Bei unserem Patienten dagegen stellte sich noch einige Tage vor der Entlassung bei leichtem Druck an den spezifischen Punkten ein neuralgischer Schmerz ein. Von einer Pseudoischias kann also bei ihm nicht die Rede sein.

Wir haben uns in unserer differentialdiagnostischen Betrachtung absichtlich nicht an die neueste Arbeit über Hysterie und im besonderen über Pseudoischias gehalten: Binswanger ist der Ansicht, dass sowohl in der Art des Auftretens als auch der Ausbreitung wesent-

liche Unterschiede zwischen der wahren und falschen Ischias nicht bestehen. Er betont, passive Bewegungen seien auch bei Pseudoischias schmerzhaft, das Lasèguesche Symptom positiv. Seine Ansicht stützt er durch eine Krankengeschichte. Daher sahen wir uns veranlasst, in unseren Ausführungen besonders der ausführlicheren, mehr speziellen Arbeit Biros zu folgen.

Da also eine einheitliche Auffassung unseres Krankheitsbildes ausgeschlossen ist, müssen wir auf unsere Kombinationsdiagnose zurückkommen. Man kann einwenden, eine Kombination läge allerdings vor, aber keine von Ischias mit Hysterie.

Bei jeder Ischiaserkrankung steht differentialdiagnostisch im Vordergrunde des Interesses eine Hüftgelenkerkrankung. Das Hüftgelenk unseres Pat. ist völlig intakt. Für ein anderes organisches Nervenleiden, als Ischias, fehlen alle Anhaltspunkte, vor allem Störungen der Motilität, der Reflexe und des elektrischen Befundes, abgesehen von trophischen und vasomotorischen Störungen. Damit fällt jeder Verdacht einer Neuritis, einer Syringomyelie oder anderer zentraler Affektionen fort. Nach allen diesen Erwägungen bleibt unsere Diagnose bestehen: Kombination von Ischias mit Hysterie.

In der Literatur konnten wir keine analogen Fälle finden. Doch erwähnen neuere Lehrbücher das Vorkommen dieser Kombination. So sagt Oppenheim: „Auf eine Komplikation möchte ich besonders hinweisen: „Im Verlauf der Ischias kann sich — nicht allein bei hysterischen Frauen, sondern auch bei Männern, die vorher gesund waren — eine Reflexneurose entwickeln, die sich durch Schwäche, Zittern, Parästhesien, sensible und sensorische Störungen in der ganzen, dem Sitz der Ischias entsprechenden Körperhälfte kennzeichnet.“ Biro fand Kombination von Erkrankung des N. ischiadicus mit Hysterie äusserst selten, nur in 1,3 Proz. der Fälle aus der Warschauer Poliklinik.

Wenn somit auch keine genaue Beschreibung einzelner Fälle in der Literatur vorliegt von Kombination der Ischias mit Hysterie, so wird ihr Vorkommen doch ausdrücklich betont und uns damit eine weitere Berechtigung zu unserer Diagnose gegeben.

Literatur (Ischias).

1) Strümpell, Spezielle Pathologie und Therapie.

2) Oppenheim, Lehrbuch der Nervenkrankheiten. 1902.

3) Eulenburg, Krankheiten der peripheren Nerven aus dem Handbuch der praktischen Medizin.

4) Derselbe, Lehrbuch der funktionellen Nervenkrankheiten. 1871.

5) Thiem, Lehrbuch der Unfallerkrankungen.

6) Gowers, Handbuch der Nervenkrankheiten (Grube).
7) Erb, Krankheiten des Nervensystems. Ziemssen Bd. 12. 1. Abt.
8) Bernhardt, Erkrankung der peripherischen Nerven. Nothnagel Bd. 11.
9) Biro, Neuritis, Neuralgia ischiadica und Hysterie. Aus der Zeitschr. f. Nervenheilkde. Bd. 11. 1897.
10) Pomarol, Ischiasheilung durch Schlangenbiss. Nach Referat von Hatschek. Neurol. Zentralbl. 1901.

III.

Kombination von Paralysis agitans und Hysterie.

Krankengeschichte.

J. O., 51 Jahre, wurde am 23. X. 03 in die Klinik aufgenommen.

Anamnese: In der Familie keine organischen Nervenerkrankungen oder Neurosen. Pat. war früher nie ernstlich krank, geschlechtliche Infektion, Potatorium, Nikotinabusus, Intoxikationsgelegenheit, auch früheres Trauma werden negiert.

Am 18. Dezember 1902 wurde Pat. von folgendem Unfall betroffen: Beim Heben eines schweren Hammers glitt er aus; er suchte sich mit Gewalt aufrecht zu halten, dabei kam es zu einer starken Überdehnung der linken Seite. Pat. hatte das Gefühl, wie wenn in der Brust etwas gerissen wäre; in diesem Augenblick entleert er ohne Husten ca. einen Esslöffel hellroten Blutes ohne Schaum.

Pat. ging mühsam nach Hause; alle 5—10 Minuten entleert er zuerst hellrotes, später dunkleres Blut ohne Schaum, ohne Husten, nur nach einmaligem Räuspern. Das Blutauswerfen dauert bis zum nächsten Morgen. Der Arzt verordnete 8—10 Tage Bettruhe, Heftpflasterverband um die Brust, Eisbeutel. Nach 8 Tagen stand Pat. auf, hielt sich aber noch ruhig; er hatte nur noch wenig Schmerzen.

14 Tage nach dem Unfall versuchte Pat. an einem Wagen mit zu schieben. Darauf erfolgte wieder eine Blutung: mit einmaligen Räuspern wurde ca. 1 Teelöffel Blut ausgeworfen; dies wiederholte sich in den nächsten Stunden und hörte dann völlig auf. Darauf 2—3 Wochen völlige Ruhe. Beim ersten Versuch körperlicher Anstrengung (Holzsägen) wiederholte sich die Hämoptoë, die rasch vorüberging. Dann im Febr. 1903 noch einmal geringe Blutung.

Bei dem geschilderten Unfall überlief den Pat. infolge des grossen Schreckens sofort ein Frösteln, ein „Überrieseln" der ganzen linken Körperseite, die sich in feinschlägigem Zittern ausdrückte. Das Zittern verschwand wieder ganz.

Erst im Jan. 1903 beim heftigen Gähnen überlief es Pat. wieder mit Zittern der linken Seite, das sich von jetzt ab beim Gähnen bisweilen wiederholte.

Anfang März hatte Pat. ein kriebelndes, pelziges Gefühl in den Fingern, das sich allmählich innerhalb drei Wochen über den ganzen Arm ausdehnte. Zugleich wurde der Arm matt und kraftlos. Dazu wurde Anfang März das feine Zittern des Arms, der Hände fast permanent und steigerte sich bei Erregungen sehr erheblich. So blieb der Zustand bis

etwa Juni 1903. Damals trat eine Schwäche auch des linken Beins ein mit wenig Zittern. Dazu gesellten sich Parästhesien in den Zehen und im Fuss, die sich bald auf das ganze Bein erstreckten. Seit dieser Zeit schleift das Bein etwas. Mitte Juni begann Pat. auch auf Veränderungen seiner Sprache aufmerksam zu werden: sie wurde monoton, bisweilen stockend, meistens war sie auffallend gleichmässig, schnell, aber ohne Hebung und Senkung der Stimme. Neben der Sprache veränderte sich der Charakter: Pat. wurde vergesslich, ängstlich und unsicher, doch stellten sich keine gröberen Intelligenzstörungen ein. Auch der Gang änderte sich: Pat. bemerkte, dass es ihn gleichsam vorwärts trieb, dass er nicht immer, wenn er wollte, sofort stehen bleiben konnte, dass er nach vorwärts zu fallen drohte.

Bis heute ist die rechte Körperseite vom Zittern verschont geblieben, das rechte Bein soll aber auch etwas schwach geworden sein.

Stuhl und Harnentleerung normal.

Schlaf gut.

Zur Begutachtung war Pat. in einer orthopädischen Anstalt, dort arbeitete er an den mechanischen Apparaten, Man suggerierte ihm, augenscheinlich da man ihn für rein hysterisch hielt, die Blutung würde nach längerer Muskelanstrengung auftreten. Nach ca. drei Stunden Arbeit entleerte Pat. unter Räuspern wieder etwas Blut, diese Blutung ging noch am selben Tage zurück.

Status praesens ergibt keinen pathologischen Befund mit Ausnahme einer schwach angedeuteten rechtsseitigen Spitzenaffektion. Rechts vorn und hinten oben einige feine trockene Ronchi hörbar; kein Bronchialatmen. Sputum bazillenfrei. Geringe Arteriosklerose und ausgebreitete motorische Störungen.

Motilität: Gang und Haltung: Schon beim Stehen fällt die nach vornüber gebeugte steife Haltung auf. Pat. lässt den Arm vor sich herabhängen, beide Hände in leichter Schreibstellung; nur die linke zeigt einen feinschlägigen, beständigen Tremor.

Der Gang geschieht mit hastigem kurzen Schritt, steifer vorgebeugter Haltung, das linke Bein schleift ein wenig. Beim Anhalten deutliche Propulsion. Retropulsion weniger deutlich, aber doch angedeutet.

Der Kopf zittert beim Gehen kaum merklich; nur an der linken Unterlippe bei Erregung etwas Zittern.

Die linke Hand zeigt besonders bei leichter Erregung stets feinschlägigen Tremor, der bei intendierten Bewegungen nicht zunimmt.

Sonst ist die Motilität der Rumpf- und Extremitätenmuskulatur intakt. Die Bewegungen im linken Arm etwas weniger energisch und kräftig. Dynamometer l. = 42, r. = 53. Keinesfalls aber Paresen im linken Arm und Bein. Keine Atrophien.

Im linken Bein kein Zittern, dagegen Andeutung von Intensionsataxie beim Kreisbeschreiben. Kniehackenversuch l. = r., normal. Leichte Spannung im linken Bein objektiv und mehr noch subjektiv.

Kein Romberg.

Sensibilität: An der Aussenseite des linken Unterarms bei der Aufnahme eine gegen Pinselstrich hypästhetische Zone, die verschieden angegeben wird. Am Körper und den Beinen damals keine Veränderungen der Sensibilität. Einige Tage nach der Aufnahme: Pat. fühlt eigent-

lich auf der ganzen linken Körperhälfte vorn und hinten, besonders deutlich an den Extremitäten und im Gesicht, Pinselstrich schlechter als rechts. Spitz und Stumpf werden meist richtig unterschieden, desgleichen Warm und Kalt. Linke Gesichtshälfte: Tastempfindung auch subjektiv herabgesetzt. Schmerzempfindung normal.

Gesichtsausdruck eigentümlich starr und unbelebt, etwas kläglich, wenig Mimik. Sprache monoton, rasch, in kurzen abgerissenen Sätzen, ohne Modulation.

Sensibilität der Mundschleimhaut: Auf der Zunge links und rechts fast gleiches Tastgefühl, ebenso auf der Wangenschleimhaut. Rachen- und Gaumensegel links Tastsinn schwächer als rechts.

Geruch links herabgesetzt.

Proben: Asa foetida r. gerochen, l. nicht,
Ol. rosar. r. und l. nicht gerochen,
Essigsäure l. = r. scharfer Geruch,
Ol. cinnam. l. schwächer wie r. gerochen.

Geschmack links aufgehoben.

Proben: Chinin r. gut geschmeckt, l. nicht,
Acid. acet. r. gut, l. nicht,
Syr. simpl. r. prompt, l. nicht.

Reflexe unverändert. Triceps- und Vorderarmreflex links stärker wie rechts. Links lebhaft.

Würgreflex: Links schwächer als rechts.

Temperatur afebril.

Ordination: Faradisation der linken Körperhälfte.

Eintritt 23. Oktober 1903.

Verlauf: 28. X. Das Gefühl der linken Köperseite soll sich gebessert haben nach der ersten Faradisation.

1. XI. Links hat sich die Geschmacksempfindung und der Geruch wieder hergestellt.

3. XI. Pat. klagt über Schmerzen in der linken Seite an der Stelle des Traumas.

4. XI. Nachts wieder Überlaufen links, genau wie der faradische Strom.

5. XI. Gefühl auf der linken Seite beinahe gleich rechts.

6. XI. Beim Vor- und Rückwärtsgehen noch Andeutung von Pro- und Retropulsion.

10. XI. Sensibilitäts-, Geschmacks- und Geruchsstörungen scheinen dauernd beseitigt zu sein.

12. XI. Überlaufen des rechten Arms. Gang, Haltung, Stellung und Tremor der linken Hand wie beim Eintritt.

Entlassung.

Diagnose: Paralysis agitans plus Hysterie, beide auf traumatischer Basis.

Für Paralysis agitans spricht ätiologisch: Wir haben einen Mann vor uns von 51 Jahren, er steht „im besten Alter“ für die Parkinsonsche Krankheit (Erb, Gowers).

Die unmittelbare Ursache für den Schütteltremor war ein Trauma, dessen ätiologische Bedeutung für diese Erkrankung wir gerade in den letzten Jahren würdigen lernten (Walz, v. Krafft-Ebing, Frankl-Hochwart).

Auch dem psychischen Trauma, dem Schreck über den Sturz, könnte man Bedeutung beimessen (Gowers).

Was spricht nun von den Symptomen für unsere Diagnose? Sind die zwei Kardinalsymptome Zittern und Muskelsteifigkeit vorhanden?

Schon gleich bei dem Unfall überlief den Patienten ein Frösteln; Patient gibt uns ein „Überrieseln der ganzen linken Körperseite" an, das sich in feinschlägigem Zittern ausdrückt. Dann verschwand es wieder, um 4 Wochen nach dem Unfall, Jan. 03, beim heftigen Gähnen wieder aufzutreten und sich von da an bisweilen beim Gähnen zu wiederholen. Wir halten dies für kein Zittern der P. agitans und werden daher erst bei der Besprechung der Diagnose „traumatische Hysterie" näher darauf eingehen. Allerdings ist Zittern mit Remissionen, sogar ein völliges Sistieren desselben im Anfange der Paralysis agitans beschrieben (Charcot); wir möchten aber bei unserem Patienten erst das Zittern, das Ende März 1903 auftrat, für unsere Diagnose verwerten. Denn die üblichen Vorboten waren vorausgegangen, Parästhesien: Kriebeln und Hypästhesien: pelziges Gefühl der Finger der linken Hand, hatte sich schon anfangs März eingestellt. Diese Sensibilitätsstörungen ergriffen in drei Wochen den Arm, der matt und kraftlos wurde. Erst dann stellte sich das typische Zittern ein, das ganz und gar charakteristisch ist für die Parkinsonsche Krankheit: permanenter stets feinschlägiger Tremor in der linken Hand, der erheblich durch Erregung, gar nicht bei intendierter Bewegung gesteigert wird. Kein Wechsel in der Frequenz, in der Amplitude des Zitterns wurde beobachtet.

Drei Monate nach dem Auftreten des Tremors am linken Arm sehen wir ihn in leichtester Form auf das Bein derselben Seite übergehen. Bald sistiert er hier wieder völlig, so dass bei der Statusaufnahme das linke Bein ohne Zittern befunden wurde. Es war eine Remission, ein Rückgang des Tremors eingetreten, wie er ja im Anfangsstadium unserer Erkrankung des öfteren beobachtet wurde. Auch in der linken unteren Extremität war Schwäche dem Zittern vorhergegangen, der sich dann Parästhesien im ganzen Bein zugesellten.

Am Kopf zittert die linke Unterlippe bei Erregung. Das Ergriffensein der Muskeln des Kopfes bei P. agitans findet man nicht sehr häufig, doch wird von sämtlichen neueren Bearbeitern der Erkrankung zuweilen vorkommender Tremor der Kinn-, Lippen-, Kiefer-, Zungen-

muskulatur erwähnt. Auch bei unserem Patienten zittert die Zunge beim Herausstrecken.

Das zweite Hauptsymptom der P. agitans ist beim Patienten zum Teil sehr deutlich ausgedrückt: die Muskelrigidität. Am wenigsten findet sie sich merkwürdigerweise in den vom Tremor befallenen Extremitäten der linken Körperhälfte; immerhin ist sie hier schon angedeutet. Der linke Arm wird weniger energisch und kräftig bewegt als der rechte. Viel deutlicher, wenn auch immer noch nicht wie in den ausgebildeten Fällen, ist die Steifigkeit und Spannung im linken Bein, und zwar subjektiv und objektiv: das Bein schleift etwas beim Gehen.

Für den echten Rigor bei P. agitans spricht aber entschieden die vornübergebeugte steife Haltung beim Stehen und Gehen, die leichte Schreibstellung beider Hände, die sehr ausgesprochene Propulsion, die angedeutete Retropulsion, der starre unbewegliche Gesichtsausdruck mit seiner geringen Mimik, die steife, monotone, modulationsunfähige Sprache.

Der Verlauf der Erkrankung spricht für P. agitans. In dem vom Unfall betroffenen Arm setzt das Zittern ein, verbreitet sich auf das Bein derselben Seite. Das Zittern im Arm besteht beständig, hat keine Besserung erfahren; der Zustand ist stationär. Am 9. XI., drei Tage vor der Entlassung, ist Haltung, Gang, Tremor der linken Hand noch unverändert.

Auch die Therapie berechtigt uns zu unserer Diagnose. Das Zittern wurde durch die Faradisation in keiner Weise beeinflusst.

Was veranlasst uns nun an eine Kombination, an eine Überlagerung dieser Paralysis agitans durch Hysterie zu denken?

Ätiologie: Der Unfall, sowohl als mechanischer wie psychischer, ist sicher befähigt eine Hysterie hervorzurufen.

Für traumatische Hysterie sprechen entschieden die Symptome bei und nach dem Unfall. Das Frösteln und „Überrieseln" der ganzen linken Körperseite bei dem Unfall, das von feinschlägigem Zittern begleitet war, ist hysterischer Natur. Es sind viele Fälle in der Literatur beschrieben, bei denen sofort nach einem Trauma ein allgemeiner oder ein besonders auf die vom Trauma getroffenen Teile lokalisierter hysterischer Tremor auftrat. Wie das sofortige Auftreten nach dem Trauma, das bei P. agitans nicht beobachtet wird, spricht auch das periodische Auftreten für Hysterie. Nach dem Unfall verschwand das Zittern wieder vollständig; erst etwa 4 Wochen später tritt es wieder auf. Wir hören dann vom Patienten nichts mehr von diesem „Überlaufen" bis zur Aufnahme in die Klinik. Dieses Überlaufen, wie es Pat. bezeichnet, ist von ganz eindeutiger Natur. Es gehört nicht

zum Tremor der P. agitans, sondern ist ein Symptom der Hysterie. Pat. erwähnt diese Anfälle als etwas Besonderes und gibt damit selbst an, dass er sie als etwas nicht dem Zittern im linken Arm Zugehöriges ansieht.

Viel wichtiger ist natürlich die objektive Betrachtung. Wir haben hier eine Tremorform vor uns, die nicht lokalisiert ist; bald erstreckt sie sich über den ganzen, bald über den halben Körper, bald nur über einen Arm und zwar den rechten, der vom Zittern der P. agitans frei blieb. Der Tremor tritt anfallsweise auf, verschwindet dann wieder völlig. Die Form des Tremors, das Gefühl des faradischen Stroms ist auffallend, besonders die Bezeichnung „Überrieseln". Keine andere Tremorform ist mit solchen Empfindungsvorstellungen verbunden ausser die hysterische. Jolly beschreibt unter seinen „leichteren Anfällen" der Hysterie „ein allgemeines Zittern, wie bei starkem Schüttelfrost".

Nach dem periodischen Auftreten, der Ausbreitung bei diesem Auftreten, nach der Form halten wir diesen Tremor dem Symptomenkomplex der Hysterie zugehörig.

Wie verhält es sich nun mit den Anfällen von Hämoptoë?

Die erste Blutung bei dem Unfall kann organischer Natur gewesen sein. Infolge des Überhebens kam es zur starken Blutdrucksteigerung; dabei platzte bei dem etwas arteriosklerotischen Patienten ein Gefäss, wahrscheinlich im Nasenrachenraum, denn das Blut ward ohne Husten und ohne Schaum entleert. Auch die weiteren Blutungen am Tage des Unfalls brauchen nicht für hysterische Hämoptoën zu sprechen. Das zerrissene Gefässchen kann leicht weiter geblutet haben.

Auffallend und für unsere Diagnose Hysterie in Betracht kommend, werden erst die späteren Hämoptoën.

Wir haben es hier mit keiner organisch begründeten Hämoptoë zu tun. Der Lungenstatus, das Aussehen des ausgeworfenen Blutes, die Art der Herausbeförderung spricht dagegen.

Nach der Entstehung, nach den Symptomen, nach dem Verlauf liegt eine hysterische Hämoptoë vor.

Ausschlaggebend für unsere Diagnose waren die Sensibilitätserscheinungen. „Die wichtigsten, weit häufigsten dieser hysterischen Kennzeichen beziehen sich auf die Sinnesempfindungen — vor allem Abschwächung der Sinnesempfindungen" sagt Strümpell. Die hysterische Hemianästhesie ist nach ihm „meist von entscheidender diagnostischer Bedeutung". Binswanger führt nach Briquet ca. 39 Proz., nach Pitres sogar 45 Proz. halbseitige kutane Anästhesie und Hypästhesie bei Hysterie an.

Wir haben beim Patienten eine ausgesprochene Halbseitensensibilitätsstörung, eine Hypästhesie der ganzen linken Seite, besonders aber im Gesicht und an den Extremitäten. Sie ist begleitet von linksseitiger partieller Anosmie, von linksseitigem Fehlen des Geschmacks. Diese Ausbreitung der Empfindungslähmung tritt erst einige Tage nach der Aufnahme ein, während am Tag der Aufnahme nur eine gegen Pinselstrich hypästhetische Zone an der Aussenseite des linken Unterarms gefunden wurde, die aber der Pat. unbestimmt und verschieden angab. Auch die Sensibilität der Schleimhaut ist vermindert, besonders im Rachen und am Gaumensegel links herabgesetzt. Der Würgreflex links ist geringer als rechts, im ganzen abgeschwächt.

Die Therapie, Faradisation der linken Seite, bewirkte, dass der Pat. 18 Tage, also nicht ganz 3 Wochen nach der Aufnahme über völlig normale Sensibilität verfügte.

Wir fanden also beim Patienten eine nach Ätiologie, Befund, Verlauf, nach der Wirkung der Therapie sicher bestehende hysterische Sensibilitätsstörung.

Fassen wir nun unseren Befund, die Symptome für unsere Diagnose zusammen, so spricht für Paralysis agitans: das Zittern im linken Arm, in der linken Unterlippe, in der Zunge, seine Andeutung im Bein; die Schwäche in Arm und Bein; die Rigidität der Muskeln, schwach angedeutet im linken Arm, ausgesprochener im linken Bein; die Starre im Gesichtsausdruck, die Haltung beim Stehen und Gehen, Pro- und Retropulsion, die Armstellung, die Steifheit, Langsamkeit und Monotonie der Sprache.

Für Hysterie: die Hämoptysen, die Anfälle von Tremor, die Sensibilitätsstörungen.

Was könnte für die Diagnose von anderen Krankheiten in Betracht kommen? Kann man das ganze Krankheitsbild als Paralysis agitans auffassen?

Wir müssen diese letzte Frage unbedingt verneinen. Die periodisch wiederkehrenden Hämoptysen haben nichts mit Paralysis agitans zu tun. Die Tremorform, die bald hier, bald dort auftritt, wieder verschwindet, die mehr in einem Überrieseln, einer Mischung von Zitter- und Kältegefühl besteht, ist nicht die der Parkinsonschen Krankheit.

Die Sensibilitätsstörungen: es hat lange Zeit gedauert, bis man überhaupt auf Symptome seitens der Empfindung bei P. agitans aufmerksam wurde. Die alten Lehrbücher erwähnen nichts davon, oder sprechen von rheumatoiden, neuralgieformen Schmerzen. Anästhesien und Hypästhesien werden nicht erwähnt oder so unbestimmt ange-

geben, dass man das Gefühl hat, die Autoren seien von ihrem Befund selbst nicht recht überzeugt (Eulenburg 1875, Wollenberg, Jolly, Erb).

Erst in der allerletzten Zeit hat man systematischer nach Störungen der Sensibilität bei P. agitans gesucht und auch manches gefunden und beschrieben (Gravitz, Karplus).

Die ganze Frage der Sensibilitätsstörung bei P. agitans scheint uns noch nicht bestimmt und klar genug beantwortet. Auch unser Pat. liefert keinen Beitrag zu ihrer Beantwortung. Denn selbst, wenn man den Befund einer ausgesprochenen Halbseitenhypästhesie als eine sensible Störung der P. agitans auffassen wollte, so wäre der Verlauf der sensiblen Symptome, ihre Reaktion auf die Therapie, ihr völliges Verschwinden unbedingt entscheidend, dass wir es mit keinem uns bisher bekannten Symptom der Schüttellähmung zu tun haben.

Ebenso wenig wie wir das Krankheitsblild in den Rahmen der P. agitans einkleiden können, ebenso wenig erlauben uns die Symptome des Patienten nur von einer Hysterie zu sprechen. Es handelt sich hier um keine Pseudoparalysis agitans (Oppenheim) oder um die die P. agitans kopierenden Formen der traumatischen Hysterie, wie sie besonders von Krafft-Ebing beschrieben wurden und immer zahlreicher in der Unfallsliteratur auftauchen. Um unser Krankheitsbild für das einer traumatischen Hysterie zu erklären, müssten wir die Symptome, die wir für die P. agitans entscheidend fanden, umdeuten.

Der Tremor in der linken Hand und dem Arm ist nicht hysterisch. Der hysterische Tremor, der die P. agitans imitiert, ist nie so gleichmässig, wie der bei P. agitans. Charakteristisch für ihn ist der Wechsel in der Form, was Amplitude, Frequenz, Ausbreitung anbetrifft. Er kann sich steigern bis zum völligen Schütteln (Kissinger); er kann auffallend nachlassen oder völlig aufhören, wenn der Patient sich unbeobachtet glaubt oder abgelenkt wird. In vielen Fällen ist er der Therapie zugängig. Daher haben wir auch die „Heilungen der P. agitans" in der ganzen früheren Literatur. Von diesem Tremor ist bei unserem Patienten nicht die Rede. Hier finden wir ein andauerndes Zittern, das sich stets gleich bleibt, durch die Therapie nicht zu beeinflussen ist.

Die Rigidität wird auch von der Hysterie nachgeahmt; es gibt ja, wie schon Sydenham 1681 erkannte, kein Symptom, was ihr nicht zu kopieren gelingt. Aber vollkommen sind diese Kopien zum Glück nicht. In den meisten Fällen einer hysterischen Rigidität ist dieselbe eine aktive, während passiv die befallenen Glieder gut und leicht beweglich sind. Beim Patienten haben wir eine passive und aktive

Starre; er hat nicht nur dieses Spannungsgefühl, sondern es ist auch objektiv an der linken unteren Extremität nachzuweisen.

Der Tremor und die Rigidität, die Hauptsymptome der P. agitans, sind also nicht hysterisch. Unter der Rubrik „traumatische Hysterie" können wir das gesamte Krankheitsbild nicht unterbringen.

Wie steht es nun mit einer organischen zentralen Erkrankung?

Wir haben Spasmus auf der linken Seite, im Arm angedeutet, im Bein deutlich; wir haben eine Hemihypästhesie, alles Symptome, die auf einen cerebralen Prozess hinweisen könnten. Gegen diese Diagnose fällt ins Gewicht vor allem das Fehlen wichtiger Symptome; es sind keine Lähmungen vorhanden, keine gesteigerten Reflexe; das Vorhandensein von untypischen Erscheinungen. Bei cerebralen Affektionen pflegt der Spasmus im Arm über den im Bein zu überwiegen, bei unserem Patienten verhält es sich umgekehrt. Auch mit einer zentralen Nervenerkrankung organischer Natur dürfen wir nicht rechnen.

In den letzten Jahren ist von Fürstner und Nonne eine „pseudospastische Parese mit Tremor nach Trauma" beschrieben worden.

Bei oberflächlicher Betrachtung könnte diese Benennung einladen, sie für unseren Fall zu verwenden. Unser Krankheitsbild jedoch ist durchaus verschieden von dieser neu beschriebenen Affektion. Diese ist meist beobachtet nach Verletzung des Rumpfes — so weit nur stimmt unser Fall überein —, das Jünglings- bis Mannesalter wird befallen. Es kommt zur Ermüdung und Schwäche in den unteren Extremitaten, die sich bei stärkerer Anstrengung in einem Tremor offenbart; dabei zittert die ganze Extremität. Es besteht hochgradige Neigung zu Kontrakturen an den befallenen Gliedern. Die Muskulatur springt reliefartig vor und fühlt sich dabei hart an. Bei einem Vergleich unseres Falles mit diesem Krankheitsbild müssen wir unbedingt einsehen, dass er nichts Wesentliches damit gemein hat.

Nachdem wir durch Ausschluss anderer Krankheitsformen den indirekten Beweis für die Berechtigung unserer Diagnose geführt zu haben glauben, wollen wir auch einen direkten erbringen.

Fälle von Kombination von P. agitans und Hysterie sind beobachtet, unter denen wir nur auf „Paralysis agitante et Hysterie" par Chabbert verweisen wollen.

Neben einer typischen Schüttellähmung bestanden als hysterische Symptome: Steigerung der Sehnenreflexe, Stigmata (konzentrische Gesichtsfeldeinschränkung, Dyschromatopsie, Verschleierung [„Obnubilation"] des Geruchs und Gehörs).

Auch abgesehen von der Kasuistik erwähnen einige Lehrbücher Symptome der P. agitans, die sich mit ihr nicht in Einklang bringen lassen.

Galezowsky und König haben vorübergehende Amblyopien und Gesichtsfelddefekte bei P. agitans gefunden. Wollenberg hält sie für „seltene Ausnahmeerscheinungen, die mit der Krankheit direkt nichts zu tun haben". Bychowsky erwähnt „intermittierende Amblyopie ohne sichtbare Veränderung". Interessant sind auch die verschieden lautenden Angaben über den Harnbefund bei P. agitans (Cheron, Leva). So wurde zuweilen Phosphaturie und Polyurie beobachtet. Man wird hier unwillkürlich an dieselben Harnerscheinungen bei Hysterie erinnert, zumal das Resultat dieser Untersuchungen sehr inkonstant und wechselnd ist, also nicht unbedingt zum Bild der P. agitans gehört.

Wieder andere Autoren sprechen von P. agitans mit hysterischer Kombination, ohne Symptome anzugeben. So sagt Wollenberg: „Verschiedentlich hat man neben den Symptomen der P. agitans solche von Hysterie beobachtet."

Nach Ausschluss anderer Krankheitsbilder, nach Vorlegung eines in der Diagnose gesicherten Falles glauben wir bei unserem Patienten eine Kombination von Paralysis agitans mit Hysterie annehmen zu dürfen.

Abgesehen von dem wissenschaftlichen, mehr theoretischen Interesse, das diese Fälle für sich beanspruchen, kann ihre Erkennung auch von grosser praktischer Bedeutung sein. Derartig kombinierte Symptomenkomplexe können in unserer Zeit der Unfallversicherung leicht forensische Bedeutung gewinnen. Jeder Arzt muss sich bei ihrer Begutachtung klar sein, dass nach Abzug der hysterischen Symptome immer noch ein fester Bestand zurückbleibt: das organische Leiden. Er wird also einen Unfallkranken genau daraufhin untersuchen müssen, was ist hysterisch, was organisch begründet, und nicht aus Unkenntnis oder Bequemlichkeit zum Schaden des Patienten den Gesamtsymptomenkomplex als Hysterie auffassen dürfen.

Auf der anderen Seite muss der Untersuchende auch das Interesse der Kasse im Auge haben; er muss sich bei der Begutachtung wohl bewusst sein, dass ein solches von Hysterie überlagertes Krankheitsbild dem beständigsten Wechsel unterworfen, im günstigsten Fall eine schnelle, für die Einschätzung der Arbeitsfähigkeit ins Gewicht fallende Besserung aufweisen kann.

Der wichtigste Gesichtspunkt bleibt jedoch auch hier für den Praktiker: Hat die Diagnose eine Bedeutung für die Prognose und Therapie?

Durch die scharfe Analyse der Erkrankung, durch die frühzeitige Erkenntnis der Mitbeteiligung der Hysterie sind wir in der Lage, unsere Prognose und Therapie auf eine sicherere Basis zu stellen, als

bei mancher unkombinierten Nervenerkrankung. Wir werden in einigen Fällen, nicht in allen — dies liegt an unserer Unkenntnis vom Wesen der Hysterie — in der glücklichen Lage sein, manche hysterische Begleiterscheinung einer Erkrankung zum Schwinden zu bringen, wir werden damit die Psyche des Patienten bessern und vielleicht ein grösseres Heilresultat erzielen, als es der Fortfall einer an und für sich unbedeutenden Erscheinung erwarten liess.

Wie jedes einzelne noch so bekannte und alltägliche Krankheitsbild seine Bedeutung für den Theoretiker hat, indem es die Erkenntnis der Krankheitsformen fördern hilft, so mahnen uns gerade diese komplizierten Symptomenbilder organischer Nervenerkrankungen mit überlagerter Hysterie zur genauesten Untersuchung des Befundes und schärfster Kritik der Resultate.

Erst wenn wir die Erscheinungsformen einer Erkrankung erfasst haben, können wir es wagen, an eine Erklärung ihres Wesens und ihrer Entstehung zu denken. Jede schärfere Umgrenzung eines Krankheitsbildes führt einen Schritt weiter zu seiner Erkenntnis.

In diesem Sinne sind auch diese drei Fälle aufzufassen: sie stellen einen Versuch dar, eine deutliche Grenze zu ziehen zwischen Organischem und Funktionellem, gleichzeitig sollen sie aber einen „Beitrag zur Kombination organischer Nervenerkrankungen mit Hysterie" bilden.

Am Schlusse dieser Arbeit sage ich Herrn Geh.-Rat Prof. Dr. Erb für die gütige Überlassung des Materials, den Herren Prof. Hoffmann und Dr. Curschmann für die freundliche Anregung und Unterstützung meinen verbindlichsten Dank.

Literatur.

1) Strümpell, Spezielle Pathologie und Therapie. Bd. 3.

2) Gowers, Handbuch der Nervenkrankheiten (übers. von Grube).

3) Charcot, Klinische Vorträge über die Krankheiten des Nervensystems (übersetzt von Fetzer).

4) Jolly, Paralysis agitans in Ebstein und Schwalbes Handbuch der praktischen Medizin.

5) Eulenburg, Lehrbuch der funktionellen Nervenkrankheiten. 1871.

6) Derselbe, Ziemssens Handbuch der speziellen Pathologie. 1877.

7) Wollenberg, Paralysis agitans in Nothnagels Handbuch der speziellen Pathologie. 1899.

8) Erb, Paralysis agitans in der „Deutschen Klinik". Bd. 6.

9) Thiem, Handbuch der Unfallerkrankungen in der „Deutschen Chirurgie". 67. Lfg.

Kasuistik.

10) Oppenheim, Pseudoparalysis agitans. Charité-Annalen. 1889.

11) Walz, Die traumatische Paralysis agitans. Vierteljahrsschrift für gerichtliche Medizin 1896.

12) Bychowsky, Beiträge zur Nosographie der Parkinsonschen Krankheit. Archiv f. Psychiatrie und Nervenkrankheiten. Bd. 30. 1898.

13) Karplus, Über Störungen der kutanen Sensibilität bei Morb. Parkinson. Jahrb. der Psychiatrie und Neurologie. Wien 1900.

14) Derselbe, Über objektive Sensibilitätsstörungen bei Paralysis agitans. Wiener klin. Wochenschr. Nr. 5. 1899.

15) v. Grawitz, Über Prodromalsymptome bei Paralysis agitans. Deutsche med. Wochenschr. Nr. 31. 1894.

16) Leva, Klinische Beiträge zur Paralysis agitans mit besonderer Berücksichtigung des Verhaltens des Harns. Neur. Zentralbl. 1891.

17) v. Krafft-Ebing, Ein scheinbarer Fall von Paralysis agitans. Zeitschrift für Nervenheilkde. Bd. 16.

18) Derselbe, Über eine typische, an Paralysis agitans erinnernde Form von hysterischem Schütteltremor. Wiener klin. Wochenschr. 1898. Nr. 49.

19) Derselbe, Über lokale Surmenage als Ursache der Paralysis agitans. Wien. klin. Wochenschr. 1898. Nr. 52. 1899. Nr. 5.

20) Derselbe, Über Paralysis agitans und mechanisches Trauma. Beobachtung 2. Wiener klin. Wochenschr. 1899. Nr. 2.

21) Derselbe, Fall von hysterischem Schütteltremor. Verein f. Psychiatrie und Neurologie in Wien. Wiener klin. Wochenschr. 1898. Nr. 21.

22) Collet, Die atypischen Formen der Paralysis agitans, nach Literaturauszug. Berl. klin. Wochenschr. 1903.

23) Kissinger, Zwei Fälle von schwerer Hysterie beim Manne nach Trauma. Monatsschr. f. Unfallkunde. Bd. 7. Nr. 9.

24) Fürstner, Über pseudospastische Parese mit Tremor. Neurologisches Zentralbl. 1896.

25) Nonne, Über pseudospastische Parese mit Tremor nach Trauma. Neurolog. Zentralbl. 1896. 1898.

26) Chabbert, Paralysie agitante et Hystérie. Archives de Neurologie. Bd. XXV. 1893.

Hysterie.

1) Strümpell, Spezielle Pathologie und Therapie. Bd. 3.

2) Oppenheim, Lehrbuch der Nervenkrankheiten. 1902.

3) Jolly, Allgemeine Neurosen. Aus dem Handbuch d. prakt. Medizin.

4) Eulenburg, Lehrbuch der funktionellen Nervenkrankheiten.

5) Thiem, Lehrbuch der Unfallerkrankungen.

6) Binswanger, Die Hysterie. Aus Nothnagels spezieller Pathologie u. Therapie. Bd. 12. Hälfte 1. Abt. 2.

7) Löwenfeld, Neurasthenie und Hysterie.

8) Charcot, Klinische Vorträge über Krankheiten des Nervensystems (übersetzt von Fetzer).

9) Gilles de la Tourette, Traité clinique et therapeutique de l'Hystérie.

10) Guinon, Les agents provocateurs de l'hystérie.

11) Janet, Der Geisteszustand der Hysterischen (übers. von Kahane).

12) Oppenheim, Die traumatischen Neurosen.

13) Gowers, Handbuch der Nervenkrankheiten (übers. v. Grube).

14) Oppenheim, Einiges über die Kombination funkt. Neurosen. Neurol. Zentralbl. 1890.

15) Determann, Zur Kenntnis der Überlagerungen organ. Nervenerkrankungen durch Hysterie. Neurol. Zentralbl. 1897.

16) Schönborn, Ein Beitrag zur Frage der Kombination organ. Nervenerkrankungen mit sogen. funktionellen Neurosen.

17) Souques, Etudes des syndromes hystériques „simulateurs".

18) Meyer, Hysterie nach Trauma kombiniert mit organ. Erkrankungen des Nervensystems. Berl. klin. Wochenschr. 1902. Nr. 31.

19) Negri, vergl. Referat. Neurol. Zentralbl. 1898. S. 905.

20) v. Frankl-Hochwart, Kombination peripherer Lähmung mit Hysterie. Wiener med. Presse 1896. Nr. 52.

21) Pik, Ein Fall von hysterischer Parese kombiniert mit einer durch organ. Läsion bedingten Lähmung derselben Nerven. Wiener med. Presse 1895. Nr. 47.

22) Chabbert, Paralysie agitante et Hystérie. Arbives de Neurologie. T. XXV. 1893.

23) Erb, W., Syringomyelie — Dystrophia muscularis — Hysterie. Neurol. Zentralbl. 1893. Bd. 12.

V.

Aus der med. Poliklinik der Universität Marburg (Prof. Dr. L. Brauer).

Hochgradige Kontrakturen und Skelettatrophie bei Dystrophia musculorum progressiva.

Von

Dr. Paul L. Schlippe,

ehem. Assistenzarzt, jetzt Assistent der med. Klinik in Heidelberg.

(Mit Tafel V.)

An der hiesigen medizinischen Poliklinik kam kürzlich ein Fall von Dystrophia musculorum progressiva zur Beobachtung, der wegen der hochgradigen Atrophien an Muskel- und Knochensystem, sowie wegen der ausgedehnten Kontrakturen unser besonderes Interesse erregte.

Ich lasse zunächst die Krankengeschichte folgen:

Familie vollkommen gesund. Grossvater an Altersschwäche, Grossmutter an Lungenentzündung gestorben. Über das andere Grosselternpaar sind keine Angaben zu erhalten. Vater des Patienten (sowie dessen 2 Schwestern) gesund, hatte keine Lues, ist kein Potator. Auch die Mutter und deren 5 Geschwister sind gesund. Ähnliche Erkrankungen wie die vorliegende, Nerven- oder Geisteskrankheiten waren seither in der Familie nicht vorgekommen. Keine Verwandtschaftsehen.

In der Familie existieren folgende Kinder: 1. Tochter L., 22 Jahre alt, gesund. 2. Sohn H., 19 Jahre, unser Patient, mit den Kontrakturen und der Skelettatrophie. 3. und 4. Sohn K. und F., beide gesund. 5. Sohn A. wird von dem Vater mitgebracht, weil bei ihm dasselbe Leiden beginnt wie bei dem älteren Bruder. 6. Sohn X., gesund.

Heinrich P. . . . ., 19 Jahre alt, als kräftiger Junge zur rechten Zeit zur Welt gekommen. Lernte erst mit $1\,^1/_2$ Jahren laufen und soll immer etwas „steif und schwerfällig" gewesen sein. Von jeher sehr stämmige Beine, namentlich Unterschenkel, dabei aber Schwäche auf den Beinen. Als kleines Kind Masern und Lungenentzündung; später nie mehr krank. Beginn der jetzigen Krankheit in seinem 5. Lebensjahr mit „Steifigkeit" in den Beinen. Er konnte nicht gut bergauf gehen, weil es ihm schwer fiel, die Beine hochzuheben, er „watschelte" und fiel über jeden kleinen Gegenstand. Die Waden, in viel geringerem Grade auch die Oberschenkel nahmen damals bedeutend an Dicke zu. Ausserdem dicker Leib. Die Krankheit wurde nicht erkannt, jede Therapie war erfolglos. Vor 7 Jahren Bäderkur. Da-

mals bedeutende Verschlimmerung, besonders die Unsicherheit auf den Beinen wurde viel grösser. Er fiel öfters hin und brach sich einmal den r. Oberschenkel (schon damals Knochenveränderungen?). Zu dieser Zeit begannen auch die Arme, die nach Angabe des Vaters nie die volle Kraft besessen haben sollen, sichtbar abzumagern. Ein Dickerwerden einzelner Muskeln an den Armen wurde nicht beobachtet. Vor 5 Jahren kam er aus der Schule, die er wie alle anderen Jungen absolviert hatte. Sommer 1900 konnte er kaum noch gehen: „Er ging auf den Fussspitzen, was sich ganz allmählich im Laufe der Jahre bei ihm ausgebildet hatte; er stürzte leicht nach hinten. Die Knie waren damals noch gerade. Er hatte einen sehr hohlen Rücken, der Leib ging immer voraus und der ganze Körper bog sich beim Gehen stark von rechts nach links." — Seitdem sitzende Lebensweise zu Hause und ganz langsam sich entwickelnde Verkrümmungen der Arme und Beine. Ungefähr seit 1901 auch Schwäche in beiden Händen gleichzeitig, jedoch stärker in der rechten; zunehmendes Dünnerwerden der Handmuskulatur. Eine Erkrankung der Gesichtsmuskulatur ist unserem Kranken nicht aufgefallen. —

Niemals Schmerzen oder Sensibilitätsstörungen. Keine Sphinkterenstörungen. Niemals Krämpfe oder fibrilläre Zuckungen. Keine Erscheinungen von seiten der Hirnnerven.

Status praesens: Patient kann nicht stehen; er sitzt mit spitzwinklig gebeugten Knieen auf dem Bettrand. Die ganze Haltung des Rumpfes macht einen steifen Eindruck. Die Arme sind stark atrophisch, stehen vom Rumpf ab, befinden sich im Ellbogengelenk in Beugekontraktur und sind mit dem Schultergürtel nach hinten und oben gezogen. Schulterblätter nicht abstehend. Brustkorb oben auffällig schmal und flach, nach unten sich stark erweiternd und durch eine unvermittelte Einsenkung scharf vom Leib abgesetzt. Trichterbrust. — Oberschenkel schwach, Unterschenkel dagegen kräftig entwickelt. Es bestehen Beugekontrakturen in Knie- und Hüftgelenk, ausserdem Pes equinovarus. Auf die eben kurz angedeuteten direkt auffallenden Veränderungen am Muskelapparat wird später genau eingegangen werden. Patient ist im übrigen von blasser Gesichtsfarbe. Haut an den Händen, in stärkerem Grade an den Unterschenkeln und Füssen leicht bläulich gefärbt und feuchtkalt. Unterhautfettgewebe fast ganz verschwunden; die Haut ist nirgends auf der Unterlage fixiert. — Am Knochengerüst auffallende Veränderungen: Am Schädel ausser stark gewölbter Temporalschuppe nichts Besonderes. Die Wirbelsäule lässt keine seitlichen oder sagittalen Abweichungen erkennen. Die Rippen sind äusserst dünn, das Brustbein in seinem unteren Abschnitt stark nach innen gebogen. Die Röhrenknochen sind der Körpergrösse entsprechend normal lang, die Diaphysen (bes. d. Humerus und Femur) sind nur sehr dünn, für das Gefühl kaum fingerdick, während die Epiphysen keine Reduktion ihres Volums erkennen lassen, im Gegenteil an Knie- und Ellbogengelenk eher zu stark entwickelt scheinen.

Bei aktiven und passiven Bewegungen zeigt sich, dass die Gelenke vollkommen frei sind. Keine Schmerzen bei Bewegungen, keine Krepitation. Die Bewegungen sind an einzelnen Gelenken durch die daselbst bestehenden Veränderungen der Muskulatur zum Teil in sehr erheblicher Weise gehindert.

Motilität. Gesicht: Ungeschickte Innervation des Stirnfacialis.

Rechter Buccinatorius und Levator anguli oris schwächer als links. Kaumuskulatur und Orbiculares oculi et oris normal. Keine Tapierlippen.

Rückenmuskulatur und Schultergürtel. Vordere Halsmuskulatur sowie Levator anguli scapulae gut entwickelt. Die obere Partie des Cucullaris zeigt bedeutend verringertes Volumen, fühlt sich strangartig, hart und gespannt an und ist verkürzt, so dass die Schultern nach oben und hinten gezogen sind. Auch wenn man durch Heben der Schultern diese Cucullarispartie passiv entspannt, behält sie dieselbe feste Konsistenz. Mittlere und untere Portion der Cucullaris, Rhomboidei und Lattissimi sind stark atrophisch. Die lange Rückenmuskulatur ist schlecht entwickelt, die Gegend des Sacrolumbalis ist flach. Die Muskeln zeigen eine fibröse Konsistenz. Obergrätengrube eingesunken, Musc. infraspinatus dagegen von vermehrtem Volumen, Teretes atrophisch. Deltoidei noch relativ gut erhalten, von unveränderter Konsistenz. Pectorales beiderseits bis auf die claviculare Portion vollkommen geschwunden. Serrati stark atrophisch. Im allgemeinen sind die Veränderungen rechts etwas weiter vorgeschritten als links. Die diesen Muskelveränderungen entsprechenden Funktionsstörungen sind folgende: Kopfbewegungen ungestört mit Ausnahme der Vorwärtsneigung des Kopfes, wobei sich die hinteren langen Halsmuskeln straff anspannen und durch ihre aufgehobene Dehnbarkeit eine ausgiebige Bewegung verhindern. Dasselbe Verhalten findet sich auch an der Rückenwirbelsäule. Rückwärtsbewegungen absolut normal, Seitwärtsbewegungen etwas beschränkt. Heben der Schulterblätter gut, bei passivem Heben deutlich die Erscheinung der „losen Schulter". Adduktion der Arme nur unter sehr geringer Kraftentfaltung. Seitwärtselevation aktiv nur bis ca. 50° möglich, passiv ohne Hindernis bis zur Vertikalen. Rotationsbewegungen im Schultergelenk und Greifen nach dem Rücken sehr schlecht.

Arme: Muskeln der Beugeseite des Oberarms stark atrophisch und paretisch. Rechts sind für das Gefühl kaum noch Reste kontraktilen Gewebes vorhanden; sie fühlen sich derb fibrös an und sind verkürzt, so dass eine Beugekontraktur im Ellbogengelenk besteht. Tricipites von etwas vermindertem Volumen, in ihren oberen Abschnitten deutlich knollig und von hart fibröser Konsistenz. Die Kraft derselben ist so gering, dass z. B. der rechte Triceps bei vertikal erhobenem Oberarm nicht imstande ist, den Vorderarm gegen seine eigene Schwere auch nur eine Spur zu heben. Grösster Umfang des Oberarms rechts 17,5, links 18 cm. Im Ellbogengelenk ist die Beugung aktiv bis 60°, passiv bis 30°, die Streckung aktiv und passiv bis 120° möglich. Links Beugung aktiv bis 50°, passiv bis 36°, Streckung aktiv und passiv bis 130° möglich. —

Supinatores longi beiderseits, besonders rechts, stark atrophisch und paretisch. Beuger und Strecker der Vorderarme sind deutlich atrophisch, fühlen sich dabei aber derb, verhärtet an. Grösster Umfang des Vorderarms rechts 15,0, links 17,5 cm. Die Pronationsbewegungen sind ungestört, wenn auch kraftlos, die Supination beiderseits nur so weit möglich, dass bei horizontal gehaltenem Vorderarm die distalen Enden des Radius und der Ulna vertikal über einander stehen. — Die einzelnen Bewegungen im Handgelenk werden, wenn auch mit geringer Kraft und verminderter Exkursionsfähigkeit, ausgeführt. Aktiv und passiv ist die Streckung nur bis ca. 30°, die Beugung nur bis ca. 40° von der Mittelstellung aus möglich.

Die Hände — besonders die rechte — sind auffällig schmal gebaut und welk. — Rechte Hand: Erstes Spatium interosseum eingesunken, Tenar und Hypothenar leicht atrophisch. Beugung des 2. und 3. Fingers rechts sehr schlecht, Streckung gut, ebenso Adduktion. Abduktion der Finger, besonders des 4. und 5., dagegen sehr schlecht. Opposition des Daumens ungestört. Ganz allgemein werden sämtliche eben angeführte Bewegungen in der rechten Hand nur mit geringer Kraftentfaltung ausgeführt. — Linke Hand: Sichtbare Atrophien fehlen, auffallende Weichheit der Hand, Bewegungen werden alle gut, jedoch nur mit sehr geringer Kraft ausgeführt.

Intercostales sowie Diaphragma und Bauchmuskulatur ohne Störungen.

Untere Extremität: Glutaei stark atrophisch und paretisch. Beine im Hüftgelenk gewöhnlich etwa rechtwinklig gebeugt. Beugung aktiv — wenn auch nur mit geringer Kraftentfaltung — und passiv unbehindert. Streckung über einen rechten Winkel nicht möglich; bei passiven Versuchen spannt sich unter der Haut ein deutlich vorspringender von der Spina iliaca ausgehender harter Strang an. Der Quadriceps femoris zeigt vermindertes Volumen, derb-fibröse Konsistenz und ist hochgradig paretisch. Die Beuger und Adduktoren sind ohne sichtbare Veränderungen, jedoch leicht verhärtet und verkürzt. Die grösstmögliche Entfernung der Kniee von einander beträgt 43 cm (Epicondylenabstand). Umfang Mitte der Oberschenkel rechts 33, links 35 cm. Die Kniee sind beim Sitzen etwas spitzwinklig gebeugt; eine Streckung ist aktiv kaum möglich. Passiv gelingt die Streckung rechts bis 90^0, links bis 100^0. Die Beugung im Kniegelenk ist unbehindert, jedoch sehr kraftlos.

Die Wadenmuskulatur ist sehr voluminös, die Konsistenz ist die eines kräftigen Muskels; dementsprechend ist auch die Kraftentfaltung eine sehr grosse. Wadenumfang rechts 29, links 30,5 cm. Muskeln an der Vorderseite der Unterschenkel ohne sichtbare und palpatorische Veränderungen. Beide Füsse befinden sich in starker Equinus- und geringer Varusstellung. Aktive Bewegungen können kaum ausgeführt werden. Hebt man passiv die Fussspitze, wobei man einen grossen Widerstand zu überwinden hat, so ist Patient imstande, mit sehr starker Kraftentfaltung den Fuss zu strecken. — Strecken der Zehen beiderseits sehr schlecht. Beugen ungestört.

Fibrilläre Zuckungen wurden niemals beobachtet. Die mechanische Muskelerregbarkeit liess keine Störungen erkennen.

Bei der mehrmals vorgenommenen sehr genauen elektrischen Untersuchung konnte in keinem Muskel EaR nachgewiesen werden. Die am meisten befallenen Muskeln zeigten nur eine bedeutende Herabsetzung ihrer Erregbarkeit.

Die Sensibilität, Hirnnerven und Sphinkteren ohne Störungen. Nicht konstant wurde ein leichter horizontaler Nystagmus beobachtet.

Reflexe: Patellarreflex beiderseits ohne Jendrassik, jedoch sehr schwach auslösbar (Zuckung nur im Vastus internus). Achillesreflex sehr leicht auslösbar. Tricepsreflex beiderseits, rechts jedoch nur sehr schwach vorhanden. Periostreflexe am Vorderarm fehlen rechts, links sehr schwach positiv. — Bauch- und Kremasterreflexe erhalten. Fusssohlenreflex normal.

Patient ist durch sein Leiden vollkommen hilflos; ein aufrechter Gang ist nicht mehr möglich. Bringt man aber den Patienten in hockende

Stellung und gibt ihm als Stütze einen Fussschemel in die Hände, so kann er sich auf ebener Erde ganz langsam forthewegen, indem er den Schemel abwechselnd nach links und rechts schiebt, den Körper stark nach der entsprechenden Seite neigt und dadurch den anderseitigen Fuss immer etwa handbreit vorschiebt.

Im übrigen ergibt die Untersuchung der inneren Organe normale Verhältnisse.

Dieser Fall gewinnt nun dadurch an Interesse, dass ein jüngerer Bruder an demselben Leiden erkrankt ist. Zur Vervollständigung sei auch dessen im übrigen durchaus typische Krankengeschichte beigefügt. —

Albert P., wurde zur rechten Zeit (I. 99) geboren (Zange), wurde gestillt, entwickelte sich sehr gut und konnte mit 1 Jahr schon ganz flott laufen. An seinen Beinen sowie seinem Gang fiel damals nichts Besonderes auf. Mit 4 Jahren Masern, sonst nie krank. Sommer 1903 wurden seine Beine auffällig dick, gleichzeitig wurde er aber ungeschickt im Gehen und namentlich im Treppensteigen. Er fiel oft hin, hatte watschelnden Gang, „ging mit den Schultern hin und her". Dann unter Behandlung mit spirituösen Einreibungen und Leberthran geringe Besserung. Jetzt in letzter Zeit wieder Zunahme der Unsicherheit auf den Beinen, weshalb der Vater den Jungen in die Klinik bringt. Patient klagte nie über Schmerzen oder Sensibilitätsstörungen. Bei Überanstrengungen tun ihm die Beine manchmal wehe. Der Vater des Patienten meint auch, die Arme seien nicht so kräftig wie bei gleichalterigen Jungen.

Status praesens: Grazil gebauter, 111,5 cm grosser Junge, etwas mager; Haut blass, ausser leicht cyanotischer Verfärbung an den distalen Enden der Extremitäten ohne Besonderheiten.

Skelett: Tibiae beiderseits leicht verkrümmt, Malleolen stark vortretend. 2. und 3. Zehe beider Füsse abnorm klein und in der Ausdehnung ihrer Grundphalange durch eine Hautbrücke miteinander verbunden. Thorax ohne Deformitäten. Wirbelsäule im Thorakalteil leicht kyphotisch, im Lumbalteil leicht lordotisch verkrümmt. Die Körperhaltung ist natürlich, die Stellung der Arme und Schulterblätter normal. Auch die radioskopische Untersuchung lässt irgend welche eingreifenderen Störungen am Knochensystem nicht erkennen.

Muskelsystem: Im Gesicht lassen sich keinerlei Störungen nachweisen. Obere Körperhälfte: Halsmuskulatur, Heber der Schulterblätter (Lev. scap. und obere Port. d. Cucullaris) ohne Veränderungen. Pectorales beiderseits in allen Teilen gut entwickelt. Musc. supraspinatus ohne Veränderungen; infraspinatus gleichmässig verdickt, fühlt sich derber als die übrigen Muskeln an. Teretes und Serrati anteriores beiderseits gut entwickelt. Adduktions- und Rotationsbewegungen im Schultergelenk ohne Störungen. — Deltoidei von deutlich vermehrtem Volumen, unveränderter Konsistenz, hingegen Andeutung von motorischer Schwäche. Beugemuskulatur der Oberarme schwach entwickelt, ohne atrophisch zu sein; Kraftentfaltung gering. Tricipites besonders in ihren oberen Teilen verdickt, etwas knollig, von derber, wenig elastischer Konsistenz. Ihre rohe

Kraft ist herabgesetzt. Maximaler Umfang der Oberarme beiderseits $15^3/_4$ cm. Supinatores longi beiderseits etwas dünn. Im übrigen weist die Inspektion, Palpation und Funktionsprüfung der Muskeln der Vorderarme und Hände keinerlei Abnormitäten auf.

Intercostal- und Bauchmuskulatur sowie Diaphragma ohne Störungen.

Die flache Rückenmuskulatur (äussere obere Portion des Trapezius) sehr dünn, aber nicht paretisch. Lange Rückenmuskulatur gut entwickelt. Die Bewegungen in der Wirbelsäule werden nach allen Richtungen hin prompt ausgeführt. Auch das Aufrichten aus der gebückten Stellung macht dem Patienten keine sichtbare Mühe. Prüft man jedoch die beim Aufrichten entwickelte Kraft, so findet man dieselbe doch leicht herabgesetzt.

Die unteren Extremitäten sind im Verhältnis zu dem sonst so grazilen Körperbau ungemein voluminös. Glutaei kräftig entwickelt, jedoch schlaff und leicht paretisch. Die Oberschenkel sind sehr dick und haben 10 cm unterhalb des Trochanter maior beiderseits einen Umfang von 30 cm.

Sehr starke Ausbildung des Quadriceps femoris, besonders des Vastus externus, der beiderseits als dicker, etwas knolliger Muskelbauch vorragt. Konsistenz nicht auffallend verändert, rohe Kraft jedoch nachweisbar herabgesetzt. Beugemuskulatur am Oberschenkel ohne nachweisbare Veränderungen. — Unterschenkel sehr dick, grösster Umfang rechts $24^1/_2$, links 25 cm. Waden ungemein kräftig entwickelt, von der Konsistenz eines Athletenmuskels. Die Muskulatur an der Vorderseite des Unterschenkels sowie am Fuss ohne Veränderungen. Die Bewegungen in den Fussgelenken sind nach allen Richtungen hin frei. Das Heben der Fussspitzen fällt dem Patienten jedoch etwas schwer und es geschieht kraftlos. Bei passiver Dorsalflexion fühlt man einen gleichmässigen leichten Widerstand durch Anspannung der Achillessehne. Die Plantarflexion gelingt aktiv und passiv bis zu derartig hohem Grade, dass der Fussrücken nach oben gewölbt ist und die Fussspitze sich unterhalb der Verlängerung der vorderen Tibiakante befindet. Die bei aktiven Bewegungen in dieser Richtung entwickelte Kraft ist entschieden gesteigert. Es besteht auch bei diesem Pat. die besonders beim Sitzen und Liegen auffallende Neigung zu Spitzfussstellung, rechts auch schon zu einer Andeutung von Varusstellung. Die Bewegungen der Zehen sind ungestört.

Beim Gang auf ebener Erde tritt die beim Stehen unbedeutende Lendenlordose sehr charakteristisch hervor; bei jedem Schritt macht die Wirbelsäule ausserdem stärkere seitliche Bewegungen. Die Schultern werden dabei hin und her bewegt: „Er geht mit den Schultern", sagt der Vater. An den Beinen fällt auf, dass Patient wegen einer zu Spitzfussstellung neigenden gewissen Steifigkeit in den Fussgelenken, um nicht mit den Fussspitzen hängen zu bleiben, die Beine bei jedem Schritt ziemlich hoch aufhebt. — Beim Treppensteigen zeigt sich sehr deutlich die Schwäche der Strecker im Hüft- und Kniegelenk, die durch ein ausserordentlich starkes schnellendes Abtreten mit der Fussspitze unter gleichzeitigem Heben der Schultern ausgeglichen wird.

Ataxie und fibrilläre Zuckungen, Sensibilitäts- und Sphinkterenstörungen, sowie Erscheinungen von seiten der Hirnnerven wurden nicht beobachtet. Die Haut-, Periost und Sehnenreflexe sind sämtlich erhalten und normal. Patellarreflex etwas schwach, aber ohne Jendrassik auslösbar, Achillesreflex

sehr lebhaft. — Geistig ist unser Patient für sein Alter etwas zurückgeblieben.

Bei der elektrischen Untersuchung fand sich nirgends EaR, sondern in den hauptsächlich befallenen Muskeln nur einfache Herabsetzung der Erregbarkeit.

Die sonstige Untersuchung des Patienten ergab normale Verhältnisse.

Gehen wir nun zu einer kritischen Betrachtung dieser Fälle über, so handelt es sich um eine bei zwei männlichen Mitgliedern derselben Familie genau in demselben Alter und in derselben Weise aufgetretene Erkrankung des Muskelapparates. Die ganz typische Lokalisation der Atrophien, die mit Muskelhypertrophien in anderen Gebieten kombiniert sind, dabei das vollkommene Fehlen von fibrillären Zuckungen, jeder Spur von Entartungsreaktion sowie aller sonstigen Störungen im Körper, besonders im Nervensystem und den Sinnesapparaten, lässt uns die Diagnose: Dystrophia muscularis progressiva stellen. (Erb [1]). Der Beginn der Erkrankung in frühem Kindesalter mit Funktionsschwäche beim Gehen und gleichzeitiger Entwicklung von Hypervolumen einzelner Körperteile, besonders der Waden, erlaubt uns den Fall der Pseudohypertrophie zuzurechnen.

Ätiologisch fehlt auch unseren Fällen ausser der familiären Dispositon alles, was gewöhnlich mit der Dystrophie in ursächlichen Zusammenhang gebracht wird.

Auf die Differentialdiagnose gegenüber einer Erkrankung des Zentralnervensystems, gegenüber einer sklerosierenden Myositis oder einer arthrogenen Myopathie glauben wir wegen des vollkommenen Fehlens dementsprechender Symptome nicht näher eingehen zu müssen.

Etwas auffällig erscheint in unserem Fall 1 die hervorragende Beteiligung der Vorderarm- und kleinen Handmuskulatur. Derartige Veränderungen sind jedoch, wenn auch selten, in reinen, ganz unzweifelhaften Fällen von D. m. p. beobachtet worden (Erb l. c., Zimmerlin [2]). Da jedoch immer wieder auf die Möglichkeit des Vorkommens von unbestimmbaren oder Übergangsformen zwischen Dystrophie und Amyotrophia spinalis hingewiesen wurde (Bregmann [3], Donath [4]), so müssen wir uns doch fragen, ob nicht neben der sicher bestehenden Dystrophie sich noch eine Amyotrophia spinalis entwickelt habe. — Jedoch auch für diese Annahme finden sich keine sicheren Anhaltspunkte. Die besonders in Frage kommenden Muskeln sind nicht so

1) Deutsches Archiv f. klin. Med. 1884. S. 470.
2) Zeitschrift f. klin. Med. 1883. Fall 7. S. 31.
3) Deutsche Zeitschr. f. Nervenheilkunde 1899. S. 254 und 262.
4) Wiener med. Presse 1905. S. 1022.

gleichmässig schlaff und weich wie bei der degenerativen Atrophie, fibrilläre Zuckungen in derselben wurden niemals nachgewiesen; auch das Verhalten der Reflexe und das Resultat der elektrischen Untersuchung spricht gegen die Annahme einer Amyotrophia spinalis. Man muss allerdings gerade in zweifelhaften Fällen bedenken dass den oben angeführten Kriterien (Entartungsreaktion, fibrilläre Zuckungen, Reflexe) eine absolute Beweiskraft nicht zukommt. Behält man jedoch in unserem Fall das ganze Krankheitsbild vor Augen und vergleicht die einzelnen Erscheinungen ihrer Intentität und Entstehungszeit nach mit einander, so wird man doch in der Diagnose einer Spätform der Dystrophia musculorum progressiva mit schliesslicher Beteiligung der Vorderarm- und Handmuskulatur nicht irre gehen. — Und doch zeigt unser Patient so gar nicht das charakteristische Aussehen der an Dystrophia musc. progr. erkrankten Leute. Die typische Haltung der Wirbelsäule ist nicht ausgeprägt, die Schultern hängen nicht nach vorn und unten, wir sehen jetzt nicht mehr den charakteristischen Gang, überhaupt zeigt der ganze Körper nichts von der allgemeinen Haltlosigkeit und Schlaffheit, die wir gewöhnlich bei Dystrophikern zu sehen pflegen. Die hochgradigen Kontrakturen sind es, die in unserem Fall das typische Bild vollkommen zerstört haben, und es sei deshalb gestattet, etwas näher auf diesen Punkt einzugehen.

Kontrakturen wurden bei sämtlichen Formen der Dystrophie beobachtet und sind deshalb auch kein differentialdiagnostisches Merkmal für eine bestimmte Unterart der Dystrophie. Nach Erb[1]) ist ihr Vorkommen speziell für die Pseudohypertrophie schon längst als etwas ganz Gewöhnliches bekannt. Der Biceps brachii, die Unterschenkelbeuger und die Waden werden besonders häufig befallen. Hahn[2]) konnte bei Durchsicht der wichtigsten Literatur 67 Fälle von progressiver Muskelatrophie der verschiedensten Typen zusammenstellen, bei denen Kontrakturen beschrieben waren. Darnach finden sich Kontrakturen am häufigsten bei der Pseudohypertrophie (24 Fälle), demnächst bei der juvenilen Form (15 Fälle), während der Rest auf die hereditären, familiären und andere nicht genau differenzierbare Fälle kommt. Was die Form der Kontrakturen betrifft, so wurde bei weitem am häufigsten Pes equinus beobachtet, es folgten dann der Reihe nach Kontrakturen im Kniegelenk, im Hüft- und Ellbogengelenk. An der unteren Extremität wurden ferner Pes valgus, Genu valgum und Pes planus beobachtet. An der oberen Extremität soll es nach Hahn nur der Biceps sein,

1) Deutsche Zeitschr. f. Nervenheilkde, 1891. 1. S. 256.
2) Deutsche Zeitschr. f. Nervenheilkde. 1901. 20. S. 140ff.

der in seltenen Fällen zur Kontraktur des Ellbogengelenkes führen kann.

Bezüglich der Entstehung der Kontrakturen vertrat Duchenne[1]) die Ansicht, dass dieselben sämtlich durch Überwiegen bestimmter Muskeln oder Muskelgruppen über die durch einen krankhaften Prozess geschwächten Antagonisten zustande kommen. Jedoch schon Friedreich[2]) konnte diese Entstehungsweise nur für einen kleinen Teil der bei der progressiven Muskelatrophie vorkommenden Verkrümmungen gelten lassen. Er beobachtete Kontrakturen in Fällen, in denen von einer Schwächung der Antagonisten nicht die Rede sein konnte, z. B. bei der aktiven Kontraktur echt hypertrophischer Muskeln. Friedreich machte ferner für gewisse Fälle die in den Spätstadien der Erkrankung eintretende Retraktion des das Muskelgewebe ersetzenden Bindegewebes verantwortlich. Zahlreiche übereinstimmende anatomische Untersuchungen haben seitdem die Richtigkeit dieser Annahmen bestätigt. Während wir es nämlich in den Anfangsstadien der Dystrophie vielfach mit hochgradiger Hypertrophie der einzelnen Muskelfasern zu tun haben, sehen wir später Übergänge zu allen Graden der Atrophie mit den mannigfaltigsten Degenerationserscheinungen unter gleichzeitigem Hervortreten des Bindegewebes, in dem sich schliesslich eine mehr oder weniger reichliche Fettablagerung einstellen kann. Dieselbe kann aber auch ausbleiben und das Bindegewebe dann sekundäre Veränderungen, besonders Schrumpfung eingehen. Gerade bei der Pseudohypertrophie ist eine reichliche Bindegewebsentwicklung die Regel (Erb[3])).

Betrachten wir nun unseren Fall hinsichtlich der Entstehung der Kontrakturen, so kann nach dem Vorausgesagten als ausgeschlossen gelten, dass es sich um neurogene oder arthrogene Kontrakturen handelt, vielmehr sind dieselben durch Veränderungen in den Muskeln bedingt.

Bei der Equinusstellung der Füsse handelt es sich in unserem Fall um eine aktive Kontraktur. Berücksichtigen wir das Aussehen und die Konsistenz der Wadenmuskulatur, die die eines gesunden, kräftig entwickelten Muskels ist, sehen wir damit übereinstimmend den normalen, leicht auslösbaren Achillesreflex und die kolossale Kraftentwicklung, so müssen wir sagen, dass es sich hier um eine echte Muskelhypertrophie handelt, die gegenüber den relativ schwachen

1) Elektrisation localisée. Paris 1872. p. 509.
2) Über progressive Muskelatrophie. Berlin 1873. S. 215.
3) l. c. 1891. S. 192 und 236.

Muskeln an der Vorderseite der Unterschenkel derart an Kraft überwiegt, dass hieraus die Entstehung der Equinusstellung vollkommen erklärt werden kann.

Das Verhalten der übrigen kontrakturierten Muskeln ist jedoch ein ganz anderes. Die Muskelmasse ist bedeutend verringert, die Konsistenz selbst bei vollkommener Erschlaffung derb und nicht elastisch, die Gesamtlänge der Muskeln ist verringert. Bei passiven Streckungen spannt sich der Muskelrest daher als derber, nicht dehnbarer Strang unter der vorspringenden Haut. Bei aktiven Bewegungen fehlt in den stärker erkrankten Muskeln entsprechend ihrer Fuktionsbeeinträchtigung auch das am normalen Muskel sicht- und fühlbare Dickerwerden bei der Kontraktion. Unzweifelhaft haben wir es also hier mit dem Endstadium der Dystrophie zu tun, indem das Muskelgewebe fast vollkommen durch ein zu Sklerosierung neigendes Bindegewebe ersetzt ist. Die durch diesen Prozess hervorgerufenen Kontrakturen sind daher als passive aufzufassen.

Bemerkenswert ist in unserem Fall die Ausbreitung der Kontrakturen. Meistens handelt es sich nur um das Befallensein eines oder mehrerer Gelenke der unteren Extremität. Gleichzeitiges Befallensein mehrerer Gelenke an der oberen und unteren Extremität sowie die Fälle von allgemeinen Contrakturen gehören zu den Seltenheiten. In unserem Fall finden sich ausser den sonst bereits beobachteten Kontrakturen in den Fuss-, Knie-, Hüft- und Ellbogengelenken auch Kontrakturen in den Handgelenken und der Wirbelsäule.

Cestan u. Lejonne[1]) haben zwei Brüder mit juveniler Dystrophie beschriehen, von denen der ältere hinsichtlich der Entstehung und der Ausbreitung der dabei beobachteten Kontrakturen ein vollkommenes Analogon zu unserem Fall darstellt. Bei dem jüngeren Patienten fand sich neben anderen Muskelretraktionen auch eine Adduktionskontraktur beider Arme durch Retraktion der Musculi pectorales.

Besondere Beachtung verdienten in unserem Fall die schon mit den gewöhnlichen Untersuchungsmethoden erkennbaren Knochenveränderungen. Wir haben deshalb eine genauere Untersuchung mit Röntgenstrahlen vorgenommen und dabei fand sich nun eine hochgradige Atrophie des ganzen Skeletts.[2]) Die Wirbelsäule und besonders die Rippen sind sehr grazil und werfen nur ganz zarte Schatten

1) Nouvelle Iconographie de la Salpêtrière 1902. Bd. XV. p. 38.

2) Herr Professor Hildebrand hatte die grosse Liebenswürdigkeit, diese Untersuchung auszuführen und es sei mir gestattet, ihm auch an dieser Stelle meinen besten Dank auszusprechen. Vergl. Tafel V.

auf die Platte. An den Schulterblättern, deren Gestalt unverändert erscheint, zeigt die Spongiosa hochgradige Veränderungen; man sieht auf der Platte nicht den gleichmässigen, ziemlich dichten Schatten einer normalen Spongiosa, sondern durch Rarefikation der feinen Bälkchen unter Erhaltenbleiben der stärkeren Knochenlamellen stellt sie sich auf der Platte als auffallend helle, wabenartige Substanz dar. Die hochgradigsten Veränderungen fanden sich an den Röhrenknochen. Das Längswachstum derselben ist nicht gestört. Die Diaphysen sind stark verdünnt, so dass der Humerus nur etwa die Stärke eines kleinen Fingers, der Femur kaum die Dicke eines Mittelfingers besitzt. Die Veränderung beruht mehr auf einer Verschmälerung der Markhöhle als einer Abnahme der Stärke der Substantia compacta, die im übrigen keine krankhaften Veränderungen im Röntgenbild erkennen lässt. Diese Dickenabnahme der Diaphysen ist an den Armen stärker als an den Beinen und nimmt an den Extremitäten distalwärts ab, indem die Phalangen z. B. nicht so stark atrophisch erscheinen, als Femur und Humerus. Im Gegensatz zu den dünnen Diaphysen erscheinen die Epiphysen ungemein voluminös. Der Humeruskopf ist, selbst unter Berücksichtigung der bei der Projektion auf die Platte zustande kommenden Verzeichnung, unverhältnismässig gross; der Gelenkkopf ist nicht halbkugelig, sondern ellipsoid gestaltet. Ein ähnliches Hypervolumen zeigen besonders noch die Epicondylen des Femur. Auch in den Röhrenknochen zeigt die Spongiosa die oben bereits erwähnte Rarefikation. Das sonst so charakteristische Bild der Zug- und Tragbogensysteme ist vollkommen verwischt und an dessen Stelle nur eine weitmaschige Spongiosa zu sehen. Besonders auffallend ist diese Veränderung im Fussskelett. — An den Gelenken liessen sich bei der Untersuchung mit Röntgenstrahlen krankhafte Veränderungen nicht nachweisen.

Es fragt sich nun, wie wir diese Knochenveränderungen zu deuten haben. Zusammenfassend gesagt handelt es sich um eine hochgradige Dickenabnahme der in ihrem Längenwachstum ungestörten Röhrenknochen, um gewisse deformative Prozesse an den Epiphysen ohne Beteiligung der Gelenke und schliesslich um eine hochgradige, gleichmässige Rarefikation der Spongiosa fast des ganzen Skeletts.

Darnach ist von vornherein ausgeschlossen, dass wir es mit einer Wachstumshemmung des Skeletts zu tun haben, wobei doch die Knochenentwicklung in jeder der oben angedeuteten Richtungen gleichmässig gestört sein müsste.

Auch von der trophoneurotischen reflektorischen Knochenatrophie

(Sudeck[1]), Kienböck[2]), Exner[3])) unterscheidet sich der vorliegende Befund sehr wesentlich. Dort sieht der Knochen durch fleckweise Rarefikation der Spongiosa wie gescheckt aus, die Substantia compacta erscheint in den vorgeschritteneren Fällen wie aufgefasert, die Gestalt der Knochen bleibt jedoch unverändert. Erst in chronischen Fällen macht die unsaubere Zeichnung der Spongiosa einer „reinlichen" Platz, ganz ähnlich, wie wir sie in unserem Fall haben, bei dem aber sämtliche sonstigen Anhaltspunkte für eine reflektorische Knochenatrophie vollkommen fehlen.

Die in unserem Fall vorliegenden eigenartigen Veränderungen am Skelett vereinigen sich vielmehr zu einem von allen typischen Knocherkrankungen und -Atrophien abweichenden Gesamtbild.

In der Literatur finden sich Angaben über Knochenveränderungen bei Dystrophia musculorum progressiva verhältnismässig sehr selten. Meist wird ihrer nur als Nebenbefund Erwähnung getan.

Le Gendre[4]) beobachtete bei einem Patienten mit nicht näher bestimmbarer Muskelatrophie hochgradige Verkrümmung der Wirbelsäule mit Deformität des Thorax und des Beckens. Ausserdem hatten die Diaphysen der langen Röhrenknochen kaum $^1/_3$ ihrer normalen Dicke, wogegen die Epiphysen sehr voluminös ausgebildet waren. Das Gewicht der Knochen war verringert.

Friedrich[5],[6]) beobachtete bei einem jungen Mann mit Pseudohypertrophia musc. fast genau dieselben Skelettveränderungen. Enorme Verkrümmung der Wirbelsäule, starke Deformität und Atrophie des Brustkorbes und Beckens. „Die Knochen des Skeletts, die Rippen, Schlüsselbeine, ganz besonders aber die Knochen der Oberarme und Oberschenkel in hohem Grade atrophisch." Humerusdiaphyse 7 mm, Femur 1 cm dick. Dagegen zeigten die Epiphysen etwa normale Konfiguration. Am aufgesägten Knochen zeigt sich eine Rarefikation der Spongiosa, die mit sehr fettreichem Mark ausgefüllt ist. Das Längenwachstum der Knochen ist kaum gestört. „Die Knorpelüberzüge der Schenkelköpfe, der Oberarmköpfe, der Kniegelenkenden stellenweise gleichfalls atrophisch eingesunken und (ähnlich wie bei seniler Knochenaffektion) an diesen Stellen durch ein

1) Sudeck, Fortschr. a. d. Gebiet der Röntgenstrahlen. Bd. 5. S. 277 und Deutsche med. Wochenschr. 1902. Heft 19.

2) Kienböck, Wiener med. Wochenschr. 1901. Nr. 28ff.

3) Exner, Fortschr. a. d. Gebiet der Röntgenstrahlen. Bd. 6.

4) Gazette médicale de Paris 1860. p. 365.

5) Über progressive Muskelatrophie. Berlin 1873.

6) Das Sektionsprotokoll uud das in der Sammlung des Heidelberger pathologischen Instituts aufbewahrte Friedreichsche Präparat wurden uns von Herrn Geh.-Rat Arnold in der liebenswürdigsten Weise zur Verfügung gestellt.

rötlich-graues, faseriges Gewebe ersetzt." Die Gelenkhöhlen selbst enthalten kein Exsudat; nur in dem schlaffen rechten Hüftgelenk etwas vermehrte Synovia.

Zimmerlin[1]) sah bei einem Dystrophiker „Arthritis deformans im rechten Kniegelenk" und beginnende Trichterbrust.

Jamin[2]) beobachtete bei seinen 2 Dystrophikern bei ganz stattlicher Körpergrösse ungemein dünne grazile Röhrenknochen, in einem Fall auch Trichterbrust.

Marquardt[3]) fand bei einem Fall von Pseudohypertrophie Knochenstörungen, die er bei der Obduktion als Osteomalacie diagnostizierte.

Bregmann[4]) teilt uns von seinem Patienten mit (nicht ganz reine Leyden-Möbiussche Form): „Die Hände und ganz besonders die Füsse fallen durch unverhältnismässig starke Entwicklung ihres Skeletts auf." Ausserdem fand er eine Spaltung der Dornfortsätze der zwei letzten Brustwirbel.

Eulenburg[5]) teilt einen Fall von infantiler Muskelatrophie mit akromegalieartigen Knochenveränderungen mit (leichte Dickenzunahme der Diaphysen, namentlich jedoch hypertrophische Entwicklung der Gelenkenden).

Schultze[6]) beschreibt das Vorkommen der Kombination von familiärer progressiver Pseudohypertrophie mit allgemeiner Knochenatrophie, die mit der von Friedreich und le Gendre beobachteten eine hochgradige Übereinstimmung zeigte.

Besonders häufig wurden noch Deformitäten des Brustkorbes (Trichterbrust) beobachtet (Guinon und Saugues[7])).

Es fragt sich nun, wie wir uns den Zusammenhang dieser Knochenveränderungen mit der Dystrophie im allgemeinen und speziell in unserem Fall zu denken haben.

Berücksichtigen wir vorerst nur die atrophischen Vorgänge am Skelett, so könnte man geneigt sein, dieselben auf Inaktivität zurückzuführen. Ganz abgesehen davon, dass in unserem Fall keine vollkommene Inaktivität bestand, die bei dem anerkannt geringen Einfluss der Inaktivität auf die Knochenernährung allein imstande wäre, derartig hochgradige Knochenveränderungen hervorzurufen, bietet die Inaktivitätsatrophie der Knochen einen von dem unsrigen vollkommen

1) Zeitschrift f. klin. Medizin. Bd. 7. S. 81.
2) Beiträge zur Kasuistik der D. m. p. Inaug.-Diss. Erlangen 1896. S. 41.
3) Zur Ätiologie der D. m. p. Inaug.-Diss. Berlin 1896. Fall 8. S. 13.
4) Zeitschrift für Nervenheilkde. 1899. S. 276.
5) Deutsche med. Wochenschr. 1896. S. 458.
6) Deutsche Zeitschr. f. Nervenheilkde. 1899. Bd. 14. S. 459.
7) Zit. nach Jamin und Hahn (l. c.)

verschiedenen Röntgenbefund. Vor allem ändert der durch Inaktivität atrophische Knochen seine Gestalt, besonders seinen Umfang zunächst kaum. Die anderen Beobachtungen von mit Dystrophia musculorum kombinierter Knochenatrophie, von akromegalie- und osteomalacieähnlichen Veränderungen, schliesslich von Gelenkveränderungen können vollends gar nicht durch Inaktivität erklärt werden.

Die Annahme, dass speziell in unserem Fall durch den sklerosierenden Prozess in den Muskeln rein mechanisch durch Schädigung der Nerven und Blutgefässe eine Ernährungsstörung der Knochen eingetreten sein könnte, fällt mit dem Nachweis des Fehlens jeglicher Sensibilitätsstörungen. Unsere Kenntnis von dem Einfluss der peripheren Nerven und des Gefässsystems auf die Knochenernährung ist überhaupt noch sehr mangelhaft (Gajet et Bonnet[1]), Sternberg[2]).

Bei Kombination der Dystrophie mit gewissen Formen der Knochenveränderungen, besonders bei Gelenkbeteiligung, dürfte sich die Frage aufwerfen, ob nicht die Skelettaffektion das Primäre, die Muskeldystrophie das Sekundäre sei. Ganz abgesehen davon, dass die Knochenatrophie klinisch in der Regel ganz im Hintergrund steht und meist erst nach langem Bestehen der hochgradigsten Muskelveränderungen beobachtet wird (Schultze), könnten doch auch die hochgradigsten Skelettanomalien nie die typische Lokalisation der Muskelatrophien erklären. Schultze betont noch besonders, dass die Knochenatrophie sekundärer Weise höchstens eine einfache Verdünnung der Muskulatur, nicht aber die sonstigen Veränderungen, besonders auch nicht die Pseudohypertrophie erzeugen könne.

Es fragt sich nun noch, ob überhaupt ein Zusammenhang zwischen den beschriebenen Knochenveränderungen und der Muskeldystrophie besteht. Die meisten Autoren nehmen zu dieser Frage nicht Stellung, und es muss ohne weiteres die Möglichkeit zugegeben werden, dass es sich in einzelnen Fällen um eine rein zufällige Kombination beider Erscheinungen handelt. Allerdings erscheint es uns ungezwungener, bei dem gleichzeitigen Vorhandensein von trophischen Störungen an Muskel- und Knochensystem an eine gemeinsame Disposition zu solchen zu denken.

Schon le Gendre und Friedreich haben denn auch diese Vermutung ausgesprochen und an Veränderungen der trophischen Zentren im Zentralnervensystem gedacht.

Auch Eulenburg vertritt diesen Standpunkt und glaubt bei seinem Fall vielleicht sogar gewisse Wechselwirkungen zwischen Muskelhypertro-

1) Archives gén. de médecine 1901. Bd. 5. S. 495.
2) Nothnagels Handbuch. Bd. 7. 2. Teil. 2. Abt. S. 4.

phie u.-Atrophie einerseits und der Volumzunahme der Knochen andererseits haben feststellen zu können. Besonders bemerkenswert erscheint uns noch, dass Eulenburg nicht allein bei sämtlichen Geschwistern seines Patienten leichtere Andeutungen der Muskeldystrophie, sondern bei einem Bruder auch ganz ähnliche Veränderungen der Knochen an den Händen konstatieren konnte.

Schultze machte dieselbe Beobachtung. Ein Bruder seines an Pseudohypertrophie mit Skelettatrophie leidenden Patienten ist an derselben Krankheit gestorben; eine Schwester hingegen hat, ohne an Muskelatrophie zu leiden, dieselbe Knochenatrophie mit der Spondylose rhizomélique vereinigt. Wir haben es in den letztgenannten Fällen also auch mit einem familiären Auftreten von Knochenveränderungen teils atrophischer, teils hypertrophischer Form zu tun.

Aus alledem geht hervor, dass wir die im Gefolge der Dystrophia musculorum progressiva auftretenden Knochenveränderungen nicht als sekundäre, d. h. von der Muskeldystrophie direkt abhängige betrachten dürfen; wir werden vielmehr, besonders in Fällen von familiärem Auftreten der Muskel- und Knochenveränderungen zur Annahme einer hereditären Veranlagung zu trophischen Störungen am Muskel- und Knochensystem gezwungen.

Über die Art dieser Disposition und über den Weg, auf dem sie wirkt, insbesondere darüber, welche Rolle das Zentralnervensystem dabei spielt, sind wir vorläufig noch vollkommen ununterrichtet. Höchst bemerkenswert sind in dieser Beziehung die Erfahrungen Nonnes[1]), der die radiographische Knochenresorption im allgemeinen dort nachweisen konnte, wo die bisherige klinische Untersuchung auch an den Weichteilen trophische Störungen zeigte, die nach unserer heutigen Auffassung durch Erkrankung der spinalen und cerebralen trophischen Zentren bedingt sind.

Zusammenfassend können wir also sagen, dass die bei der Dystrophia musculorum progressiva beobachteten Knochenveränderungen keinesfalls als sekundäre aufgefasst werden dürfen, dass dieselben in einzelnen Fällen vielleicht eine zufällige Kombination darstellen können, in anderen jedoch mit der grössten Wahrscheinlichkeit einer gemeinsamen, auch die Muskeldystrophie hervorrufenden Anlage zu trophischen Störungen ihre Entstehung verdanken.

Besonders scheint uns diese Annahme wahrscheinlich für die von

1) Fortschritte auf dem Gebiete der Röntgenstrahlen 1902. Bd. 5. S. 293.

Friedreich, Le Gendre, Schultze und uns gemachten Beobachtungen allgemeiner Knochenatrophie.

Diese Frage wird sich erst dann vollkommen befriedigend beantworten lassen, wenn mehr als seither unser Augenmerk darauf gerichtet ist, wie häufig im Verlauf der Dystrophie Knochenveränderungen auftreten, wo sie beginnen, wie die ersten Veränderungen sich darstellen, insbesondere, ob sich auch ein zeitliches und graduelles Parallelgehen der Knochen- mit Muskelerkrankung nachweisen lässt.

Zum Schluss ist es mir eine angenehme Pflicht, meinen hochverehrten ehemaligen Chef, Herrn Prof. Brauer, für die Anregung zu dieser Arbeit meinen besten Dank auszusprechen.

Juni 1905.

VI.

Besprechungen.

1.

Dr. Paul Dubois, a. o. Professor der Neuropathologie. Die Psychoneurosen und ihre psychische Behandlung; Vorlesungen, gehalten an der Universität Bern. Übersetzt von Dr. med. Riegier in Kirchdorf bei Bern. Vorwort von Prof. Dejerine-Paris. Bern, Verlag von A. Francke, vormals Schmid und Franke, 1905; 459 S. Pr. geb. 10 Mk.

Unter Psychoneurosen versteht Dubois alle Zustandsbilder, bei denen der psychische Einfluss vorherrschend ist; er rechnet dazu die Neurasthenie, die Hysterie, die Hystero-Neurasthenie, die leichteren Formen der Hypochondrie und Melancholie, sowie „gewisse schwierige Fälle von Störung des seelischen Gleichgewichts, welche an Wahnsinn grenzen". Da es sich nach ihm bei allen Formen dieser „Nervosität" in erster Linie um ein seelisches Leiden handelt, gebührt der Psychotherapie bei der Behandlung der Vorrang.

Dubois verficht die Notwendigkeit einer reineren Psychotherapie; beim Fehlen von Komplikationen verzichtet er auf alle physikalischen und medikamentösen Maßnahmen. Er verwirft Hydrotherapie und Elektrizität als ganz nutzlos und hebt unter anderem hervor, dass er während 20 Jahre keine Gelegenheit fand, Narcotica, „an deren Wirkung zu zweifeln er gute Gründe habe", verschreiben zu müssen (S. 341 verordnet er allerdings einer Patientin Bromkalium, S. 393 Massage und an anderer Stelle empfiehlt er auch den „kleinen Kniff", die Suggestion durch Verabreichung irgend eines unschuldigen Arzneimittels zu steigern, Ref.). Falls man bei Psychoneurosen auch körperliche Erkrankungen findet und therapeutisch bekämpft, darf man sogar nach Verf. nicht unterlassen, den Kranken darauf aufmerksam zu machen, dass die physikalische bezw. medikamentöse Behandlung eine direkte Wirkung auf das psychische Leiden nicht entfaltet (? d. Ref.). Das Thermometer muss verschwinden, wenn der Nachweis des Fiebers den Kranken beunruhigt und die Suche nach Bazillen muss aufgegeben werden, wenn man Gefahr läuft, dadurch sein Gemüt zu ängstigen.

Dubois glaubt, dass die Kenntnis des menschlichen Gemütes dem Arzt von grösserem Nutzen ist, als sein kompetenteres Urteil in Sachen der normalen und pathologischen Physiologie und klagt darüber, dass die moderne Medizin die psychische Seite des Menschen allzusehr vernachlässigt. Bei der Lektüre seines Buches und insbesondere seiner Krankengeschichten kann man sich aber des Eindrucks nicht erwehren, dass der Autor in den umgekehrten Fehler verfallen ist und die Bedeutung der körperlichen Störungen und Behandlungsmethoden bei der „Nervosität" stark unterschätzt. Die Anämie z. B. verdient nach ihm nicht einmal einen

Platz unter den Gelegenheitsursachen der Nervosität. Bei einer 24jährigen, nur noch 26 kg schweren Dame, die nach Mitteilung ihres Vaters seit 3 Jahren an gastrischen Störungen und unstillbarem Erbrechen leidet, empfiehlt er, ohne die Kranke gesehen zu haben, „aber über alle psychischen Faktoren genau orientiert“ (S. 243), ohne weiteres eine Ruhe- und Mastkur. Man kann vielleicht die Auffassung vertreten, dass es besser ist, vor Erteilung therapeutischer Ratschläge eine derartige Patientin auch körperlich zu untersuchen, zumal die Kranke einige Zeit später an galoppierender Schwindsucht starb (S. 244).

Ob das „hysterische Fieber“, wie Dubois meint, viel häufiger ist, als man allgemein glaubt, ist wohl mindestens fraglich. Es ist im Gegenteil — wenigstens nach der Überzeugung des Ref. — viel seltener, als man es beschrieben hat (wenn es überhaupt vorkommt). An der v. Strümpellschen Klinik gelang es jedenfalls bisher stets, das „hysterische Fieber“ auf Komplikationen oder Artefakte zurückzuführen. Ernste Bedenken muss aber im Hinblick auf die therapeutischen Folgen eines diagnostischen Irrtums zweifellos der Satz des Autors erregen, dass es sich dabei oft nur um mässiges, eventuell monate- und jahrelang dauerndes hektisches Fieber handelt bei abgemagerten und kurzatmigen Kranken, die bei Abnahme der spirometrischen Lungenkapazität häufig an Husten und sogar an Hämoptoë leiden. Solche Behauptungen bedürfen dringend eines Belegs durch genaue Krankengeschichten, in denen auch über ein negatives Ergebnis der modernen Methoden zur Frühdiagnose der Lungentuberkulose (Röntgendurchleuchtung, Tuberkulinreaktion!) berichtet wird. Die Kritik darf in derartigen Fällen von „hysterischen“ Lungenbeschwerden zwingende Gründe verlangen, die dazu berechtigen, die ausserordentlich häufige Komplikation von Nervosität mit einer beginnenden bezw. latenten tuberkulösen Erkrankung mit hinreichender Wahrscheinlichkeit auszuschliessen.

Trotz alledem kann dieses Buch einem kritischen Leser empfohlen werden, der sich mit der Methodik der Psychotherapie näher vertraut machen und den Niederschlag der reichen Erfahrungen eines auf diesem Gebiete bewährten Autors kennen lernen will.

Eduard Müller-Breslau.

2.

Toby Cohn, Die palpablen Gebilde des normalen menschlichen Körpers und deren methodische Palpation. 1. Teil. Obere Extremität. Verlag von S. Karger, Berlin 1905. (Mit 21 Abbildgn. im Text.)

Die Hauptschwierigkeit der palpatorischen Auffindung und Beurteilung von geringgradigen pathologischen Veränderungen liegt für die grosse Mehrzahl der Ärzte darin, dass sie niemals oder doch nur ungenügend die normalen Betastungsresultate an der betreffenden Körperstelle kennen gelernt haben. Zur Einübung dieser für fast sämtliche Disziplinen der praktischen Medizin ausserordentlich wichtigen Untersuchungsmethode genügen keineswegs topographisch-anatomische Studien an der Leiche; nur am lebenden Menschen kann man palpieren lernen. Eine ausreichende systematische Unterlage hierzu fehlte jedoch bisher. Das vorliegende, sehr verdienstvolle

Buch, das sich auf langjährige eigene Untersuchungen am Lebenden und Toten gründet, füllt diese Lücke aus. Es kann auch dem Neurologen angelegentlichst empfohlen werden. Um die Schätze der Belehrung, die es bietet, richtig zu würdigen und in sich aufzunehmen, wird es der Kliniker allerdings nicht am Schreibtisch lesen — dies verbietet schon der trotz möglichst lebendiger Darstellung etwas spröde Stoff —, er muss es Seite für Seite am lebenden Modell studieren. Das Werk hat für die Allgemeinheit der Ärzte nur einen Nachteil — es wird zu umfangreich. Die obere Extremität allein umfasst schon 216 Seiten! Vielleicht entschliesst sich einmal Toby Cohn, nach dem Erscheinen des ganzen Werkes für den Praktiker einen kurzen Grundriss der methodischen Palpation zu schreiben, etwa nach Art seines vortrefflichen Leitfadens der Elektrodiagnostik und Elektrotherapie!

Eduard Müller-Breslau.

3.

Arbeiten aus dem pathologischen Institut der Universität Helsingfors (Finland). Herausgegeben von Prof. Dr. E. A. Homén. Bd. I. Berlin, S. Karger. 1905.

Der vorliegende Band enthält mehrere wertvolle neurologische Arbeiten, auf die ich die Leser dieser Zeitschrift hiermit aufmerksam machen möchte. Sibelius bespricht die anatomischen Verhältnisse bei drei Fällen von Caudaerkrankungen (zwei Fälle von Tumor und ein Fall von akuter Caudaerkrankung durch schweres Heben, wobei die Entscheidung, ob Blutung oder Kompression durch Wirbelverschiebung zweifelhaft bleiben musste). Von besonderem Interesse ist die genaue Untersuchung der sekundären Hinterstrangveränderungen. Als wichtiges Ergebnis hebe ich hervor, dass nach S.s Befunden auch die unteren lumbalen und oberen sakralen Hinterwurzeln Fasern beisteuern zum Fasernetz der Clarkeschen Säulen im obersten Lumbal- und untersten Dorsalmark.

Eine sehr fleissige und bemerkenswerte Arbeit über Poliomyelitis acuta hat J. Wickner geliefert, der die seltene Gelegenheit hatte, neun meist noch ganz frische Fälle akuter Poliomyelitis anatomisch zu untersuchen. Der Poliomyelitis acuta liegt nach den Ergebnissen W.s eine infiltrative Myelitis zugrunde, die in zerstreuten Herden auftritt und somit als disseminierte Myelitis aufzufassen ist. Der disseminierte Charakter tritt besonders deutlich hervor in der Med. oblongata und im Gehirn, wo in allen darauf untersuchten Fällen Veränderungen nachgewiesen werden konnten. Im Rückenmark finden sich regelmässig Veränderungen ausserhalb der Vorderhörner und zwar sowohl in der übrigen grauen Substanz, wie in den weissen Strängen und in der Pia. Im allgemeinen laufen die interstitiellen und die parenchymatösen Veränderungen ungefähr parallel. Bakterien konnten nicht nachgewiesen werden.

Endlich erwähne ich noch eine kasuistische Mitteilung von Silfoast über bitemporale Hemianopsie, bedingt durch ein Endotheliom hinter dem Chiasma opticum.

Strümpell.

Literatur-Übersicht.

O. Binswanger, Über den moralischen Schwachsinn mit bes. Berücksichtigung der kindlichen Altersstufe. Berlin 1905. Reuther & Reichard. 36 S.

Th. Braun, Die religiöse Wahnbildung. Tübingen, J. C. B. Mohr. 1906. 74 S.

Camerer und Landauer, Geistesschwäche als Entmündigungsgrund. Halle a. S., Carl Marhold. 1905. 46 S.

Cramer, Die Heil- und Unterrichtsanstalten für psychische und Nervenkranke in Göttingen. Jena, G. Fischer. 1905. 40 S.

Derselbe, Über Gemeingefährlichkeit vom ärztlichen Standpunkt aus. Halle a. S., C. Marhold. 1905. 16 S.

Dannemann, Bericht über die Eröffnungsversammlung der Vereinigung für gerichtliche Psychologie und Psychiatrie im Grossherzogtum Hessen. Halle a. S., C. Marhold. 1905. 71 S.

Eyerich und Löwenfeld, Über die Beziehungen des Kopfumfangs zur Körperlänge und zur geistigen Entwicklung. Wiesbaden, J. F. Bergmann. 1905. 55 S.

Finkh, Die Nervenkrankheiten. Eine gemeinverständliche Darstellung. München 1905. 82 S.

Franze, Technik, Wirkungen und Indikationen der Hydro-Elektrotherapie bei Anomalien des Kreislaufs. München 1905. 71 S.

Frese, Die Prinzessin Luise von Sachsen-Coburg und Gotha. Eine forensisch-psychiatrische Studie. Halle a. S., Carl Marhold. 1905. 188 S.

S. Freud, Drei Abhandlungen zur Sexualtheorie. Leipzig u. Wien, F. Deutike. 1905. 83 S.

R. Gaupp, Über den Selbstmord. München 1905. 29 S.

Grunau, Über Frequenz, Heilerfolge und Sterblichkeit in den öffentlichen preussischen Irrenanstalten von 1875—1900. Halle a. S., Marhold. 1905. 64 S.

F. Hartmann, Die Neurofibrillenlehre und ihre Bedeutung für die klinische Neuropathologie und Psychiatrie. Wien u. Leipzig, W. Braumüller. 1905. 31 S.

K. Heilbronner, Die strafrechtliche Begutachtung der Trinker. Halle a. S., C. Marhold. 1905. 141 S.

E. Hoenck, Über Neurasthenia hysterica und die Hysterie der Frau. Halle a. S., C. Marhold. 1905. 34 S.

R. v. Hösslin, Die Schwangerschaftslähmungen der Mütter. Berlin, A. Hirschwald. 1905. 269 S.

O. Kalischer, Das Grosshirn der Papageien in anatomischer und physiologischer Beziehung. Mit 6 Tafeln. Berlin, Verlag der k. Akademie d. Wissenschaften. 1905. 105 S.

O. Kluge, Über das Wesen und die Behandlung der geistig abnormen Fürsorgezöglinge. Berlin, Reuther & Reichard. 1905. 18 S.

E. Kraepelin, Festrede zur Eröffnung der kgl. psychiatrischen Klinik in München. Leipzig, J. A. Barth. 1905. 71 S.

Derselbe, Einführung in die psychiatrische Klinik. 2. Aufl. Leipzig, J. A. Barth. 1905. 373 S.

A. Knapp, Die Geschwülste des rechten und linken Schläfenlappens. Eine klinische Studie. Wiesbaden, J. F. Bergmann. 1905. 134 S.

L. M. Kötscher, Über das Bewusstsein, seine Anomalien und ihre forensische Bedeutung. Wiesbaden, J. F. Bergmann. 1905. 109 S.

H. Liepmann, Über Störungen des Handelns bei Gehirnkranken. Berlin, S. Karger. 1905. 161 S.

E. Lohsing, Das Geständnis in Strafsachen. Halle a. S., Carl Marhold. 1905. 142 S.

J. Marcinowski, Nervosität und Weltanschauung. Berlin, O. Salle. 1905. 132 S.

Derselbe, Im Kampf um gesunde Nerven. Berlin, O. Salle. 1905. 148 S.

Henry Meige, Tics. Paris, Masson et Cie. 1905. 39 p.

W. Nagel, Handbuch der Physiologie des Menschen. Erster Bd.: Atmung, Kreislauf und Stoffwechsel. Erste Hälfte. — Vierter Band: Physiologie des Nerven- und Muskelsystems. Erste Hälfte. Braunschweig, F. Vieweg & Sohn. 330 und 426 S.

H. Obersteiner, Arbeiten aus dem neurologischen Institut an der Wiener Universität. XII. Band. Mit 26 Taf. u. 69 Abb. im Text. Leipzig u. Wien, F. Deuticke. 324 S.

H. Sachs, Gehirn und Sprache. Wiesbaden, J. F. Bergmann. 128 S.

P. Schröder, Über chronische Alkoholpsychosen. Halle a. S., C. Marhold. 1905. 82 S.

H. Stadelmann, Das Wesen der Psychose auf Grundlage moderner naturwissenschaftlicher Anschauung. Heft 5 und 6. Paranoia und Epilepsie. München 1905.

Derselbe, Geisteskrankheit und Naturwissenschaft, Sitte, Genialität und Schicksal. München 1905. 43 S.

M. Thumm-Kintzel, Der psychologische und pathologische Wert der Schrift. Leipzig, P. List. 208 S.

E. Stransky, Über Sprachverwirrtheit. Halle a. S., C. Marhold. 1905. 108 S.

W. Weygandt, Leicht abnorme Kinder. Halle a. S., C. Marhold. 1905. 40 S.

H. Vogt, Über die Anatomie, das Wesen und die Entstehung mikrocephaler Missbildungen. Wiesbaden, J. F. Bergmann. 1905. 203 S.

F. Windscheid, Der Arzt als Begutachter auf dem Gebiete der Unfall- und Invalidenversicherung. Jena, G. Fischer. 1905. 204 S.

VII.

Aus der medizinischen Klinik zu Breslau (Geh. Medizinalrat Prof. Dr. v. Strümpell).

Über die Sensibilitätsstörungen bei cerebralen Hemiplegien.

Von

Dr. Georg Sandberg,

ehemal. Assistenzarzt der Klinik.

Seitdem wir durch die Untersuchungen von Blix, Goldscheider, v. Frey u. a. erfahren haben, dass die einzelnen Qualitäten der Empfindung durch besondere Endapparate in der Haut und den tieferen Teilen vermittelt werden, musste die weitere Frage entstehen, auf welchen Bahnen die verschiedenen Empfindungsqualitäten dem Gehirn zugeleitet werden.

Wir wissen durch experimentelle Untersuchungen und, was vielleicht noch massgebender ist, durch das Studium von bestimmten pathologischen Prozessen am Rückenmark — hier ist in erster Reihe die Syringomyelie zu nennen —, dass die Bahnen für die Schmerz- und Temperaturempfindung aus den hinteren Wurzeln in die Hinterhörner eintreten, während die Bahnen für den Drucksinn, und die Muskelempfindung, sowie wahrscheinlich auch Fasern für die Berührungsempfindung durch die weissen Hinterstränge nach aufwärts verlaufen. Man kann daher nach Strümpell*) bei Erkrankungen des Zentral-Nervensystems zwei Formen der partiellen Empfindungslähmung unterscheiden: 1. den Hinterstrangtypus, 2. den Hinterhorntypus. Diese beiden Typen treten natürlich oft nicht vollkommen isoliert hervor, sondern gehen vielfach in einander über, wobei aber doch das Vorherrschen einer Form der partiellen Empfindungslähmung zuweilen noch bemerkbar ist.

Über den weiteren Verlauf der Leitungsbahnen für die einzelnen

*) Strümpell, Über die Bedeutung der Sensibilitätsprüfungen mit besonderer Berücksichtigung des Drucksinns. Deutsche medizinische Wochenschrift 1904. No. 39 u. 40.

Empfindungsqualitäten ist noch wenig bekannt. Nur bei bulbären Herden sind dissoziierte Empfindungslähmungen schon öfters beobachtet worden, während über das Vorkommen partieller Empfindungsstörungen bei Erkrankungen des Mittel- und Grosshirns noch sehr wenig bekannt ist.

Trotz der grossen Anzahl der veröffentlichten Einzelbeobachtungen ist in den meisten Fällen eine allseitig ausreichende Sensibilitätsprüfung mit Berücksichtigung aller Qualitäten der Empfindung nicht angestellt worden. Wir finden daher auch in den besten neueren Handbüchern der Neuropathologie nur äusserst dürftige Angaben über das genauere Verhalten der Sensibilität bei den einzelnen häufigeren Formen cerebraler Erkrankungen. Eine genaue Prüfung der Sensibilität hat sich zu beziehen auf folgende Qualitäten:

I. Oberflächensensibilität:
   1. Berührungsempfindung,
   2. Schmerz,
   3. Wärme,
   4. Kälte;

II. Sensibilität der tieferen Teile:
   1. tieferer Druck,
   2. Muskelsinn (Lage- und Bewegungsempfindung).

Hierzu kommen noch III. als abgeleitete Empfindungsurteile:
   1. die Lokalisation der Empfindungen,
   2. die Erkennung der Gegenstände durch Betasten derselben.

Nach dieser Einteilung habe ich nun versucht, in einer grösseren Zahl von cerebralen Hemiplegien die tatsächlich bestehenden Störungen der Sensibilität in ihren einzelnen Empfindungsqualitäten, sowie die etwa bestehende Störung des Lokalisationsvermögens und des stereognostischen Sinnes genau festzustellen.

Die Prüfung wurde nach den üblichen Methoden ausgeführt.*) Um ein möglichst klares Bild im einzelnen Falle zu gewinnen, wurden nur deutlich und einigermassen konstant nachweisbare Störungen der Sensibilität registriert und unsichere Angaben der Patienten nicht berücksichtigt. Gerade bei der Vornahme von Sensibilitätsprüfungen an Hemiplegikern, die entweder von früher her oder infolge ihres

*) Gerade für den Kliniker ist es zweckmässiger, bei diesen Untersuchungen die einfachen Methoden (Pinsel, Nadel, kaltes und warmes Reagensglas, Fingerdruck) in Anwendung zu bringen; denn bei Heranziehung komplizierterer instrumenteller Methoden, welche dem Patienten nicht geläufig sind, wird dem subjektiven Empfinden ein zu weiter Spielraum gelassen.

Leidens in ihrer geistigen Integrität oft geschädigt sind, ist es ratsam, zunächst einmal auf die objektiv sicher nachweisbaren Ausfallerscheinungen einen Wert zu legen.

Die geringfügigen subjektiven Störungen pflegen bei den Kranken nach Intensität und Qualität meist derartig zu differieren, dass eine Verwertung der Resultate untunlich erscheint. Dann ist auch die grosse Ermüdbarkeit gerade bei diesen Patienten in Betracht zu ziehen. Ich habe die Prüfungen daher wo möglich öfter wiederholt und kontrolliert.

Ferner wird die Beurteilung der bestehenden Sensibilitätsstörungen durch äussere Momente oft nicht unwesentlich erschwert. Da sind es zunächst die Kontrakturen, die eine Prüfung des „Muskelsinns", und sobald die Fingergelenke betroffen sind, auch die Prüfung des Tastvermögens nicht gestatten.

Gerade an den Extremitäten, deren Gelenke Kontrakturen aufweisen, finden sich häufig eine nicht unerhebliche Hautatrophie und Glanzhaut mit Haarschwund. Bei bestehender Hautatrophie ist eine Prüfung des Drucksinns in schwereren Fällen unmöglich. Auffallend häufig findet man gerade bei Hautatrophie eine Hyperästhesie für Nadelstiche. Nicht selten bestehen auch Ödeme, die ihrerseits wiederum nur eine vorsichtige Verwertung der objektiven Befunde gestatten.

Die Untersuchungen wurden zum grössten Teil an Kranken unserer Klinik ausgeführt. Meinem verehrten Chef, Herrn Geh.-Rat v. Strümpell, bin ich für die Anregung zu dieser Arbeit und seine mannigfachen wertvollen Ratschläge bei Abfassung derselben zu grossem Danke verpflichtet.

Ferner verdanke ich dem liebenswürdigen Entgegenkommen des Herrn Geh. Rat Jacobi und des Herrn Dr. S. Freund, sowie des Herrn Dr. Strube die Überlassung des Krankenmaterials des Claassenschen Siechenhauses zu Breslau und des städtischen Pflegehauses zu Herrnprotsch.

Die Hauptfragen, die ich beantworten wollte, waren: „Kommen auch bei cerebralen Erkrankungen partielle Empfindungslähmungen vor und ordnen sich dieselben nach denselben Typen, wie wir sie bei spinalen und bulbären Krankheitsherden so häufig finden?" Weiter würde sich dann anschliessen die Frage nach der Lokalisierung der Bahnen für die einzelnen Empfindungsqualitäten im Gehirn. Ich teile nun zunächst mein kasuistisches Material mit.

Ich habe im ganzen 31 Fälle von gewöhnlichen cerebralen Hemiplegien untersucht. Mit Ausnahme zweier Fälle, in denen der Insult erst einige Tage zurücklag, handelte es sich um ältere Krankheitsprozesse, so dass der Symptomenkomplex wohl als ein abgeschlossener

betrachtet werden konnte. Frische Hemiplegien sind zur Förderung der Fragen, die hier erörtert werden, nicht geeignet, falls es sich nicht um leichte Insulte handelt, die von vornherein nur partielle Ausfallserscheinungen machen. Denn es werden in der ersten Zeit nach einem schweren Insult durch sekundäre Prozesse in der Umgebung des Herdes (Ödeme, sekundäre Stauungsblutungen) Bahnen in Mitleidenschaft gezogen, die, nachdem der Prozess sich auf seinen Herd lokalisiert hat, wieder funktionsfähig werden.

Zunächst habe ich eine Gruppe von Fällen anzuführen (es waren dies 10 Fälle), in denen entweder Sensibilitätsstörungen überhaupt nicht vorhanden waren, oder die Sensibilität nur subjektiv herabgesetzt war. Die Patienten gaben an, die Berührung des Pinsels und häufig auch den Nadelstich auf der kranken Seite weniger gut zu spüren. Doch waren objektiv sicher nachweisbare Störungen der Berührungs- und Schmerzempfindung nicht vorhanden.

In allen anderen 22 Fällen waren deutliche objektiv nachweisbare Sensibilitätsstörungen vorhanden. Die einzelnen Qualitäten verhielten sich dabei folgendermassen:

Die Berührungsempfindung war in allen Fällen deutlich geschädigt, insofern eben die Pinselberührungen an bestimmten Körperteilen nicht empfunden wurden. Wie sich die Sensibilitätsstörungen nach ihrer Intensität auf die einzelnen Körperregionen verteilten und in welcher Weise sie sich abgrenzten, will ich später erörtern. Während die Berührungsempfindung in allen Fällen in mehr oder weniger hohem Grade deutlich geschädigt war, war der Schmerzsinn stets auffallend gut erhalten. Die Kranken konnten sämtlich prompt die Spitze und Kuppe der Nadel unterscheiden. Ja es bestand sogar mitunter auf der gelähmten Seite eine ausgesprochene Hyperästhesie; oder der Nadelstich löste einen eigenartigen Schmerz aus, der dem Kranken unangenehmer als ein einfacher Nadelstich war. Es war eine Art von „elektrischem Gefühl" dabei. Diese Hyperästhesie fand ich, wie ich oben bereits erwähnte, gerade an den Körperteilen (es waren meist die Hände), wo eine ausgesprochene Hautatrophie bestand, und zugleich jener eigentümliche Zustand, den man als „Glanzhaut" zu bezeichnen pflegt.

Der Wärme- und Kältesinn war in der überwiegenden Anzahl meiner Fälle gut erhalten. In 3 Fällen war die Reaktionszeit für die Empfindung von Warm und Kalt an den Extremitäten der gelähmten Seite länger als auf der gesunden Seite. Doch habe ich eine hochgradige Störung des Wärme- und Kältesinns, einen Ausfall der Temperaturempfindungen nicht beobachtet, ausser in einem Falle, wo es sich mit grösster Wahrscheinlichkeit um einen bulbären

Herd handelte. Die Empfindung des tieferen Drucks war in allen Fällen, in denen ich sicher vorhandene Sensibilitässtörungen nachweisen konnte, deutlich geschädigt. Gerade diese Empfindungsqualität ist in der Norm in ausserordentlich feiner Weise ausgebildet; man ist daher berechtigt, bei der Prüfung dieser Empfindungsqualität sicher nachweisbare Ausfallserscheinungen, auch anscheinend geringfügiger Art, als pathologisch zu bezeichnen. Dessen muss man bei der Prüfung des Drucksinns eingedenk sein, da man sonst normale Verhältnisse vorzufinden meint, während bei genauerer Prüfung deutliche Abweichungen von der Norm bestehen. Dasselbe gilt von der Prüfung des Muskelsinns (der Lage- und Bewegungsempfindung). Man muss, um sich ein richtiges Urteil von den bestehenden Verhältnissen bilden zu können, prüfen, ob der Kranke über die kleinen Exkursionen, welche in seinen Gelenken ausgeführt werden, richtig orientiert ist, und wird dann oft finden, dass der Patient bei Ausführung gröberer Exkursionen in seinen Gelenken richtige Angaben macht, während bei der Ausführung feiner Exkursionen seine Angaben unrichtig oder unsicher sind. Ferner darf man die Bewegungen in den Gelenken nur mit einer mittleren Geschwindigkeit ausführen. Eine zu grosse Langsamkeit bei der Ausführung der Bewegungen in den einzelnen Gelenken führt deshalb zu Fehlerquellen, weil dadurch die Aufnahme der sich summierenden Reize erschwert wird. Eine zu grosse Schnelligkeit bei der Ausführung der Bewegungen führt deshalb zu falschen Resultaten, weil dann die Reibung der Gelenkflächen gegeneinander zu gross ist, ebenso auch die Inanspruchnahme der bei der Ausführung der Bewegung beteiligten Weichteile (Muskeln, Sehnen, Bänder). Auch ist ein Vergleich mit der gesunden Seite durchaus notwendig. In den Fällen, wo Störungen des Drucksinns bestanden, war auch die Lage- bezw. Bewegungsempfindung niemals intakt. Leider war mir wegen bestehender Kontrakturen etwa nur in der Hälfte der Fälle eine Prüfung der Lage- bezw. Bewegungsempfindung gerade an den Gelenken möglich, die ein besonderes Interesse darbieten; das sind die Hand- und Fingergelenke. Im ganzen konnte ich beobachten, dass gerade in den kleinen Gelenken die Lage- und Bewegungsempfindung besonders schlecht war. In den grossen Gelenken (in den Schultergelenken, Hüft- und Kniegelenken) war die Störung der Lage- bezw. Bewegungsempfindung meist nur geringfügig. Das hängt wohl in erster Linie damit zusammen, dass auch die Empfindung für tieferen Druck gerade an den peripherischen Enden der Extremitäten besonders stark geschädigt war. In einem Falle war allerdings trotz deutlich bestehender Drucksinnstörung das Lagegefühl auch in den kleinen Gelenken auffallend gut.

Die Verteilung der Sensibilitätsstörungen nach ihrer Intensität auf die einzelnen Körperregionen und die Art ihrer Abgrenzung nach den Zonen, wo die Sensibilität intakt war, verhielt sich folgendermassen:

Am meisten waren durchweg die distalen Enden der Extremitäten geschädigt, und zwar in der Regel die der oberen Extremitäten mehr als die der unteren. Am Rumpf waren die Sensibilitätsstörungen meist am wenigsten ausgeprägt. Ich habe z. B. am Rumpf eine vollkommene Anästhesie für Pinselberührung niemals finden können. Es war daher eine strenge Abgrenzung nach den Zonen normaler Sensibilität nicht recht ausführbar, weil das subjektive Empfinden der Patienten zu sehr in Betracht kam. Die Grenzen waren daher nicht recht konstant. So viel konnte ich beobachten, dass die Grenze niemals die Mittellinie bildete, sondern ein allmählicher Übergang in die Zonen normaler Sensibilität stattfand.

Der Prüfung der Empfindungsqualitäten folgte die Prüfung der Empfindungsurteile.

Bei der Prüfung des Lokalisationsvermögens habe ich mich mit Vorteil einer Methode bedient, welche Eduard Müller in seiner Monographie über: „Die multiple Sklerose des Gehirns und Rückenmarks" angegeben hat. Er schildert die Technik folgendermassen: Man berührt eine beliebige Hautstelle und lässt bei geschlossenen Augen den Patienten den Ort der Berührung mit Worten ungefähr beschreiben. Darauf berührt man eine möglichst senkrecht weiter oben bezw. weiter unten gelegene Hautstelle und lässt oculis clausis ähnlich wie bei der Bestimmung der Bewegungsempfindungen durch „höher" oder „tiefer" angeben, ob nun die Fingerkuppe an einem oberhalb oder unterhalb des Ortes der ersten Berührung gelegenen Punkte empfunden wird.

In den Fällen, wo die Sensibilität durchaus intakt war, war auch das Lokalisationsvermögen gut. Diejenigen Kranken, welche deutliche Störungen in ihrer Oberflächen- und Tiefensensibilität aufwiesen, konnten in diesen Zonen auch schlecht lokalisieren. Während die Störungen zwar an den Extremitäten am ausgeprägtesten waren, war trotzdem das Lokalisationsvermögen an den Extremitäten noch besser als am Rumpfe, wo ja die Sensibilität in geringerem Maße geschädigt war. Dies ist wohl dadurch zu erklären, dass schon in physiologischen Breiten das Raumunterscheidungsvermögen am Rumpfe schlechter ist als an den Extremitäten und gerade an den distalen Enden der oberen Extremitäten am feinsten ausgebildet ist. Ebenfalls am besten durch Vergleich mit physiologischen Verhältnissen ist die Beobachtung zu erklären, dass die Patienten oft ganz gut angaben, welches Gelenk man berührte, dagegen den Finger falsch bezeichneten,

also in der Längendimension gut lokalisierten, in der Breite dagegen schlecht.

Neben der Prüfung der Lokalisation der Empfindung beansprucht noch ein wesentliches Interesse die Prüfung eines weiteren Empfindungsurteiles, nämlich des Tastsinns. Kann der Kranke die Gegenstände durch Betasten derselben erkennen?

Wernicke hat seinerzeit darauf hingewiesen, dass bei dem Tastsinn die Hauptkomponente rein psychischer Natur sei, „dass es sich dabei um eine Störung der primären Identifikation, um den Verlust der Erinnerungsbilder für die Bewegungsvorstellungen handelt".

Auch Monakow äussert sich dahin, dass zwar an dem stereognostischen Sinn auch der Drucksinn, der Raumsinn und besonders der Muskelsinn beteiligt seien, dass es sich aber bei der Tastlähmung in erster Linie um eine Störung in der richtigen geistigen Erfassung der getasteten Gegenstände handelt.

Strümpell spricht sich dahin aus, dass er allerdings sichere Fälle von Tastlähmung, namentlich bei Kindern mit cerebraler Kinderlähmung beobachtet habe, wo die Sensibilität in allen Empfindungsqualitäten durchaus intakt war. In diesen Fällen fehlt die assoziative Verarbeitung, die normale geistige Verwertung der einzelnen Empfindungsqualitäten. Doch empfiehlt er in jedem einzelnen Falle von Tastlähmung ausdrücklich eine ausgiebige Prüfung sämtlicher Empfindungsqualitäten, namentlich die Prüfung des Drucksinns und des Muskelsinns (Lage- und Bewegungsempfindung), da in einer Reihe von „Tastlähmungen" der Ausfall oder die Herabsetzung der beiden letztgenannten Empfindungsqualitäten eine ausreichende Erklärung für das Fehlen des Tastvermögens gibt. Noch neuerdings hat Strümpell (l. c.) darauf aufmerksam gemacht, dass in den bisher veröffentlichten Fällen von Tastlähmung gerade der Prüfung der Tiefensensibilität nicht der Wert beigemessen sei, der ihr eigentlich zukomme.

Oppenheim hat ebenfalls das Vorkommen von Tastlähmungen ohne Schädigung der Sensibilität bei aus früher Kindheit und namentlich von Geburt an datierenden Hemiplegien häufiger beobachtet. Er bezeichnet diese Form der Tastlähmung als reine Stereoagnosis, während er die klinisch sich anders repräsentierende Form, bei der Sensibilitätsstörungen bestehen, als sekundäre Form von Tastlähmung bezeichnet.

In denjenigen meiner Fälle, in denen die Sensibilität intakt war, war auch das Tastvermögen in Ordnung, soweit nicht infolge bestehender Motilitätsstörungen die Erkennung der Gegenstände durch Betasten unmöglich war.

Von den Fällen, in denen ausgeprägte Sensibilitätstörungen bestanden, erwiesen sich ebenfalls diejenigen als ungeeignet zur Prüfung des Tastvermögens, bei denen gröbere motorische Störungen vorhanden waren, sei es dass dieselben durch noch zurückgebliebene Lähmungen oder sei es dass dieselben durch Kontrakturen bedingt waren.

Da natürlich unter diesen Umständen ein „aktives" Betasten entweder ganz unmöglich oder zum mindesten stark erschwert ist, so kann man eine Art „passiven" Betastens dadurch herbeiführen, dass man selbst die Gegenstände den Kranken in der Hand herumführt. Ich habe mich dadurch des öfteren überzeugen können, dass Patienten, deren Tiefensensibilität stark geschädigt war, über Oberfläche und Konsistenz der Gegenstände keine Auskunft zu geben vermochten und daher natürlich auch die Gegenstände nicht identifizieren konnten. Doch tragen die Ergebnisse, welche bei der Anwendung dieser Methode gewonnen werden, wenig zur besseren Erkenntnis dieser Dinge bei.

In sechs meiner Fälle, in denen nur geringfügige motorische Störungen bestanden, insofern meist nur die grobe Kraft auf der kranken Seite sich als herabgesetzt erwies, war auch eine einwandfreie Prüfung des Tastvermögens ausführbar.

Ich führe im folgenden die einzelnen Fälle etwas ausführlicher an.

Im ersten Falle handelte es sich um einen 45jährigen Weber. Derselbe war des öfteren in der hiesigen medizinischen Klinik zur Beobachtung, zuletzt im Dezember 1903.

Aus der Anamnese ist Folgendes von Interesse:

1 Schwester des W. ist an Schwindsucht gestorben.

Pat. leidet selbst schon seit etwa 12 Jahren an Husten und Auswurf. Im Jahre 1895 Brustfellentzündung. In demselben Jahre bildeten sich Eiterknoten über dem rechten Hüftknochen und in der Muskulatur des linken Unterschenkels. Von einer Inzision, die auf der Innenseite des linken Unterschenkels gemacht worden ist, ist noch eine Fistel zurückgeblieben.

In der Nacht zum 3. November 1902 erkrankte W. plötzlich. Er erwachte aus dem Schlafe und bemerkte, dass seine linke Hand „kalt wie Eis war" und dass er kein Gefühl in derselben hatte. Am 28. November desselben Jahres stellten sich beiderseits beim Abendessen plötzlich Zuckungen ein, die am linken Nasenflügel begannen und sich dann auch an der linken Gesichtshälfte und am linken Arm zeigten. Das linke Bein zuckte nicht mit. Diese krampfartigen Zuckungen dauerten etwa 3 Stunden. Auch die Sprache blieb weg, während das Bewusstsein im Anfall nicht getrübt war. Bis etwa 3—4 Wochen nach diesem Anfall blieb eine geringe Beschränkung in der Streckung und Beugung der Finger der linken Hand zurück.

Als er dann die linke Hand wieder gebrauchen wollte, bemerkte er, „dass er kein Gefühl in den Fingern der linken Hand hatte". Er vermochte die Gegenstände ohne Hülfe des Auges durch Betasten nicht zu erkennen. Ferner hatte er auch kein Gefühl mehr für die Schwere eines Gegenstandes. W. erzählte z. B., er habe eines Tages ein in ein Tuch eingebundenes Packet von etwa 18 Pfund in der linken Hand getragen und habe plötzlich gesehen, dass er das Packet nicht mehr in der Hand hatte. Er war etwa 20 Schritte gegangen, ohne zu merken, dass ihm der Gegenstand aus den Fingern geglitten war.

In den letzten Jahren ist eine Änderung in dem Befinden des W. nicht erfolgt.

Status praes.: W. ist ein mittelgrosser Mann von grazilem Knochenbau und mittlerem Ernährungszustand.

Am linken Unterschenkel, der gegenüber dem rechten stark elephantiastisch verdickt ist, befinden sich 2 grössere Operationsnarben von 20 cm und 10 cm Länge. In der Gegend des äusseren Knöchels befindet sich eine 10 cm lange, tief eingezogene Narbe.

Zur Zeit ist die Fistelöffnung von einer Borke bedeckt.

Es besteht eine Infiltration der linken Lungenspitze. Die Zirkulationsorgane zeigen normale Verhältnisse, ebenso die Organe des Abdomens.

Der Urin ist frei von Eiweiss und Zucker.

Auswurf ist nicht vorhanden.

Nervensystem: Das Sensorium ist frei. Die Intelligenz ist gut. Der Schädel ist bei Beklopfen nirgends schmerzhaft. Der Augenbefund ist normal. Die Hirnnerven zeigen nichts Besonderes. Die Motilität ist überall durchaus intakt, auch in der groben Kraft ist eine Differenz zwischen den beiden Körperhälften nicht wahrzunehmen. Die Reflexe sind beiderseits vorhanden und beiderseits gleich in normaler Stärke auszulösen. Kein Babinski.

Die Prüfung der Sensibilität ergab nun Folgendes:

Am rechten Arm, am Rumpf, sowie an den unteren Extremitäten ist die Sensibilität in allen Qualitäten intakt.

Eine ausgesprochene Sensibilitätsstörung besteht dagegen an der linken Hand.

1. Berührungsempfindung: In der Vola manus sowie auf dem Handrücken werden feine Pinselberührungen oft nicht empfunden, besonders an den Fingerspitzen.

2. Schmerzempfindung: Dieselbe ist überall intakt.

3. Wärmesinn intakt.

4. Kältesinn intakt.

5. Drucksinn: Derselbe ist im Bereiche der ganzen linken Hand stark gestört.

6. Muskelsinn: Während in den Fingergelenken der rechten Hand auch die feinsten Exkursionen richtig registriert werden, ist dies linkerseits nicht der Fall. Grosse Exkursionen werden auch links richtig gedeutet, dagegen werden besonders in den Interphalangealgelenken des

3., 4. und 5. Fingers feinere Exkursionen nicht empfunden oder unsicher angegeben.

Lokalisation: W. giebt meist richtig an, an welchem Fingerglied man ihn berührt, giebt aber oft den falschen Finger an.

Tastvermögen: Dasselbe ist in der linken Hand stark gestört. W. kann nur selten mit der linken Hand die Gegenstände durch Betasten erkennen. Durch folgende Beispiele wird dies am besten erläutert.

In der Hand:	Angabe des Mannes:
Halbkugel	kantiger Gegenstand
Messer	Schlüssel
kleiner Schlüssel	weiss ich nicht
Fünfmarkstück	ein runder Gegenstand
Bleistift	Messer
Löffel	weiss ich nicht.

In diesem Falle konnte man auch durch einfache Versuche zeigen, dass W. infolge des gestörten Muskelsinns von der Lage seiner Fingerglieder keinen rechten Begriff hatte.

Forderte man den Mann auf, die rechte Hand in Eidesstellung zu erheben und nunmehr bei geschlossenen Augen die linke Hand in dieselbe Stellung zu bringen, so konnte er dies nicht. Er machte mit den Fingern allerlei Bewegungen und versuchte gewissermassen sich mit dem Daumen und Zeigefinger, deren Lagegefühl noch leidlich gut war, einen Begriff von der Stellung der anderen Finger zu verschaffen.

Über die Art des hier vorliegenden Krankheitsprozesses im Gehirn lässt sich etwas Sicheres nicht sagen. Wir dachten entweder an einen embolischen Prozess in der rechten Hirnrinde, oder wegen der anderweitigen tuberkulösen Prozesse an einen Tuberkel in der Hirnrinde.

Im zweiten Falle handelte es sich um einen 37jährigen Patienten S. aus der Privatpraxis von Herrn Geh.-R. v. Strümpell.

Aus der Anamnese: Keine erbliche Belastung. Pat. ist verheiratet, hat gesunde Kinder. Er weiss nichts von einer luetischen Infektion.

Am 25. XII. 1903 apoplektischer Insult, begleitet von Schwindelgefühl und Kopfschmerzen ohne Störung des Bewusstseins. Nach dem Insult bestand eine leichte Parese der linken oberen und unteren Extremität. Ich habe den Pat. etwa 14 Tage nach dem Insult untersucht.

Die inneren Organe waren gesund. Nachweisbare Zeichen von Lues waren nicht vorhanden.

Nervensystem: Das Sensorium war frei. Die Sprache intakt. Pat. ermüdete sehr schnell bei der Untersuchung. Die Hirnnerven, insbesondere der N. facialis sind frei.

Motilität: Es bestand noch eine Schwäche der rechten oberen Extremität und in geringerem Grade auch der rechten unteren Extremität. Die Bewegungen im linken Arm und Bein waren deutlich ataktisch.

Die Reflexe waren an der linken oberen und unteren Extremität gegenüber der rechten Seite gesteigert. Kein Babinski.

Gang: Pat. schleppt das linke Bein etwas nach und fühlt sich nach seiner Angabe unsicher auf demselben. Er macht z. B. beim Treppensteigen ohne Kontrolle der Augen mit dem linken Beine zu grosse oder zu kleine Exkursionen und stolpert dabei öfters.

Prüfung der Sensibilität: Im Gesicht ist die Sensibilität intakt.

1. Berührungsempfindung: An der linken Rumpfhälfte ist die Berührungsempfindung im Vergleich zur rechten Seite etwas herabgesetzt.

Die Sensibilitätsstörung grenzt sich nach der gesunden Seite nicht in der Medianlinie ab, sondern die Grenze ist eine bogenförmige Linie. Auch an den linken Extremitäten ist die Berührungsempfindung nicht normal, und zwar ist die Störung besonders an den distalen Enden der Extremitäten nachweisbar. An der Streckseite der Finger der linken Hand und an den Zehen besteht eine vollkommene Anästhesie.

2. Schmerzempfindung: Dieselbe ist überall auf der kranken Seite intakt. An den distalen Enden der linken Extremitäten ist die Schmerzempfindung eher gesteigert. Der Schmerz ist dem Patienten unangenehmer als auf der gesunden Seite.

3. Wärmesinn intakt.

4. Kältesinn intakt.

5. Drucksinn: Im Gebiete der ganzen linken Körperhälfte, doch ohne die Medianlinie des Körpers innezuhalten, ist die Tiefensensibilität geschädigt, besonders an der rechten oberen Extremität. Auch hier sind es wieder die distalen Teile, in denen die Störung dieser Empfindungsqualität besonders hochgradig ist.

An der linken Hand wird schon ein recht erheblicher Druck überhaupt nicht empfunden.

6. Muskelsinn: Im linken Schulter- und Ellenbogengelenk sowie im linken Hüft- und Kniegelenk macht Pat. bei kleinen Exkursionen oft falsche Angaben, während er bei derselben Prüfung in den betreffenden Gelenken der anderen Seite durchaus prompte Angaben macht. Im linken Handgelenk, sowie in den Fingergelenken und Zehengelenken ist nur für grobe Exkursionen noch eine Empfindung vorhanden.

Auch dieser Patient konnte ohne Kontrolle der Augen (auch dann war noch eine gewisse Ungeschicklichkeit vorhanden) den Fingern seiner linken Hand trotz vieler Bemühungen nicht dieselbe Stellung geben, in welche seine gesunde Hand gebracht wurde.

Lokalisation: Dieselbe war am Rumpf sehr schlecht, etwas besser an den Extremitäten, doch auch hier deutlich gestört, am linken Arm wieder schlechter als am linken Bein.

Tastvermögen: S. konnte mit der linken Hand die Gegenstände nicht erkennen. Er war weder über die Konsistenz, noch über die Form der Gegenstände orientiert. Da die Empfindung von Warm und Kalt erhalten war, konnte der Patient aber z. B. ein Metallstück von einem Stück Holz unterscheiden.

Bemerkenswert war auch in diesem Falle eine vasomotorische Störung. Ich sah den Patienten oft einige Stunden, nachdem seine linke Körperhälfte faradisiert worden war. Die Haut der linken Extremitäten war dann

ungewöhnlich stark gerötet und fühlte sich heiss an. Dann war auch die Hyperästhesie für Nadelstiche besonders deutlich vorhanden.

Eine dritte Beobachtung, die im Vergleiche zu den beiden eben angeführten Fällen einen etwas leichteren Grad von Tastlähmung darstellt, betrifft eine 61jährige Frau H. M., welche sich vom 11. Feb. 1904 bis 27. Februar 1904 in der hiesigen medizinischen Klinik befand.

Aus der Anamnese ist Folgendes von Interesse:

Seit ihrer Kindheit leidet Pat. an Herzklopfen. Seit Sommer 1901 schwoll der Leib allmählich an. Der Arzt sagte damals, die Leber wäre grösser geworden. Im Januar 1903 apoplektischer Insult. Pat. konnte nach vorübergehendem Schwindelanfalle den rechten Arm nicht mehr so gut bewegen.

Es stellten sich in dem Arm Taubheitsgefühl und Kribbeln ein und die Kraft liess nach. Nach etwa 3 Wochen besserte sich die Kraft wieder. Pat. klagt zur Zeit über starke Atembeschwerden und Anschwellung des Leibes.

Ferner giebt sie an, dass sie, wenn sie auch an und für sich die rechte Hand und die Finger gut bewegen könne, doch ungeschickt und unsicher bei Bewegungen sei. Auch fühlt sie mit der rechten Hand schlechter. Da sie schwach auf den Augen sei, fühle sie öfters mit den Fingern beim Rübenschneiden, auf welcher Seite die Schneide des Messers sei. Sie könne dies mit der rechten Hand nicht unterscheiden und müsse mit der linken Hand nachfühlen.

Status praesens: Die mittelgrosse Patientin befindet sich in stark reduziertem Ernährungszustande. In der Gegend beider Fussknöchel leichte Ödeme.

Die höheren Sinnesorgane sind intakt. Die Hirnnerven frei.

Brustorgane: Über den Lungen die physikalischen Erscheinungen eines Katarrhs; in der rechten Pleurahöhle ein Erguss.

Das Herz ist gross nach links, nach rechts ist die Herzdämpfung wegen des bestehenden rechtsseitigen Pleuraergusses nicht abzugrenzen. Über dem ganzen Herzen ist eine systolisches Geräusch zu hören, dessen Punktum maximum an der Spitze ist. Die Herzaktion ist stark unregelmässig. Die peripheren Arterien sind geschlängelt.

Aldomen: Die Leber ist gross. Freier Ascites.

Im Urin ist Eiweiss. Mikroskopisch vereinzelte hyaline Zylinder.

Nervensystem: Das Sensorium ist frei. Häufiger Stimmungswechsel.

Motilität: Die grobe Kraft in der rechten oberen Extremität ist gegenüber der linken Seite herabgesetzt. Die Reflexe zeigen keine Besonderheiten.

Sensibilitätsprüfung: 1. Berührungsempfindung: Überall intakt.

Schmerzempfindung, Wärmesinn und Kältesinn desgleichen.

Dagegen besteht bei der Frau eine nicht sehr erhebliche, aber sicher nachweisbare Störung der Tiefensensibilität. An der Volarfläche der rechten Hand und auf der Beugeseite der Finger fühlt die Frau leichten Fingerdruck nicht. Für stärkeren Druck ist die Empfindung jedenfalls stark herabgesetzt. Dadurch ist wohl die Beobachtung, die die Frau an

sich selbst gemacht hat, zu erklären und zwar, dass sie mit der rechten Hand die Kante des Messers nicht von der Schneide zu unterscheiden vermöge.

Muskelsinn: Die Lage- und Bewegungsempfindung war in diesem Falle unverhältnismässig mehr gestört, als dies die immerhin geringfügige Funktionsstörung vermuten liess. In den grossen Gelenken des Armes war dieselbe gut. Bei der Prüfung in den Fingergelenken machte die Frau fast durchweg falsche Angaben.

Lokalisation: Dieselbe war an der rechten Hand schlecht, während dieselbe am rechten Arm, der rechten unteren Extremität sowie am Rumpfe durchaus intakt war.

Tastvermögen: Patientin war leidlich gut über die Konsistenz und Oberfläche der Gegenstände orientiert. Sie konnte z. B. einen Holzwürfel von einem aus Brotteig verfertigten Würfel gut unterscheiden. Doch konnte sie sich über die Form der Gegenstände nicht äussern. Auch griff sie beim Betasten der Gegenstände sehr zaghaft zu, und in der Art der Bewegungen der Finger ihrer rechten Hand lag wenig Zweckmässiges.

Einen weiteren Fall von Tastlähmung beobachtete ich bei einem 73jährigen pensionierten Briefträger W. S., der sich in unserer poliklinischen Behandlung befand.

Der Mann hatte etwa $^3/_4$ Jahr, bevor er zu uns kam, einen apoplektischen Insult erlitten, der ohne besondere Schädigung des Sensoriums vorüberging und nur eine Schwäche des linken Armes und des linken Beines zurückliess. Als Pat. zu uns kam, war eine leichte linksseitige Facialisparese und eine Herabsetzung der groben Kraft im linken Arm und im linken Bein vorhanden.

Die Reflexe an den linken Extremitäten waren gesteigert.

Das Hauptinteresse beanspruchte auch in diesem Falle der bestehende Ausfall des Tastvermögens. S. gab an, dass er, obgleich er an und für sich die linke Hand und die Finger gut bewegen könne, doch nie wisse, was er eigentlich in der Hand hielt.

Die Prüfung der Sensibilität ergab nun Folgendes:

1. Berührungsempfindung: Dieselbe ist am linken Arm und Bein herabgesetzt, und zwar wieder besonders an den distalen Enden der Extremitäten.

Schmerzempfindung: Zeigt keine Abweichung von der Norm.

Kältesinn und Wärmesinn waren ebenfalls intakt.

Drucksinn: Die Empfindung für feineren Druck ist am ganzen linken Arm aufgehoben. Etwa handbreit oberhalb des Handgelenks beginnt nach abwärts die Zone, in welcher der Drucksinn auch schon für ziemlich starken Druck erloschen ist.

Muskelsinn: Im linken Ellenbogengelenk empfindet S. feine Exkursionen entweder gar nicht oder seine Angaben sind sehr unsicher.

Im linken Handgelenk und noch mehr in den Fingergelenken ist das Lagegefühl sehr schlecht. S. kann nicht angeben, in welcher Lage sich die Finger seiner linken Hand befinden und welche Bewegungen man mit ihnen ausführt.

Lokalisation: Am ganzen linken Arm unsichere Angaben.

Tastvermögen: S. kann die Gegenstände, welche man ihm in die Hand giebt, durch Betasten nicht erkennen. Und zwar kann er weder die Oberfläche noch die Konsistenz, noch die Form angeben. Auch bei diesem Patienten konnte man die ziellosen Bewegungen der Finger bei dem Versuch, die Gegenstände durch Betasten zu erkennen, beobachten.

Besondere Beschwerden machten ihm häufig auftretende ziehende Schmerzen im linken Arm.

Im 5. Falle handelte es sich um einen 44jährigen Arbeiter G. H. Derselbe befand sich mit einer kurzen Unterbrechung in der medizinischen Klinik vom 21. Nov. 1904 bis 18. Jan. 1905.

Aus der Anamnese ist Folgendes von Interesse:

Es besteht keine erbliche Belastung. H. war Soldat. Er ist verheiratet, hat 5 gesunde Kinder. 4 Kinder sind klein, alle unter einem Jahre alt gestorben. Infektio sexualis ist nicht bekannt.

Seit etwa 5 Jahren klagt Pat. über Herzbeschwerden: Herzklopfen, Unruhe und Angstgefühl in der Herzgegend, besonders nach körperlicher Anstrengung. Er hat deshalb öfters die Arbeit aussetzen müssen.

Am 30. VIII. 1904 war Pat. noch mit anderen Arbeitern beim Buhnenbau an der Oder beschäftigt. Er hatte noch bei völligem Wohlbefinden sein Mittagsbrot verzehrt und sich dann zum Schlafen hingelegt. Als sich der Mann nach einer halben Stunde wieder erheben wollte, bemerkte er, dass er den linken Arm nicht ordentlich bewegen und mit dem linken Bein nur unsicher gehen konnte. Auch die Sprache konnte er nicht ordentlich gebrauchen.

Er war vollkommen bei Besinnung und hatte über Schwindelgefühl oder Kopfschmerzen nicht zu klagen. Im linken Bein besserte sich der Zustand schon innerhalb 4 Tagen so weit, das er das Bein wieder bewegen konnte. Nach etwa 4 Wochen konnte er das Bein so gut wie früher gebrauchen. Dagegen klagte H. darüber, dass „er kein Gefühl im linken Arm habe". Es sei ihm so „als wenn ihm der linke Arm nicht gehöre; der Arm sei wie tot". So äusserte sich Pat. wiederholt. Er weiss nicht, was er mit der linken Hand anfasst, und oft auch nicht, ob er etwas in der Hand hat. Daher entfielen ihm häufig Gegenstände aus der linken Hand, z. B. der Handschuh glitt ihm ab, ohne dass er es merkte.

Status praesens: H. ist ein mittelgrosser Patient in gutem Ernährungszustand. Die Lungen sind gesund. Herz: Grenzen normal. Die Herzaktion ist sehr unregelmässig. Die Töne sind dumpf, schlecht accentuiert. Der Puls ist klein, sehr weich und unregelmässig. Das Abdomen bietet keine pathologischen Verhältnisse dar.

Nervensystem: Die höheren Sinnesorgane waren intakt. Die linke Lidspalte war etwas enger als die rechte. Es bestand eine leichte Parese im Gesichtsteil des Facialis linkerseits. Die linke Zungenhälfte ist etwas schmäler als die rechte; die ganze Zunge weicht etwas nach links ab.

Motilität: H. kann den Arm im linken Schultergelenk nur wenig über die Horizontale heben; sonst ist die Motilität in allen Gelenken intakt.

Die grobe Kraft war in der linken oberen und unteren Extremität deutlich gegenüber der anderen Seite herabgesetzt.

Die Reflexe boten keine Abweichung von der Norm mit Ausnahme des Kremasterreflexes, der links deutlich schwächer war als rechts.

Von besonderem Interesse war auch in diesem Falle wieder die Prüfung der Sensibilität in ihren verschiedenen Qualitäten.

1. Die Berührungsempfindung war auf der ganzen linken Körperhälfte etwas herabgesetzt, vom linken Ellenbogengelenk nach abwärts vollkommen aufgehoben, ebenso war die Empfindung für Pinselberührung an den Zehen des linken Fusses vollkommen aufgehoben.

Die Schmerzempfindung war am linken Arm etwas herabgesetzt, so dass Pat. Spitz und Stumpf (Kuppe und Spitze einer Nadel) nicht immer prompt unterscheiden konnte.

Der Wärmesinn und Kältesinn war am linken Arm ebenfalls deutlich gestört. Pat. konnte am Arm Warm und Kalt oft nicht unterscheiden, gab „Heiss" als „Lau" und „Eiskalt" als „Kühl" an.

Drucksinn: Es bestand eine deutliche Störung an dem linken Arm und der linken Brusthälfte bis zum linken Rippenbogen herab. An der linken Hand wurde ein recht kräftiger Druck gar nicht empfunden. Am linken Bein bestanden sichere Drucksinnstörungen nicht.

Muskelsinn: Die Lage- und Bewegungsempfindung war im linken Schulter- und Ellenbogengelenk schlecht, und im Handgelenk und den Fingergelenken der linken Hand vollkommen aufgehoben. In den Gelenken der linken unteren Extremität war die Lage- und Bewegungsempfindung gut.

Lokalisation: Die Angaben am linken Arm und der linken Brusthälfte waren sehr unsicher, besonders an der Brust meist falsch.

Tastvermögen: H. konnte mit der linken Hand weder über die Oberfläche, noch über Konsistenz, noch auch über Form der Gegenstände, welche man ihm reichte, irgend welche Angaben machen, während er durch Betasten mit der rechten Hand die Gegenstände stets richtig identifizierte. Meist wusste er überhaupt nicht, ob er etwas in der Hand hielt oder nicht. Weil der Mann nie recht wusste, wann er eigentlich den Gegenstand fest in der Hand hielt, griff er schon von vornherein immer mit einer unnötigen Kraftvergeudung zu. Seine Hand legte sich wie eine Klammer um die Gegenstände, welche sie ergreifen sollte.

Ferner waren bei diesem Patienten eine Reihe von Störungen im besonderem Maße ausgeprägt, die in das Gebiet der Ataxie gehören.

So konnte der Patient bei geschlossenen Augen die kranke Hand nicht längere Zeit in einer bestimmten Stellung halten, die man ihr gegeben hatte (Störung der statischen Koordination).

Auch konnte der Patient selbst mit Kontrolle der Augen einem Finger allein niemals eine beabsichtigte Stellung geben, ohne dass auch andere Finger sich mitbewegten.

Wenn H. ruhig dasass, kam es häufig vor, dass die Finger seiner kranken Hand ganz eigentümliche Stellungen annahmen. Ein Teil der Finger war gebeugt, der andere gestreckt, ohne dass der Mann dies beabsichtigte. Es fehlte ihm die Herrschaft über seine Finger.

Während seines zweimonatlichen Aufenthaltes in der Klinik war der Zustand stationär geblieben.

Schliesslich fasse ich noch einmal das Ergebnis meiner Untersuchungen zusammen.

In 10 Fällen waren objektiv nachweisbare Sensibilitätsstörungen nicht vorhanden. Ob dieselben früher bestanden haben (es handelte sich durchweg um ältere Fälle) liess sich mit Sicherheit nicht mehr feststellen. In 6 von diesen Fällen war die Motilität meist durch eingetretene Kontrakturen stark gestört. Diese einseitige Schädigung der Motilität bei dem guten Erhaltensein der Sensibilität weist darauf hin, dass die motorischen Bahnen und die sensiblen Bahnen in der inneren Kapsel getrennt verlaufen.

In den Fällen, wo objektiv nachweisbare Sensibilitätsstörungen vorhanden waren, gestaltete sich in den einzelnen Fällen das Bild ziemlich gleichmässig und zwar 1. was die Störung der einzelnen Qualitäten, 2. die Art und Weise der Lokalisation der Sensibilitätsstörungen nach ihrer Intensität auf die einzelnen Körperregionen, 3. die Form der Abgrenzung nach den Regionen normaler Sensibilität anbetraf.

Es zeigte sich in der Wahl der geschädigten Qualitäten ein gewisser Typus, und zwar waren diejenigen Nervenbahnen geschädigt, die der Leitung der Berührungsempfindung und der Tiefensensibilität (Drucksinn, und Lage- u. Bewegungsempfindung) dienen, während der Schmerzsinn in allen Fällen von Hemiplegie auffallend gut erhalten war, und auch eine gröbere Störung des Wärme- und Kältesinns niemals konstatiert werden konnte.

In dem 5. Falle von Tastlähmung, wo sämtliche Qualitäten der Empfindung sich als geschädigt erwiesen, handelte es sich wohl um einen bulbären Sitz des Herdes.

Da nun die Bahnen für die Berührungs-, Druck- und Bewegungsempfindung die Fortsetzung der medialen Hinterstrangfasern bilden, hat Strümpell diesen Typus der Sensibilitätsstörung, den wir vorwiegend bei cerebralen Störungen beobachten, als Hinterstrangtypus bezeichnet. Die Beobachtung, dass gerade bei Affektionen der inneren Kapsel in der Regel die Störung der einzelnen Empfindungsqualitäten dem Hinterstrangtypus entspricht, gestattet die Annahme, dass die Bahnen für die Tiefensensibilität mit den

psychomotorischen Bahnen verlaufen, und ihre Endigungen im Gehirn haben.

Dieses Zusammengehen der psychomotorischen Bahnen mit den Bahnen für die Tiefensensibilität erweist sich auch als durchaus zweckmässig, wenn man die Inanspruchnahme der verschiedenen Sinnesqualitäten in ihrer Aufeinanderfolge während des Lebens in Betracht zieht.

In der ersten Lebenszeit ist zunächst nur die Oberflächensensibilität (Berührung, Schmerz, Temperatur) als Regulations- und Schutzeinrichtung des Organismus notwendig. Wenn sich dann allmählich die feineren und zielbewussten individuellen Bewegungen heranbilden, welchen vornehmlich die Pyramidenbahnen dienen, so ist es die Tiefensensibilität in Verbindung mit der Berührungsempfindung, welche einen wesentlichen Anteil an der Regelung der Bewegungen hat.

So ist auch die Tatsache zu erklären, dass die Sensibilität am stärksten geschädigt ist an den distalen Enden, namentlich der oberen Extremitäten, die ihrerseits wieder von den Pyramidenbahnen am reichlichsten versorgt werden.

Wir sahen daher in den Fällen, wo die Tiefensensibilität geschädigt war, ataktische Zustände, die in verschiedener Weise ihren Ausdruck fanden.

Von gewissem Interesse waren schliesslich die im einzelnen beschriebenen Fälle von Ausfall des Tastvermögens. Die motorische Komponente ist als ein nicht unwesentlicher Faktor des Tastvermögens beteiligt.

So war in den zuerst erwähnten Fällen, in denen die Sensibilität intakt, zum Teil aber die Motilität hochgradig behindert war (sei es infolge von schlaffen Lähmungen, sei es infolge von Kontrakturen) das Tastvermögen ebenfalls stark dadurch beeinträchtigt.

In den zuletzt beschriebenen 5 Fällen trat die motorische Komponente insofern in den Hintergrund, als mit Ausnahme einer Schwäche der kranken Seite gröbere Motilitätsstörungen nicht bestanden. Um so mehr Gewicht war auf die nachweisbare Sensibilitätsstörung als das wesentliche ursächliche Moment für die Tastlähmung Gewicht zu legen. Und es erklärte auch die herabgesetzte, ja in einzelnen Fällen zum Teil aufgehobene Sensibilität der tieferen Teile ausreichend den Ausfall des Tastvermögens. Denn der Drucksinn orientiert uns über die Oberfläche und Konsistenz eines Gegenstandes, die Lage- und Bewegungsempfindung, der sogenannte „Muskelsinn", über seine Grösse und Form. Auch die Oberflächensensibilität und die Temperatursinne sind für das Erkennungsvermögen durch

Betasten von wesentlicher Bedeutung, insofern uns die Oberflächensensibilität über sehr feine Unterschiede in der Oberflächenbeschaffenheit Aufklärung verschafft, und der Wärme- und Kältesinn in vielen Fällen die Erkennung des Materials (z. B. Holz, Metall) erleichtert. Das psychische Moment spielt natürlich bei der Erkennung der Gegenstände durch Betasten auch eine gewisse Rolle. Dies geht schon daraus hervor, dass ein gewandter Mensch mit intakter Sensibilität einen Gegenstand durch Betasten schneller zu identifizieren vermag, als ein weniger gewandter mit ebenfalls intakter Sensibilität. Dieses Moment kommt namentlich bei Gegenständen, die wir häufig benutzen, in Betracht. Wir identifizieren solche Gegenstände schon aus prägnanten Eigentümlichkeiten derselben, ohne dass wir sie in allen ihren Teilen abzutasten brauchen.

Gerade unter pathologischen Verhältnissen muss man besonders mit dem Moment rechnen, dass die Gegenstände schon aus gewissen ihnen eigentümlichen Eigenschaften erraten werden, bevor sie in allen ihren Teilen vollkommen abgetastet sind.

VIII.

(Aus der Nervenabteilung des Marienhospitals für Arme zu St. Petersburg.)

Zur Lehre vom hysterischen Fieber.

Von

G. v. Voss.

Als Veranlassung der mitunter bei Hysterischen ohne anderweitige erkennbare Ursache auftretenden Temperatursteigerungen wurden bis zur Mitte des vorigen Jahrhunderts meist entzündliche Vorgänge in den Ovarien angesehen. Erst Briquet sprach sich für die rein neurogene Entstehung dieses Fiebers*) aus; seine Schüler Gagey, Briand u. a. Autoren nach ihnen bestätigten diese Annahme. Im Jahre 1883 erschien eine Arbeit von Pinard (aus der Salpétrière), der die bis dahin erschienenen Fälle kritisch sichtete und die Überzeugung aussprach, es handle sich überall entweder um Simulation oder um diagnostische Irrtümer. Seiner Ansicht nach käme bei Hysterischen nur Pseudofieber vor, d. h. die äusseren Anzeichen des Fiebers ohne Temperatursteigerung. 1886 beschrieb Débove eine schwer hysterische Kranke, die 3 Jahre lang zwischen 38 und 40° fieberte, ohne dass sich dafür irgend welche organischen Ursachen hätten nachweisen lassen. Es folgte nun in den 80er und 90er Jahren eine Reihe kasuistischer Mitteilungen, unter denen ich diejenige von Mierzejewsky als besonders auffallend hervorheben möchte. Eine zusammenfassende, sowohl historische als kritische Arbeit lieferte Sarbò (1891); auf Grund fremder und eigener Beobachtungen spricht er sich unbedingt für die neurogene Entstehung des hysterischen Fiebers aus. Die Meinungen der späteren Autoren sind geteilt, so vertreten Gilles de la Tourette und auch Déjérine (nach Oppenheim) die emogene Entstehung. Weniger reich an einschlägigen Beobachtungen als die französische und italienische ist die deutsche Litteratur; die Beurteilung von seiten der klinischen Forschung ist

*) Unter „Fieber" schlechthin ist hier und weiter unten stets nur „Temperatursteigerung" zu verstehen.

eher ablehnend, so mahnt v. Strümpell zu grosser Vorsicht bei Stellung der Diagnose „hysterisches Fieber"; Eulenburg und Jolly lassen das hysterische Fieber überhaupt nicht gelten, führen alles auf Irrtum und Täuschung zurück. Eulenburg steht in Betreff der Hysterie auf einem abweichenden Standpunkt; er hält das Vorkommen einer echten Mischform von Hysterie und Epilepsie als „Hysteroepilepsie" aufrecht, während die Mehrzahl der Autoren mit Charcot und Möbius an der Spitze das Vorkommen der Mischformen in Abrede stellen, während das Nebeneinandervorkommen und der Übergang der Hysterie in Hysterie und Epilepsie durchaus annehmbar erscheint. Hitzig beschreibt einen hysterischen Erregungszustand mit Temperatursteigerung bis zu 40° nach Trauma bei einem Manne, wobei die langsam abklingende Erregung in Schlaf überging und die Temperatur auf 36° sank. Der Kranke wurde durch Hypnose geheilt. Oppenheim hält das Vorkommen des hysterischen Fiebers für „unzweifelhaft erwiesen". Die Fälle von Dippe und Meissen (Hyperthermie) sind erwähnenswert. Dass wir unter den deutschen Autoren gerade Zweifler an der neurogenen Entstehung des Fiebers Hysterischer vertreten finden, erscheint mir nicht auffallend. Im Anschluss an Oppenheim und Binswanger möchte ich strikt behaupten, die schweren Fälle der Hysterie seien in Deutschland viel seltener als in Paris und Petersburg; im Laufe 2jähriger Studien in Leipzig, Berlin und Heidelberg habe ich verschwindend wenig Fälle mit grossen Krampfzuständen, Kontrakturen, Schlafattacken etc. gesehen. Für Petersburg kann ich das gerade Gegenteil leicht nachweisen, obwohl unser Hospital keinen Sammelplatz für Hysterische vorstellt wie früher (und vielleicht jetzt noch?) die Salpétrière. Unter einem Material von 130 Hysteriefällen*), die in unserer Nervenabteilung gelegen und zumeist sorgfältig beobachtet worden sind (die Mehrzahl der Kranken entstammt den Jahrgängen 1897 bis 1904 und ist unter meiner persönlichen oder Mitbeobachtung gewesen), ist eine Reihe von Kranken, die Temperatursteigerungen aufwiesen. Doch habe ich mit Absicht die zweifelhaften Fälle mit ungenügender Untersuchung oder unbedeutenden Steigerungen beiseite gelassen und bringe nur 2 Krankheitsgeschichten, die ich verkürzt folgen lasse.

Nr. 1. Helene B., 24 J., Wärterin, hat einmal geboren, einmal im 4. Monat abortiert; wurde wegen Schmerzen im Unterleibe und Fluor albus am 27. VII. 1903 in die gynäkologische Abteilung aufgenommen. Bei der bimanuellen Untersuchung wurde ein mässig vergrösserter, derb-konsistenter

*) Für die freundliche Überlassung des Materials spreche ich meinem Chef, Oberarzt Dr. Rybalkin, meinen besten Dank aus.

Uterus gefunden, keine peri- oder parametritischen Adhäsionen, noch entzündliche Erscheinungen irgend welcher Art. Im Laufe der ersten Woche bereits liessen die Beschwerden nach und Pat. wollte das Hospital verlassen, da erhob sich am 10. Tage die Körpertemperatur plötzlich auf 38,5 °. Gleichzeitig klagte die Kranke über psychische Unruhe, Kopfschmerz und Übelkeit; diese Erscheinungen traten gegen Abend auf und klangen zum nächsten Morgen wieder völlig ab, die Temperatur war normal, das Allgemeinbefinden vorzüglich. Gegen 2 Uhr mittags stieg die Temperatur plötzlich auf 39,5 ° mit den nämlichen Begleiterscheinungen wie am vorhergehenden Tage. Am anderen Morgen Temperatur 38,0, nachmittags 40,1 und gegen 3 Uhr ein heftiger hysterischer Krampfanfall mit totalem Bewusstseinsverlust. Puls 104. Das Fieber liess in der Nacht nach, die Temperatur betrug am Morgen 36,4, der Puls 64. Da der gynäkologische Befund die Möglichkeit einer von dort stammenden Steigerung der Temperatur absolut ausschloss, von seiten der inneren Organe nichts nachzuweisen war, die hysterischen Krämpfe aber eine nervöse Erkrankung ausser Frage stellten, wurde ich von den behandelnden Ärzten freundlichst zu Rate gezogen. Obwohl das Vorhandensein einer schweren Hysterie schon bei oberflächlicher Untersuchung zweifellos erschien, riet ich die Kranke zunächst den Kollegen der inneren Abteilung zu überweisen, um die Möglichkeit einer inneren komplizierenden Erkrankung auszuschliessen. Auf der inneren Station war das Befinden 5 Tage lang völlig normal; am 6. Tage ein stürmischer hysterischer Krampfanfall mit Temperaturanstieg bis zu 40,3. Von seiten der inneren Organe negativer Befund. 2 Tage war die Kranke wiederum anfallsfrei, die Temperatur normal, am 3. Tage jedoch verstärkte sich die Attacke zu einem kurzen maniakalischen Erregungszustand mit Geschrei, Gesang, Gewalttätigkeit bei einer Temperatur von 40 °. In diesem Zustande musste Pat. auf die Abteilung für Unruhige übergeführt werden, wo sie etwa 2 Wochen verblieb und mehrere weniger intensive hysterische Anfälle mit Temperaturen zwischen 38 und 39 ° hatte. Auf dringendes Bitten der Patientin wurde sie am 27. VIII. auf die neurologische Station übergeführt. Von seiten der inneren Organe objektiv und subjektiv nichts. Klagen über häufiges Hitzegefühl im Kopf, Schwäche der linken Hand, allgemeine Abgeschlagenheit.

Eine Untersuchung des Nervensystems ergab: Totale Hemianästhesie links, Fehlen der Schleimhautreflexe links, Geschmack fehlt links völlig, Geruch und Gehör auf derselben Seite herabgesetzt. Das linke Gesichtsfeld eingeengt, Farbenempfindung normal.

Druckschmerzpunkte (zônes hyperalgétiques) auf der linken Schläfe, über der linken Clavicula. Ovarialpunkte beiderseits. Das Lagegefühl fehlt in den linken Extremitäten völlig. Die Kraft ist linkerseits herabgesetzt, am Dynamometer erhält man rechts 30, links 10 kg. Der linke Plantarreflex fehlt, die übrigen Haut- und Sehnenreflexe sind annähernd normal.

Die Hautdecken der rötlich-blonden Pat. sind sehr zart, die Reaktion auf Reize lebhaft, ausgeprägte Dermographie.

Während der Fieber- und Krampfanfälle ist die Haut besonders am Oberkörper der Pat. glühend heiss, trocken, stark rot gefärbt, die Schleimhäute injiziert.

Pat. ist hereditär belastet, die Mutter ist Alkoholikerin, der Vater war nervös, starb am Schlage. Eine Tante und eine Schwester sind nerven-

leidend. Zwei Brüder sind gesund. Die Kranke selbst ist von jeher leicht erregbar gewesen, litt an Anfällen von zwangsweisem Lachen und Weinen, hat in der letzten Zeit viel Unannehmlichkeiten gehabt.

Auf der Nervenabteilung wurden nur 2 leichte Anfälle beobachtet, von denen nur einer mit unbedeutender Temperatursteigerung verbunden war. Während der Menses trat 2 mal ein mit heftigem Jucken verbundener Hautausschlag auf, der nach 12 Stunden wieder schwand. Ich behandelte die Patientin mit Suggestion im Wachzustand, da es nicht gelang sie zu hypnotisieren, und diese Methode gab subjektiv viel Erleichterung, die psychische Unruhe und Mattigkeit schwanden rasch. Unter Faradisation besserte sich die Kraft und Sensibilität der linken Körperhälfte; intern wurde Valyl gebraucht. Pat. nahm im Laufe einer Woche um fast 2 kg zu und wurde auf dringendes Verlangen entlassen, um zu ihrer früheren Beschäftigung zurückzukehren.

Nach 4 Monaten musste Pat. zum 2. Male ins Hospital aufgenommen werden und zwar auf die Nervenabteilung. Sie berichtete, dass nach einer kurzen anfallsfreien Zeit die Attacken sich wieder eingestellt und dann an Heftigkeit und Zahl immer mehr zugenommen hätten. Der Status entsprach im wesentlichen dem erstmaligen Befunde; doch war der Zustand im ganzen viel schwerer als damals. Die Krampfanfälle traten bei uns fast täglich auf, wobei die Körpertemperatur ganz enorme Schwankungen, zwischen 41 ^{0} und 35 ^{0} aufwies. Um jede Möglichkeit einer Täuschung auszuschliessen, liess ich die Temperaturmessungen gleichzeitig im Rectum und in der Achselhöhle vornehmen, wobei die gewonnenen Kurven durchaus parallel ausfielen, nur war die Rectaltemperatur regelmässig um einige Zehntel niedriger. Diese merkwürdige Tatsache kann nicht in Abhängigkeit vom Zufall oder technischen Fehlern gestellt werden; die Messungen wurden stets von einer und derselben, seit bald 10 Jahren auf der neurologischen Station arbeitenden barmherzigen Schwester ausgeführt, deren Skepsis in Bezug auf Hysterische schwer zu übertreffen ist. Ich übergebe die Einzelheiten des Krankheitsverlaufs, hebe nur hervor, dass weder von seiten der Genitalsphäre, noch auch im Bereich der inneren Organe (Lunge, Niere etc.) sich irgend eine Erkrankung im Laufe der mehrmonatlichen Beobachtung feststellen liess. Pat. ist verschiedentlich von mir demonstriert worden, wobei besonders den Lungen von seiten der Herren Internisten Aufmerksamkeit geschenkt worden ist; weder war Husten, noch Auswurf vorhanden.

Bei der zweiten Aufnahme der Kranken wurde von ihr als Ursache der Verschlimmerung Streit und Trennung von ihrem Liebhaber angegeben. Während der ganzen Zeit des Aufenthalts im Hospital schien mir im Zusammenhang mit den Anfällen der psychische Zustand leicht abnorm zu sein; Pat. fasste eine schwärmerische Zuneigung zu einer barmherzigen Schwester, wobei diese auch nicht ganz unberührt blieb, sondern sich viel mit der Kranken beschäftigte, bis sie auf eine andere Abteilung versetzt wurde. Die Trennung wirkte zunächst verschlimmernd auf das Befinden, aber (nach mehrmaliger Wachsuggestion?) trat plötzlich ein Umschwung ein, Pat. verlor die stete Unruhe, die enorme psychische und vasomotorische Labilität, und ich konnte sie mit gutem Gewissen aus unserer Pflege entlassen. Auch habe ich sie seitdem nicht wiedergesehen und darf wohl annehmen, dass sie gesund geblieben.

Nr. 2. Valentine L., 27 J., Nähterin, seit 3 Jahren krank, klagte über Schwäche im linken Bein, zeitweisen Verlust der Stimme, Schmerzen verschiedenster Art, Schlaflosigkeit. In der letzten Zeit Krampfanfälle. Als Ursache wurden heftige Gemütsbewegungen angeführt. In der Familie der Kranken sind mehrfach Nervenleiden vorgekommen. Der Status ergab alle Anzeichen schwerer Hysterie (ausgebreitete Sensibilitätsstörungen, Gesichtsfeldeinbeschränkung, Ageusie, Anosmie, Schmerzpunkte u. a. m.). Im Beginn der Beobachtung auf der Nervenabteilung häufige Krampfanfälle mit Bewusstseinsverlust und gelegentlichen Temperatursteigerungen bis zu 38,3 und darauf folgendem Abfall bis zu 35,5. Allmählich stellte sich gleichzeitig mit einer Häufung der Anfälle beständiges Fieber ein, das im Verlauf zweier Monate zwischen 38,5 und 39,5 schwankte. Der Puls hielt sich zwischen 90 und 106 Schlägen in der Minute. Irgend welche krankhafte Erscheinungen von seiten der inneren Organe liessen sich absolut nicht nachweisen. Ohne erkennbare Ursache stieg die tägliche Harnmenge während der letzten 2—3 Wochen dieser Fieberperiode auf 3—4 Liter, wobei sich weder Eiweiss, noch Zucker oder sonst irgend welche pathologischen Elemente im Urin auffinden liessen. Gleichzeitig mit dieser Polyurie traten ferner bei der Kranken während der Menses Ödeme auf, die am Morgen früh beginnend von den unteren Extremitäten auf die ganze Körperoberfläche bis zum Halse sich ausbreiteten, um gegen 12 Uhr mittags langsam wieder zu verschwinden. Die sonst normale Haut zeigte einige Male auf der Oberfläche der Unterschenkel ein Exanthem, das nach der Meinung des dermatologischen Kollegen an Lichen ruber erinnerte. Das Auftreten der Anschwellung war stets von Angstgefühl, Atemnot, Herzklopfen und Vertaubung an den betroffenen Körperstellen begleitet.

Diese Erscheinungen lösten die immer seltener werdenden Anfälle ab, die Temperatur näherte sich der Norm, hielt sich aber doch noch etwa 3 Monate auf subfebriler Höhe, zwischen 37 und 38, mit gelegentlichen Erhöhungen bis zu 38,5. Der psychische Zustand der Kranken besserte sich langsam, die anfänglich vorhandene Reizbarkeit liess nach, wobei der Hypnose ein beruhigender Einfluss nicht abgesprochen werden konnte. Ausserdem kamen Hydrotherapie (warme Fächer-Duschen), Franklinisation, Tonica und Nervina (Zinc. valerianic. u. a. m.) in Anwendung. Nach einem 15 monatlichen Aufenthalt konnte die Kranke bedeutend gebessert entlassen werden; zu Hause machte die Besserung unter dem Einfluss der wiederaufgenommenen Arbeit immer weitere Fortschritte. 3 Jahre nach ihrer Entlassung stellte sich Pat. als völlig gesund vor.

Die zweite vorliegende Krankengeschichte ist anscheinend äusserst kompliziert, lässt sich aber vielleicht auf eine einfache Formel reduzieren; sie stellt in manchen Punkten eine Ergänzung der an erster Stelle gegebenen dar.

Ich gehe zur Besprechung der Besonderheiten des hysterischen Fiebers über, wobei ich den Ausführungen Sarbòs und Gilles de la Tourettes folge. Die älteren Autoren (Fabre, Chauveau u. a.) unterschieden Fiebertypen; je nach der Kurvenform, die die Aufzeichnungen ergaben, sprach man von typhoiden, intermittierenden, recurrensähnlichen Formen. Diese Charakteristik hat diagnostisch

gar keinen Wert, praktisch ist zu unterscheiden 1. ein anfallsweise auftretendes und 2. ein kontinuierliches Fieber; das zweite kann jede beliebige Kurve aufs täuschendste imitieren. Unsere beiden Fälle stellen je ein Beispiel für beide Typen vor, die Kurve der zweiten Patientin hat einige Ähnlichkeit mit derjenigen tuberkulöser Prozesse, die rasch und perniziös verlaufen (Cornet). Wie wenig diagnostischer Wert auch einer ganz typisch verlaufenden Fieberkurve zuzumessen sein kann, zeigt ein von Hanot und Brix mitgeteilter Fall. Diese Autoren beobachteten einen normal verlaufenden Typhus abdominalis bei einem Manne, dessen Frau schwer hysterisch war; als der Kranke bereits ins Stadium der Rekonvaleszenz eingetreten war, begann die Temperatur der Frau anzusteigen, ohne dass sonst die geringsten objektiven und subjektiven Erscheinungen sich gezeigt hätten. Die Fieberkurve der Hysterischen zeigte eine verblüffende Ähnlichkeit mit der des absolvierten Typhus.

Der Einfluss des hysterischen Fiebers auf die Herztätigkeit ist durchaus verschieden; während einerseits in einem von Vizioli beschriebenen Falle bei einer zeitweilig 44° erreichenden Temperatur die Zahl der Pulsschläge zwischen 60 und 70 in der Minute schwankte, ist die Herztätigkeit bei anderen Kranken mehr oder weniger beschleunigt. In unseren 2 Fällen hielt sich der Puls bei einer Temperatur zwischen 38 und 40, ja 41° ziemlich in den gleichen Grenzen, von 90—105. Auch die Zahl der Atemzüge entspricht bei fiebernden Hysterischen (ohne organische Grundlage) keineswegs den sonst geltenden Annahmen.

Ein gewisses Interesse würden klinisch genaue Stoffwechseluntersuchungen in Fällen hysterischen Fiebers beanspruchen. Petersen glaubt annehmen zu dürfen, dass bei einer von ihm beobachteten Patientin der N-verbrauch herabgesetzt war, mithin eine Verlangsamung des Stoffwechsels vorlag. Wir können diesen Untersuchungen keine praktische Bedeutung zumessen, erstens im Hinblick auf ihre technischen Schwierigkeiten und zweitens bei der wissenschaftlich anscheinend doch noch nicht endgültigen Spruchreife der ganzen Frage.

Ungleich wichtiger in praktischer Beziehung erscheint eine genaue Beobachtung des Körpergewichts, doch auch hier sehen wir keine deutliche Grenze gegenüber organisch kranken Fiebernden. Unsere zweite Patientin fieberte Monate lang; ihr Gewicht bei der Aufnahme betrug 59 kg, wovon sie bei normaler Temperatur beinahe 6 kg einbüsste, im Laufe eines Monats mit Temperaturen zwischen 39 und 40° fiel ihr Gewicht noch um 2 kg. Im nächsten Monat trotz fortdauernden um 39° betragenden Fiebers war ein Plus

von 2 kg zu verzeichnen und trotz fortdauernder subfebriler Temperatur begann das Gewicht langsam weiter zu steigen, bis bei der Entlassung das Anfangsgewicht wieder erreicht war. Für diesen Fall dürfen wir die Behauptung aufstellen, dass die Veränderungen des Körpergewichts viel eher dem subjektiven Befinden der Kanken entsprachen als dem Verhalten der Körpertemperatur. Diese Tatsache gibt uns aber gewiss einen Hinweis in diagnostischer Beziehung. Die Gewichtskurve unserer ersten Patientin zeigt kein irgendwie verwertbares Verhalten.

Im Gegensatz zu den Veränderungen der Urinsekretion, wie wir sie bei organisch bedingter hoher Körpertemperatur fast stets beobachten, stellte sich bei unserer zweiten Patientin eine Polyurie ein, die bei einem spezifischen Gewicht von 1005—1008 und Fehlen jeder pathologischen Bestandteile eine tägliche Harnmenge bis zu 3 und 4 Liter erreichte. Die erste Kranke zeigte an fieberfreien und Fiebertagen ziemlich gleiche, normale Harnquantitäten*).

Von den gewöhnlichen Begleiterscheinungen des Fiebers fanden sich bei den Patientinnen sehr ergiebige Schweissausbrüche, bei der ersten war die Haut glühend rot und heiss, das Sensorium war bei beiden fast stets frei, nur bestand (besonders bei der ersten) starkes psychisches Unbehagen und Unruhe.

Es ist von verschiedenen Autoren darauf hingewiesen worden, dass die Temperatur beim hysterischen Fieber nicht am ganzen Körper gleichmässig erhöht sei. So fand Lombroso bei einer Kranken gleichzeitig im Munde 36,6, in der Achselhöhle 45,0, 35,0 und 35,6 an der Körperoberfläche, 38,7 im Rektum; Clemon, Drummond u. a. konstatierten Unterschiede auf beiden Körperhälften. In unserem ersten Falle war die im Rektum gemessene Temperatur regelmässig um einige Zehntel niedriger als in der Achselhöhle.

Aus den mitgeteilten Tatsachen erhellt zur Genüge, dass wir keine eindeutigen, pathognostischen Kriterien zur Differenzierung des hysterischen vom organisch bedingten Fieber aufstellen können. Der diagnostische Nachweis wird hauptsächlich per exclusionem geführt werden müssen, sich aber mit voller Berechtigung auf den Gesamtcharakter des vorliegenden Krankheitsfalls, speziell auf die psychische Seite desselben stützen können. Fraglos wären auch Hinweise ex juvantibus heranzu-

*) Auch Spoto beschreibt einen Fall, wo während des Fieberanfalls bei einer Hysterica die Urinsekretion von 1050 in der Norm bis auf 2000 stieg, eine solche Polyurie wie bei der Kranken Nr. 2 ist, soweit uns bekannt, während des hysterischen Fiebers nicht beobachtet worden.

ziehen. Wir können die funktionelle, i. e. hysterische Temperatursteigerung bei den schwersten Formen der Hysterie nicht einmal für ein so extrem seltenes Vorkommnis halten und halten uns für völlig berechtigt, diese Diagnose zu stellen, wo wir jede organische Erkrankung ausschliessen zu können meinen, die die vorliegenden Fiebererscheinungen hervorzurufen imstande ist. Ich sage ausdrücklich nicht jede organische Erkrankung überhaupt, denn trotz Röntgenstrahlen, Tuberkulinreaktion, trotz aller diagnostischen Fertigkeit halte ich es für gewagt, auch nach allseitiger Untersuchung behaupten zu wollen, der betr. Untersuchte sei völlig gesund! Die vorliegenden Zeilen sollen einen von seiten zweifelnder Fachgenossen immer wieder erhobenen Einwand entkräften: ja schliesslich, wenn auch alle diagnostischen Hilfsmittel erschöpft worden seien, könne doch immerhin eine occulte Tuberkulose, eine Genitalerkrankung, ein verborgener Abszess oder sonst irgend eine Ursache vorgelegen haben. Derartige Möglichkeiten lassen sich nicht in Abrede stellen, ebensowenig aber haben sie klinisch irgend eine Berechtigung.

Wenn wir im Vorausgehenden den Versuch gemacht, das hysterische Fieber praktisch und klinisch zu schildern, so stellen wir uns im Folgenden die Beantwortung der Frage zur Aufgabe, ob theoretisch die Existenz des hysterischen Fiebers sich begründen liesse und ob analoge Erscheinungen bekannt seien, an deren Tatsächlichkeit nicht zu zweifeln ist.

Mit Landois dürfen wir uns die Entstehung des Fiebers auf zweierlei Weise erklären: 1. entsteht es durch verminderte Wärmeabgabe und 2. durch vermehrte Wärmeproduktion. Gleichzeitig kann man eine Funktionsstörung der die Körpertemperatur regulierenden Zentren annehmen. Als thermoregulierende Zentren wären die vasomotorischen Zentren aufzufassen; sie werden lokalisiert in der Hirnrinde, unweit des motorischen Bezirks, in der Medulla oblongata, dem Rückenmark und den peripherischen Gefässen. Klinisch wahrscheinlich gemacht sind die Zentren in der Rinde durch Beobachtungen von Rossolimo und Oppenheim; ob der Sehhügel (von Monakow) und das Corpus striatum direkte Beziehungen zur Wärmeregulation haben, wie Hale White auf Grund eigener Beobachtungen annimmt, oder aber die gefundenen (einseitigen, gekreuzten) Störungen auf Läsion leitender Bahnen zurückgeführt werden müssen, lassen wir dahingestellt. Dass nach Rückenmarksverletzungen Temperatursteigerung auftreten kann, hat schon Wunderlich angegeben. Die von Pel beobachteten Crises fébriles im Verlauf der Tabes dürfen als eventuelle Folgen der Störungen in den vasomotorischen Rückenmarkszentren gedeutet werden; einschlägige Mitteilungen machte

Oppler und auch bei uns ist ein Tabesfall mit febrilen Krisen beobachtet worden.

Hand in Hand mit den als Fieber sich äussernden Störungen in der Funktion der vasomotorischen Zentren sehen wir hierhergehörende Symptome gehen, ich meine die Ödeme und die Polyurie. Letztere wird von Gerhardt in seiner Monographie als Diabetes insipidus zu den Neurosen gerechnet, obwohl sie zu den nicht seltenen Symptomen organischer Hirnerkrankungen gehören kann. Ich muss hier die enge Zusammengehörigkeit der hysterischen Fiebererscheinungen mit den bei dieser Krankheit so häufigen Krämfen hervorheben; in unseren beiden Fällen bestand dieser Zusammenhang und auch unter den in der Literatur vorhandenen Beobachtungen lässt sich häufig dasselbe konstatieren. Die Frage nach der Entstehung des hysterischen Fiebers zwingt mich dazu, wenn auch nur in Kürze zur Genese der Hysterie Stellung zu nehmen. Der Vorteil, den uns spitzfindige, ja geistvolle Erörterungen der psychologischen Grundlagen der Hysterie gewähren sollen, ist mir nie handgreiflich erschienen; ich sehe mit Oppenheim in dieser Krankheit einen abnormen Seelenzustand, dem ein auf degernativer Grundlage beruhender abnormer Zustand des Gehirns entsprechen muss. Dass im Gehirn wiederum der Cortex das am häufigsten und stärksten beteiligte Gebiet ist, scheint mir aus der Symptomatologie der Hysterie hervorzugehen, dorthin weisen uns vor allem die Sensibilitätsstörungen und die motorischen Reiz- und Lähmungserscheinungen; die vasomotorisch-trophischen Störungen benötigen keiner anderen Erklärungen.

Auf unsere Hirnrinde weist aber noch ein anderer, einfacher Ideengang hin. Wenn ich in der Hypnose den Vorstellungs- und Denkvorgang gesunder und kranker Menschen beeinflussen kann, auf ihrer Haut Rötung, ja Blasenbildung zu bewirken vermag, auch die Körpertemperatur einer Beeinflussung nicht entzogen ist (Débove, Dumonpellier), sind dann nur die äusseren sichtbar gewordenen Veränderungen „organischer" Natur? Die den äusseren Veränderungen vorausgegangenen, ihnen zu grunde liegenden Umsetzungen in unserem Seelenorgan sind die weniger „organischer" Natur? Mir scheint, der Grund, weshalb soviele Autoren sich nach Kräften gegen die Existenz des hysterischen Fiebers sträuben, liegt in der Auffassung der Hysterie als Krankheit der „Einbildung" und der Hysterischen als „malades imaginäres". Der Begriff der Suggestion und die Bezeichnung funktionelle Neurose sind leider geeignet genug, diese alte Auffassung zu stützen; wir sind daran gewöhnt, funktionell und organisch als Gegensätze zu betrachten und trennen dementsprechend die Nervenkrankheiten in zwei Gruppen. Diese Trennung aber raubt den Neurosen den

Boden organischer Grundlage und hängt ihnen das Mäntelchen der funktionellen Erkrankung um.

Endlich möchte ich noch auf die Tatsache hinweisen, dass in unseren beiden Fällen die Psyche mehr beteiligt war, als das sonst vorzukommen pflegt; nicht nur die thermoregulierenden, motorischen, sensiblen Zentren waren in Mitleidenschaft gezogen, sondern auch das Gemütsleben unserer Kranken war stark affiziert.

Es ist versucht worden, die Entstehung des hysterischen Fiebers von den Krampfanfällen direkt abhängig zu machen; die heftigen, langdauernden Muskelkontraktionen sollten die Eigenwärme steigern. Epileptische Anfälle bedingen nach Voisin, Bourneville u. a. Temperatursteigerungen bis zu 0,5 und 0,6°; Witkowsky und Binswanger haben das nicht bestätigen können, der erstere fand aber, dass psychische Aquivalente mitunter von Temperatursteigerung begleitet werden, ferner steigt die Körpertemperatur nach Binswanger nicht nur im Status epilepticus, sondern häufig danach, während des Koma. Binswanger sieht in der Temperatursteigerung ein direktes Symptom der Reizung vasomotorischer Hirnzentren. Das hysterische Fieber ist durchaus nicht an die Krampfanfälle gebunden; bei unserer ersten Kranken stieg die Temperatur schon im Stadium der Aura, einem kurzen Zeitraum mit Depression und Unruhe. Vizioli sah 44,5° bei einer lethargischen Kranken, Spoto sah Fieberanfälle als thermische Äquivalente ausfallender Krampfparoxysmen auftreten. Es kann somit kein ursächlicher Zusammenhang zwischen den Krampfanfällen und der Temperatursteigerung bestehen.

Schlusssätze.

1. Steigerungen der Körpertemperatur bis zur Hyperthermie gehören zum Symptomenbild der Hysterie; sie finden sich fast ausnahmslos nur in schweren Fällen und oft in Begleitung von Krampfanfällen.

2. Die Fiebererscheinungen sind ein primäres Symptom und keine Folge der während der Anfälle verstärkten Muskeltätigkeit.

3. Alle Erscheinungen der vasomotorischen Diathese (Fieber, Ödeme, Polyurie, Hautaffektionen) lassen sich am ehesten auf eine Läsion der betreffenden Hirnrindenzentren zurückführen.

4. Die Diagnose des hysterischen Fiebers kann nur gestellt werden, wenn keine organischen Erkrankungen vorliegen, die Temperatursteigerungen bewirken könnten.

Literatur.

1) Briquet, Traité de l'hystérie.
2) Débove, Soc. méd. d. hosp., séance den 13. fébr. 1885.
3) Mierzejewsky, Neur. Zentralbl. 1890. Nr. 18. S. 573.
4) Sarbò, Über hyster. Fieber. Arch. f. Psych. etc. B. 23. 1891. S. 486.
5) Pinard, De la pseudofièvre hystér. Thèse de Paris 1883.
6) Gilles de la Tourette, Traité de l'hystér. (B. 2. S. 523.)
7) Pitres, Leçons clin. sur l'hystérie. (Bd. 1. S. 206.)
8) Déjérine und Rossolimo, zit. nach Oppenheim.
9) Jolly, Handb. v. Ebstein und Schwalbe. 1900. B. 4.
10) v. Strümpell, Handbuch d. spez. Ther. v. Pentzoldt und Stintzing. Bd. 5. 1894.
11) Oppenheim, Lehrb. d. Nervenkrankh. 4. Aufl. 1905.
12) Dippe, D. Arch. f. klin. Med. B. 64. 1899. S. 212.
13) Meissner, Berl. klin. Wochenschr. 1898. Nr. 24.
14) Wormser u. Bing, Münchn. med. Wochenschr. 1900. Nr. 40—41.
15) Blumenau, Wratssch 1898. Nr. 5.
16) Novizky, Wratsch 1897. Nr. 21.
17) Kallmeyer, Petersb. med. Woch. 1903. Nr. 30.
18) v. Petersen, Petersb. med. Woch. 1904. Nr. 4. S. 36.
19) Fabre, Chauveau, zit. nach Gilles de la Tourette.
20) Cornet, Die Tuberkulose. Nothnagels Handb. B. 14. S. 2.
21) Binswanger, Die Hysterie und ders. Die Epilepsie. Nothnagels. Handb. B. 12.
22) Vizioli, Annali di Nevrolgia 9. p. 359. (ref. Neur. Zentralbl. 1893. S. 58.
23) Clemon, Brit. med. Journ. 1887. Dezbr. 3.
24) Drummond, l. c. 1888. Dezbr. 22. p. 1397.
25) Lombroso, Rev. Neurol. 1894. Nr. 9. p. 273.
26) Spoto, Gaz. degli osped. 1894. Nr. 18.
27) Hanot et Boix, Bull. de la soc. méd. etc. 28. April 1893.
28) Barié, Lorentzen, Boulay, zit. nach Gilles de la Tourette.
29) Landois, Physiologie des Menschen. 10. Aufl. 1900.
30) v. Monakow, Gehirnpathologie. Handb. v. Nothnagel. B. 10.
31) Hale White, Zeitsch. für klin. Med. B. 50. Nr. 3 u. 4. 1903.
32) Pel, Berl. kl. Woch. 1899. S. 561.
33) Oppler, Berl. klin. Woch. 1902. Nr. 15.
34) Gerhardt, Nothnagels Handb. B. 7.
35) Voisin, Bourneville, Witkowsky, zit. nach Binswanger.
(Die Literatur findet sich hauptsächlich bei Gilles de la Tourette und Sarbò zusammengestellt.)

IX.

Einige wenig beschriebene Formen der Tabes dorsalis.*)

Von

Michael Lapinsky,

Professor an der St. Wladimir-Universität zu Kiew.

Unter den zahlreichen Erkrankungen des Rückenmarks galt die Tabes dorsalis immer als eine Erkrankung vorzüglich des sensiblen Apparates. Die Anfangssymptome dieser Erkrankung bestehen, wie es aus den Beschreibungen aller Autoren hervorgeht, in verschiedenartigen Paräthesien, Schmerzempfindungen, Verlust der Schmerz-, Temperatur- und Tastempfindung und des Muskelsinnes; späterhin werden, infolge derselben Affektion des sensorischen Neurons, die einfachsten Reflexe und die komplizierten reflektorischen Akte gestört; die motorische Sphäre aber bleibt lange Zeit über normal. Ein so gewiegter Kenner der Erkrankungen des Nervensystems wie Oppenheim äussert bei der Besprechung der Störungen dieser Sphäre seine Meinung in dem Sinne, dass die Veränderungen der Bewegungen bei der Tabes dorsalis — soweit es die Extremitäten betrifft — in einer Störung der Koordination, nicht aber in Schwäche bestehen. Die einzelnen Bewegungen des Fusses oder der Hand kann der Patient in vollem Umfange und mit genügender Kraft ausführen, aber der gewünschte Willensakt wird nicht sofort und auf dem kürzesten Wege ausgeführt, sondern das gesteckte Ziel wird erst nach wiederholten Korrekturen und unter starker Inanspruchnahme der Energie erreicht (Lehrbuch der Nervenkrankheiten, Berlin 1898. S. 125).

Indem ich mich mit dem soeben zitierten Autor insofern einverstanden erkläre, als sich seine Bemerkungen auf die Mehrzahl der Tabetiker beziehen, will ich mir erlauben, hier einige Fälle von Tabes dorsalis anzuführen, in denen die primären Krankheitssymptome mehr in der motorischen als in der sensiblen Sphäre zutage traten.

1. M. A. K . . . . . zewa, 23jähriges Mädchen, gehört einer neuropathischen Familie an. Die Mutter der Patientin leidet an Neurasthenie

*) Vorgetragen in der Sitzung der Alexander-Hospital-Ärzte.

und Arthritis. Ihr Vater war in seinen ersten Jünglingsjahren an Syphilis erkrankt. Zwei Schwestern der Patientin leiden in leichter Form an Hystero-Neurasthenie. Die Patientin selbst litt in den letzten Jahren ihrer Schulzeit an Schwindel, Herzklopfen und Schlaflosigkeit. Mehrfach traten bei ihr nach starken Aufregungen hysterische Anfälle auf. In den letzten Jahren wiederholten sich derartige Anfälle nicht mehr und die Patientin widmete ihre freie Zeit der Bibliothek der Gesellschaft für Volksbildung und einigen Sonntagsschulen. Beim Gespräch mit Frl. K. kommt man zu der Überzeugung, dass sie eine überlegende, vernünftige Persönlichkeit ist, der Prahlerei und Koketterie fremd sind und die wenig eindrucksfähig ist.

Im April 1901, als ich zum ersten Mal zur Patientin gebeten wurde, fand ich dieselbe im Bett liegend vor. Die Klagen der Patientin bestanden in Folgendem: Ungefähr 3 Wochen vor meinem Besuch fühlte Patientin, beim Aufheben eines schweren Bücherpackets, zum ersten Mal eine Schwäche im linken Fuss; eine Woche darauf stellte sich eine ebensolche Schwäche in der rechten Hand ein. Von diesem Zeitpunkte an progressierten diese Schwächeerscheinungen immer mehr und mehr und steigerten sich bis zum Grade einer Parese; in den letzten zwei Tagen konnte Patientin gar nicht mehr gehen und konnte nur mit Mühe die rechte Hand beim Ankleiden, Essen und anderen groben Bewegungen benutzen; Bewegungen hingegen, wie z. B. Nähen und Schreiben, waren nicht gestört. Schmerzen und Paräthesien hat Patientin nicht bemerkt. Der Schlaf ist gut, die Gemütsstimmung ist eine ruhige. Erkältungen, Kontusionen und andere Schädlichkeiten sind in den letzten 4 Wochen nicht vorgekommen. 5 Monate vor den beschriebenen Begebenheiten starb plötzlich der Vater der Patientin; der Tod des Vaters verursachte der Patientin einige Zeit hindurch seelisches Leiden, bald jedoch widmete sie sich wieder ihren gewohnten Beschäftigungen und beruhigte sich allmählich vollständig.

Die sorgfältige objektive Untersuchung ergab Folgendes:

Kein Ödem der Extremitäten; keine Anschwellungen der Gelenke; die Gelenke knirschen nicht und sind nicht schmerzhaft.

Der linke Fuss befindet sich im Zustande einer tiefen Parese, wobei die Zehen dem Willen absolut nicht gehorchen; im Fussgelenk sind die willkürlichen Bewegungen nur sehr gering und werden mit grossem Aufwand von Energie und nur sehr langsam ausgeführt. Die rechte untere Extremität weicht im Sinne der motorischen Funktionen nicht von der Norm ab; die linke obere Extremität ist in dieser Beziehung ebenfalls normal; die rechte obere Extremität ist paretisch und die rohe Kraft ist herabgesetzt.

Am linken Auge besteht deutlich ausgesprochene Ptosis.

Die taktile Empfindung ist am Rumpf und an den Extremitäten überall normal. Die Schmerzempfindung ist in verschiedener Weise verändert. Auf dem rechten Fussrücken waren Erscheinungen von Hyperästhesie vorhanden, am linken Fussrücken war die Schmerzempfindung etwas herabgesetzt und zwar an der rechten unteren Extremität weniger als an der linken; auf der vorderen äusseren Oberfläche des Unterschenkels war sie ebenfalls stärker herabgesetzt als auf der hinteren Seite. Die linke Hälfte des Abdomens ist in Bezug auf die Schmerzempfindung normal, auf der rechten Hälfte ist dieselbe stark herabgesetzt. Das Gebiet des 3., 4. und 5. Interkostalraumes war auf beiden Seiten in gleichem Grade

hyperästhetisch. Die rechte obere Extremität war im Gebiet der 5. und 6. hinteren Wurzeln hyperästhetisch. Die linke obere Extremität, der Hals und das Gesicht wichen von der Norm nicht ab. Der Muskelsinn war durchaus normal. (Die Temperaturempfindung wurde bei dieser ersten Untersuchung nicht bestimmt. Der Gang und das Steigen wurde ebenfalls nicht untersucht, da die Patientin zu Bett lag). Die Haut- und Sehnenreflexe waren alle vorhanden und zwar erhöht. Der Pharyngealreflex war normal. Die Lichtreaktion der Pupillen war ebenfalls normal. Die peripheren Nervenstämme waren nicht im geringsten druckempfindlich. Der Umfang der Muskeln war durchaus unverändert, ihr Tonus war aber bemerkbar herabgeseszt. Beide Nieren liessen sich nicht palpieren und waren nicht schmerzhaft. Starke Abmagerung, Herabsetzung des Ernährungszustandes und Blutarmut konnten nicht konstatiert werden. Die faradische und galvanische Reizbarkeit der Nerven und Muskeln war normal. Die Diagnose war in diesem Falle nicht mit Sicherheit zu stellen. Mit Sicherheit konnten Rheumatismus, Myositis und Neuritis ausgeschlossen werden; die Schmerzen fehlten, die Gelenke waren ebenso wie die Muskulatur und die peripheren Nerven bei Druck nicht empfindlich; die elektrische Erregbarkeit war ebenfalls normal. Ebenso konnten in diesem Falle Poliomyelitis anterior acuta oder subacuta, die verschiedenen Formen von Muskelatrophie und Sclerosis lateralis amyotrophica ausgeschlossen werden, denn gegen diese Erkrankungsformen sprachen das Fehlen von Atrophien und das Vorhandensein von Analgesien, Hypalgesien und Hyperästhesien.

In Anbetracht dessen, dass die Patientin einer neuropathischen Familie angehört, dass zwei von ihren Schwestern an Hystero-Neurasthenie leiden und dass in der Anamnese „hysterische Anfälle" verzeichnet sind, wurde, freilich ohne vollkommen einwandsfreie Begründung, die Diagnose Hysterie gestellt und die Patientin wurde der hydropathischen Anstalt von Dr. A. N. Uspensky überwiesen, wo ihr Duschen, faradischer Strom zur Behandlung der paretischen Muskeln und statische Elektrizität verordnet wurden.

Als ich die Patientin nach 3 Monaten zum zweiten Mal besuchte, war sie nicht mehr bettlägerig; sie konnte, wenn auch nur mit grosser Anstrengung, gehen und klagte über Schwäche im rechten Fuss und in der linken Hand; gehen kann Patientin nur am Tage, in der Dunkelheit geht sie sehr unsicher. In den letzten 3 Wochen hat die Patientin bemerkt, dass sie beim Harnlassen drängen muss; Schmerzen empfindet sie nirgends im Körper.

Bei der objektiven Untersuchung fand ich jetzt Folgendes: Die rohe Kraft der rechten oberen Extremität steht stark hinter der der linken zurück. An der linken unteren Extremität ist die rohe Kraft noch bedeutender herabgesetzt, die Patientin kann aber ihre Zehen und den Fuss frei bewegen. Sie kann gehen und sogar Treppen steigen. Die Gangart ist stark verändert, die Beine sind gespreizt und werden von der Patientin beim Gehen zur Seite geworfen; beim Gehen schwankt die Patientin und hält mit den Händen das Gleichgewicht, indem sie mit denselben in der Luft balanziert. Mit geschlossenen Augen kann Patientin weder gehen noch stehen. Auf einem Fuss kann sie nicht stehen. Die Ptosis ist verschwunden. Die Veränderungen der Empfindung sind nur am Abdomen verschwunden. An den unteren Extremitäten, in den Interkostalräumen

und an der linken Hand befinden sie sich im Status quo ante. Die Haut- und Sehnenreflexe sind wie bisher erhöht. Der Pupillenreflex ist etwas matt. Im Anfang Oktober 1901, d. h. 7 Monate nach meinem ersten Besuch, untersuchte ich die Patientin noch einmal. Die Klagen der Pat. bestanden wie bisher in Schwächegefühl, obgleich in bedeutend geringerem Grade als vorher; während sie vorher nur eine Schwäche in einem Fuss erwähnte, bemerkte sie jetzt auch eine Schwäche im anderen Fuss. In der Dunkelheit und mit geschlossenen Augen kann Patientin nicht gehen. In den Füssen hat sich ein unbestimmtes Vertaubungsgefühl eingestellt und Patientin hat das Gefühl, als ob sie auf einem weichen, dicken Teppich ginge. (Die Symptome von Ataxie haben sich, nach Aussage der Patientin, in den letzten 2 Monaten entwickelt). Am Abdomen und dem Brustkorb hat sie das Gefühl, als ob diese Körperteile von einem Korsett oder Gurt umschlossen würden. Irgend welche — speziell ausstrahlende — Schmerzen verspürt Patientin nicht. Das Drängen beim Harnlassen ist nicht mehr so ausgesprochen, jedenfalls hat Patientin zuweilen keinerlei Beschwerden in dieser Beziehung. Zuweilen sieht Patientin die Gegenstände doppelt. Die Gemütsstimmung ist eine ruhige, der Schlaf gut.

Die objektive Untersuchung ergab Folgendes:

Die rohe Kraft der beiden unteren Extremitäten ist in gleichem Maße herabgesetzt; der Muskeltonus ist matt; ihr Umfang normal. Atrophien und fibrilläres Zucken sind nirgends vorhanden. Die peripheren Nerven sind nirgends schmerzhaft; die Gelenke sind ebenfalls nicht schmerzhaft, die passiven Bewegungen gehen in denselben vollkommen frei von statten, und in den Gelenken ist keine Krepitation bemerkbar. Die faradische und galvanische Erregbarkeit der Nerven und Muskeln ist normal. Der Gang ist ataktisch. Patientin geht breitbeinig und unsicher. Die Fussspitzen werden stark nach aussen gesetzt. Rombergsches Symptom. Beim Konvergieren der Sehaxen tritt ein Abweichen des linken Auges nach aussen hin ein und die Patientin sieht den fixierten Gegenstand doppelt.

Die Tastempfindung zeigt keine besonderen Abweichungen von der Norm. Was die Schmerzempfindung anbetrifft, so bestehen eine scharf ausgeprägte Hyperästhesie der Fussrücken beider Füsse und volle Analgesie der Sohle und im Insertionsgebiete der Achillessehne; einzelne analgetische Stellen sind auch am Planum tibiae der linken Seite bis zum unteren $^1/_4$ des Oberschenkels und auf der rechten Seite an der hinteren Seite des Oberschenkels und an der Wade vorhanden.

Die Schmerzempfindung des Abdomens ist normal. Auf beiden Seiten der Brust zeigen einzelne Interkostalräume bald Hyperästhesie, bald hingegen Hypalgesie.

An der linken oberen Extremität ist das Gebiet der Ausbreitung der 5. hinteren Halswurzel für Nadelstiche fast vollständig unempfindlich, auch im Gebiet der 8. hinteren Hals- und der 1. hinteren Brustwurzel ist die Schmerzempfindung herabgesetzt. Die Schmerzempfindung im Ausbreitungsgebiete der übrigen hinteren Wurzeln weicht nicht von der Norm ab.

Die rechte obere Extremität zeigt Erscheinungen von Hypalgesie im Ausbreitungsgebiet der 7. und 8. hinteren Halswurzeln, die übrigen Teile der oberen Extremität sind normal.

Der Muskelsinn ist an den unteren Extremitäten herabgesetzt. Die Patientin versieht sich bei der Angabe der Lage der Zehen; sie sucht lange das Knie mit dem Hacken, wenn man sie dazu auffordert den letzteren auf das Knie zu legen.

Die Haut- und Sehnenreflexe sind überall erhöht. Der Pharyngealreflex weicht nicht von der Norm ab. Die Pupillen sind ungleich und reagieren auf Lichtwechsel nur matt. Sowohl die faradische als auch die galvanische Reaktion ist vollständig unverändert.

Den Herbst und Winter verbrachte Patientin am Ufer des schwarzen Meeres, wo sie an Stelle der verordneten Jodkur Galvanisation der Wirbelsäule, Faradisation der Haut und halbwarme Duschen anwandte. Nach ihrer Rückkehr im März 1902 klagte Patientin über scharf ausgeprägte Ataxie, Korsett- und Gürtelgefühl und Drängenmüssen beim Harnlassen. Von Zeit zu Zeit zeigten sich ausstrahlende Schmerzen.

Im April 1903 ergab die objektive Untersuchung eine Herabsetzung der Tastempfindung an den unteren Extremitäten und dem Rumpf bis zur Höhe der Brustwarzen. Die Schmerzempfindnng ist, den Gebieten der hinteren Wurzeln entsprechend, gestört. Das Gebiet der 5. Lendenwurzel zeigte auf beiden Seiten eine scharf ausgeprägte Steigerung der Schmerz- und Temperaturempfindung; eine ebensolche Steigerung der Schmerzempfindung wurde links im Gebiet der 1. Lendenwurzel und der 3.—5. Kreuzbeinwurzeln konstatiert. Alle übrigen Zonen der unteren Extremitäten waren entweder für Nadelstiche vollständig unempfindlich oder die Schmerzempfindung war stark herabgesetzt. Die Schmerzempfindung am Hacken zeigt ausser einer Herabsetzung eine Verlangsamung der Weiterleitung und gleichzeitig hiermit eine verstärkte Nachempfindung des Schmerzes. Eine Hyperästhesie für Nadelstiche war auch im Gebiet des 3. und 4. Interkostalnerven am Rumpf und im Gebiet der 5. und 8. hinteren Halswurzeln an der linken Hand zu bemerken. Die übrigen Teile besassen ein normales Empfindungsvermögen. Der Achillesreflex war am linken Fuss äusserst matt und fehlte am rechten Fuss vollständig. Die übrigen Haut- und Sehnenreflexe zeigten keine Abweichungen von der Norm. Die galvanische und faradische Reaktion waren normal. Die Nerven sind bei Druck nicht empfindlich. Atrophien und fibrilläres Zittern sind nicht vorhanden. Der Muskeltonus der unteren Extremitäten ist matt. Der Muskelsinn befindet sich im Status quo ante. Die Gangart ist ataktisch. Mit geschlossenen Augen kann Patientin überhaupt nicht gehen.

Die Patientin wurde nach dreiwöchentlicher Behandlung mit der faradischen Bürste (mit zunehmender Spannung) der Wasserheilanstalt von Dr. Frenkel in Kiew übergeben, wo sie mit Wannen, mit der faradischen Bürste, mit Galvanisation und Kauterisation der Wirbelsäule behandelt wurde.

Diese Behandlungsmethode erzielte im Verlauf von 8 Wochen eine vollständige Wiederherstellung der Tastempfindung und eine bedeutende Besserung der Empfindung für Nadelstiche und des Muskelsinns. Die Ataxie hat sich bedeutend vermindert, so dass Patientin mit geschlossenen Augen breitbeinig stehen und 10—15 Schritte gehen kann.

Die Hyperästhesie und Analgesie besteht in den früher konstatierten Zonen, die von den hinteren Wurzeln versorgt werden, in gleicher Weise fort. Die fehlenden oder matten Reflexe der Achillessehne blieben eben-

falls ohne Besserung. Die rohe Kraft ist an den unteren Extremitäten noch immer herabgesetzt.

Die Sommersaisons von 1904 und 1905 verbrachte Patientin in Nauheim, da die Schmerzempfindung wieder abgenommen und die Ataxie sich verstärkt hatte. Nach dem Aufenthalt in Nauheim wurde die Empfindung besser, die rohe Kraft der Füsse blieb aber nach wie vor eine geschwächte.

Die hier in kurzen Zügen angeführte Krankengeschichte weist zweifellos auf einen Fall von Tabes dorsalis hin. Hierfür spricht der typische ataktische Gang, das Rombergsche Symptom, die Verteilung der Störungen der Schmerzempfindung in Form von Hyperalgesien und Hypoalgesien, die Verlangsamung der Weiterleitung der Empfindung und die verstärkte Nachempfindung des Schmerzes, ferner das Korsett- und Gürtelgefühl, die Parästhesien in den Füssen, das Drängenmüssen beim Harnlassen, die matten Pupillenreflexe und die ungleichmässige Breite derselben, der matte Achillesreflex auf der einen Seite und das Fehlen dieses Reflexes auf der anderen Seite. Alle diese Symptome lassen keinen Zweifel daran aufkommen, dass wir das ataktische Stadium von Tabes dorsalis vor uns haben. In der präataktischen Periode aber, als das Krankheitsbild in einer gekreuzten Parese der oberen und unteren Extremität bestand, die so scharf ausgesprochen war, dass die Zehen vollständig paralysiert waren, dominierten die motorischen Störungen über alle übrigen Symptome. In dieser Periode konnte man durchaus nicht ein Leiden des Rückenmarks in Form von Tabes annehmen und dennoch bestand dieses Leiden schon damals, wie es aus der weiteren Beobachtung der Patientin ersichtlich ist.

2. M. W. D.....kowsky, 37jähriger Techniker, wandte sich am 4. III. 1902 an mich mit folgenden Klagen:

Schon seit $1^1/_2$ Jahren fühlt sich Patient nicht mehr ganz wohl. Die ersten Anzeichen seines Unwohlseins bestanden in Müdigkeit und Schwächegefühl in beiden Beinen, stärker war dieses Gefühl am linken Bein ausgesprochen. Dieses Gefühl stellte sich ohne besondere vorausgehende Ursachen ein. Nach 2 oder 3 Monaten fühlte D. ein unangenehmes Spannungsgefühl im Unterschenkel und zwar war das Gefühl derart, als ob der Unterschenkel mit einem engen Strumpf bekleidet wäre. Diese Empfindungen waren nicht sehr stark ausgeprägt und augenscheinlich beachtete D. dieselben auch nur wenig und hält die Schwäche in den Beinen für den Beginn seiner Erkrankung; jedenfalls lässt sich in der Anamnese das Vorhandensein von Parästhesien nur bei sorgfältigem Ausfragen und durch Erinnern von seiten des Arztes in Erfahrung bringen.

Nach 10 Monaten bemerkt Patient ein Abnehmen der geschlechtlichen Funktionen und eine Störung beim Harnlassen — der Harn fliesst sehr langsam ab und zur Beschleunigung beim Harnlassen wird die Beteiligung der Bauchpresse erforderlich. Ende 1901 bemerkt D. Schwierigkeiten beim Gehen im Dunkeln und gleichzeitig hiermit macht sich zeitweilig ein Doppeltsehen von fixierten Gegenständen bemerkbar. Alle diese aufeinander

folgenden neuen Symptome treten im allgemeinen Krankheitsbilde in den Hintergrund und nach wie vor dominiert der Kräfteverfall der unteren Extremitäten. Diese Schwäche beunruhigt den Patienten hauptsächlich dadurch, dass er gleichzeitig eine Abmagerung der Füsse bemerkte, die anfangs progressierte, dann, ohne dass irgend welche therapeutischen Massnahmen angewandt worden wären, stehen blieb und dann von einer Zunahme der Füsse, ohne Zunahme der Kräfte in denselben, abgelöst wurde.

Von früheren Erkrankungen und Schädlichkeiten erwähnt D. häufige Erkältungen der Beine. In Bezug auf Syphilis kann er nichts Bestimmtes aussagen. Als sich das Doppeltsehen von Gegenständen bemerkbar machte, hat Patient aber auf Anraten des Arztes 80 Einreibungen von je $3\frac{1}{2}$ g grauer Quecksilbersalbe ausgeführt und 140 Gramm Natrium jodatum ausgetrunken. Seit dieser Behandlung sind ungefähr 4 Monate verflossen, irgend eine Besserung seines Zustandes und speziell des Doppeltsehens hat D. nicht bemerkt und, wie schon gesagt, progressierte die Schwäche in den Füssen immer mehr.

Bei der objektiven Untersuchung des Patienten am 4. III. 1902 wurde Folgendes konstatiert: Scharf ausgesprochene Abmagerung. Ödeme sind nicht vorhanden. Schwellung und Schmerzhaftigkeit der Gelenke ist nicht zu bemerken. Deformationen infolge von Muskelschwund sind nicht bemerkbar, die linke untere Extremität ist aber in ihrer ganzen Ausdehnung dünner als die rechte. Fibrilläres Zittern ist nirgends vorhanden. Der Muskeltonus der oberen Extremitäten und des Rumpfes ist normal. Der Muskeltonus der unteren Extremitäten ist stark herabgesetzt.

Die rohe Kraft der oberen Extremitäten weicht nicht stark von der Norm ab. Die rohe Kraft der unteren Extremitäten ist ungleichmässig herabgesetzt.

Bewegungen der linken unteren Extremität sind in allen Gelenken und in allen Richtungen möglich, diese Bewegungen sind aber weniger energisch und die kontrahierten Muskeln widerstehen dem Gegendruck nicht genügend. Als besonders schwach erweisen sich die kleinen Muskelgruppen beider Füsse.

Die rechte untere Extremität ist in toto stark paretisch. Während die Muskeln des Hüftgelenkes nur geschwächt, sind die Extensoren des Fusses und der Zehen fast vollständig paralysiert, so dass ein Heben des Fusses und der Zehen nicht möglich ist. Die Funktionen der übrigen Muskelgruppen des rechten Beines, darunter auch der M. quadriceps, sind tief paretisch. Beim Gehen stützt sich Patient auf das Bein, dasselbe knickt aber dabei im Knie ein. Beim Vorwärtsschreiten hebt D. den Fuss nicht nach oben, wie es bei einer Paralyse des N. peroneus geschieht, sondern schleppt den Fuss nach, wie es bei Paralysen des M. quadriceps und der Beugemuskeln des Oberschenkels geschieht.

Die Tastempfindung ist an den distalen Teilen beider Beine und in den Interkostalräumen etwas herabgesetzt. Die Schmerz- und Temperaturempfindung ist an der rechten unteren Extremität, ohne besonders genaue Grenzen, bedeutend herabgesetzt, bessert sich allmählich in der Richtung nach oben hin und wird in der Hüftgegend und in den unteren Teilen des Abdomens wieder normal. Das linke Bein ist in dieser Hinsicht normal, eine Ausnahme macht hierbei nur die Wadengegend und der Fussrücken, wo die Schmerz- und Temperaturempfindung mässig herabgesetzt ist.

An beiden oberen Extremitäten besteht eine Herabsetzung der Temperatur- und Schmerzempfindung an der Innenseite im Gebiet der 1. und 2. Nervenwurzel der Brust. Ausserdem sind die rechte Schulter und das Gebiet des rechten Schulterblattes für Temperaturreize wenig empfindlich.

Der Muskelsinn ist an den unteren Extremitäten stark gestört; an den oberen Extremitäten weicht er nicht von der Norm ab.

Die Hautreflexe sind normal.

Die Sehnenreflexe und zwar der Achillessehnenreflex, der Patellarreflex, der Reflex der Tendo m. supinatoris longi und des M. biceps fehlen auf beiden Seiten vollständig.

Die rechte Pupille ist weiter als die linke; bei Lichtreiz bleiben beide vollständig unbeweglich; die sympathische Reaktion fehlt ebenfalls.

Die faradische und galvanische Reaktion weichen an beiden unteren und oberen Extremitäten von der Norm ab.

Die Daten der Anamnese lassen ein hereditäres Leiden des Muskelsystems ausschliessen. In der Anamnese sind aber Hinweise auf Syphilis der Eltern vorhanden (häufige Aborte bei der Mutter des Patienten).

Die hier beschriebene Erkrankung kann nicht für eine periphere Neuritis angesehen werden, da die elektrische Reaktion des faradischen und galvanischen Stromes normal ist und die Nervenstämme und Muskelmassen bei Druck wenig empfindlich sind. In gleicher Weise kann bei diesem Leiden nicht von einer Poliomyelitis anterior oder einer spinalen Form von Muskelatrophie die Rede sein, da dem Vorhandensein dieser Erkrankungsformen die verschiedenen Empfindungsstörungen widersprechen.

Die Erkrankung konnte auch nicht durch ein Gelenkleiden erklärt werden, da die letzteren normal waren.

Die Abmagerung der erkrankten Extremität erlaubte auch nicht die Annahme einer hysterischen Paralyse.

Neben diesen zweifelhaften Annahmen waren aber unbestreitbare Anzeichen von Tabes dorsalis vorhanden und diese Diagnose musste auch für passend erachtet werden, wenn man die Ataxie, die Symptome von Robertson, Romberg und Westphal, die Empfindungsstörungen usw. berücksichtigt.

Patient wurde der Wasserheilanstalt von Dr. Uspensky überwiesen, wo eine Behandlung der unteren Extremitäten mit der faradischen Bürste, Halbbädern und Kauterisation der Wirbelsäule angewandt wurde. Ausserdem wurden Patienten Pillen aus Argentum nitricum und Secale cornutum verordnet.

Am 6. Juni 1903 erschien Patient wieder in meiner Sprechstunde.

Diesmal ergab die objektive Untersuchung Folgendes: Die Tast-, Temperatur- und Schmerzempfindung waren im allgemeinen und ganz besonders an den unteren Extremitäten bedeutend besser geworden, und Patient konnte, ohne Fehler dabei zu machen, kalte Gegenstände

von warmen unterscheiden, was für ihn im März vorigen Jahres unmöglich war.

Der Muskelsinn, die Sehnenreflexe und die Reflexe der Pupillen waren vollständig unverändert geblieben. Die motorische Sphäre der rechten Extremität hatte sich hingegen sehr wesentlich vermindert. Das rechte Bein, dessen rohe Kraft im März mässig herabgesetzt war, war jetzt vollständig paretisch Am linken Bein, das sich früher in tiefer Parese befunden hatte, funktionierten jetzt alle, selbst die distalen Muskelgruppen, wenn auch noch etwas schwach. Der Muskeltonus war zweifellos höher als vor der Behandlung.

Der gegenwärtige Fall ist also ein typischer Fall von Tabes dorsalis in der präataktischen Periode dieser Erkrankung.

Die dominierenden Symptome dieses Leidens bestanden in den präataktischen Anfangsstadien, wie sich aus der Anamnese und dem Status praesens schliessen lässt, in paretischen und paralytischen Erscheinungen an den unteren Extremitäten.

3. Pet. ow, 28jähriger Offizier, erkrankte vor 9 Jahren an Syphilis. Im Verlauf der ersten 2 Jahre nach der Infektion führte er 5 Kurse einer spezifischen Kur durch (3 Kurse von Einreibung grauer Salbe und 2 Injektionskurse). 6 Jahre nach der Erkrankung fing Patient an zu schielen; nach 12maligem Einreiben von grauer Salbe und nach 30 Injektionen hörte aber das Doppeltsehen auf. Im achten Jahre nach der syphilitischen Infektion, und zwar im Jahre 1903, begann Patient eine Schwäche in den Händen und Füssen zu fühlen. Früher war Patient ein guter Gymnastiker, war sehr gewandt und besass bedeutende Kraft in den Händen, jetzt ist er nicht mehr imstande, eine Volte auf dem Trapez auszuführen, sich mit den Händen an einer Leiter heraufzuziehen, Veloziped zu fahren und eine schräge Ebene hinaufzuklettern. Gleichzeitig fühlte er sich vollständig frisch und seine Gemütsstimmung liess nichts zu wünschen übrig. Patient fühlte keinerlei Schmerzen in den Gelenken der Extremitäten noch sonst irgendwo im Körper, die Funktionen der Geschlechtsorgane, des Darmes und der Harnblase wichen nicht von der Norm ab. Der Ernährungszustand hatte sich nicht verändert; eine Abmagerung hat Patient nicht bemerkt. Der Patient nahm an, dass die von ihm bemerkte Schwäche mit der früher durchgemachten syphilitischen Erkrankung im Zusammenhang stünde. Pat. wandte sich an den Arzt, der ihn früher behandelt hatte und führte, auf Anraten des letzteren, zwei energische Kuren von je 24 Einreibungen von 6,0 grauer Salbe aus und brauchte innerlich gegen 100,0 Natrium jodatum.

Diese Therapie, auf die so viel Hoffnung gesetzt worden war, gab aber durchaus kein Resultat. Während der Behandlung nahm die Schwäche nicht ab, sondern im Gegenteil zu. Nach einiger Zeit bemerkte Patient noch ausserdem Beschwerden beim Harnlassen. Im Verlauf einiger Tage spürte Patient ausstrahlende Schmerzen in den Beinen, die aber von selbst wieder aufhörten.

Am 10. Februar 1904 wurde Pat. in die Nervenklinik am Alexanderkrankenhause aufgenommen.

Der Krankengeschichte entnehme ich folgende kurze Daten:

Pat. ist von mittlerem Wuchs, normal gebaut und von gutem Ernährungszustand. Die Hautdecken zeigen keinerlei Abweichungen von der Norm. Ödem der Extremitäten ist nicht vorhanden. Die Lymphdrüsen lassen sich nicht palpieren; die Gelenke sind nicht schmerzhaft und sind frei beweglich. Die rohe Kraft der Extremitäten ist stark herabgesetzt und zwar ganz besonders an den unteren Extremitäten. Pat. kann nur 5 Schritte, auf einen Stock gestützt, machen und lässt sich dann kraftlos auf einen Stuhl sinken. Beim Gehen schleift Pat. beide Füsse auf der Diele. Ein besonders auffallendes Seitwärtsschleudern der Beine ist nicht zu bemerken. Im Bett liegend kann Pat. das Knie nicht beugen, wenn der untersuchende Arzt mit dem Zeigefinger auf den Oberschenkel oder den Unterschenkel drückt. Die im Gelenk gebeugte obere oder auch untere Extremität kann ohne jede Anstrengung passiv wieder gestreckt werden. Eine ebensolche Schwäche ist in den Bauchmuskeln bemerkbar. Im Gegensatz hierzu ist die Muskulatur des Rückens, des Halses und des Gesichtes vollständig normal. Das Rombergsche Symptom ist deutlich ausgesprochen. Die Tastempfindung ist vollständig normal.

Die Schmerz- und Temperaturempfindung sowie der Muskelsinn sind nur an den unteren Extremitäten und zwar an den distalen Teilen derselben mässig herabgesetzt.

Die Hautreflexe sind am Abdomen normal. Der Kremasterreflex und die Fersenreflexe fehlen. An der oberen Extremität sind der Ulnarreflex und der Sehnenreflex des M. triceps sehr matt; der Achillessehnenreflex und der Patellarreflex fehlen vollständig.

Der Pharyngealreflex ist normal.

Beim Harnlassen muss Patient drängen und entleert den Harn in einzelnen Portionen.

Die linke Pupille ist weiter als die rechte. Beide Pupillen reagieren auf Lichtreiz nicht; bei der Akkomodation und Konvergenz ist eine Verengerung der Pupillen bemerkbar.

Die faradische und galvanische Reizbarkeit der Nerven und Muskeln weicht nicht von der Norm ab. Bei Druck sind weder die Nerven, noch die Muskeln schmerzhaft.

Die vor der Aufnahme in die Nervenklinik ausgeführte Harnanalyse ergab nur Spuren von Quecksilber, infolge dessen wurden während des Aufenthalts des Patienten in der Klinik (er verweilte in derselben 4 Monate lang) noch 26 Einreibungen vorgenommen; die ganze Zeit über nahm Pat. Kali jodatum bis zu 3,0 pro die ein.

Gleichzeitig wurden die Muskeln des Patienten mit einer bipolaren Rolle faradisiert; auf die Wirbelsäule wurde ein aufsteigender galvanischer Strom von 5— 10 M.-A. appliziert. Ausserdem wurden noch Halbbäder und gymnastische Übungen nach Frenkel angewandt.

Alle diese verschiedenen therapeutischen Massnahmen brachten nur einen geringen Nutzen. An den Unterschenkeln besserte sich die Schmerzempfindung ein wenig, die Temperaturempfindung hingegen blieb unverändert. Die grobe Kraft der unteren Extremitäten nahm etwas zu, so dass der Patient auf ebener Diele, ohne sich zu erholen, allerdings auf einen Stock gestützt, ungefähr 40 Schritte machen konnte. Der Gang behielt aber seinen ataktischen Charakter bei. Was die Funktion der Harnblase

anbetrifft, so hatte sich das Verlangen beim Harnlassen zu drängen bedeutend gebessert, Patient konnte aber am Morgen dennoch nur in hockender Stellung Harn lassen.

Mit Beginn der Kursaison begab sich Pat. nach Pjatigorsk, wo er 30 Schwefelbäder nahm und eine entsprechende Anzahl von Quecksilbereinreibungen ausführte. Ausserdem wurde Pat. die ganze Zeit über mit Elektrisation der Wirbelsäule und der unteren Extremitäten behandelt und nahm zum Schluss seines Aufenthalts im Kaukasus noch 26 Kohlensäurebäder in Kislowodsk.

Diese Behandlung hatte, nach den Aussagen des Patienten, einen bedeutenden Erfolg. Am Schluss seines Aufenthalts im Kaukasus konnte Pat. auf ebenen Wegen Spaziergänge machen, wenn er dieselben alle 5—10 Minuten unterbrach und sich erholte, im allgemeinen konnte er täglich bis zu $^1/_2$ Werft gehen. Die Funktion der Harnblase besserte sich ebenfalls, wenn Pat. auch jetzt noch zeitweilig nur in sitzender Stellung Harn lassen konnte.

Eine solche Zunahme der Kräfte war hauptsächlich in den letzten 2 Wochen in Kislowodsk bemerbar und hat wohl auch nur dort bestanden. Schon 2 Wochen nach seiner Rückkehr nach Kiew konnte sich Pat. wieder nur mit Mühe in seiner Wohnung bewegen.

2 Monate nach seiner Rückkehr nach Kislowodsk wurde bei Pat. während der Untersuchung in Bezug auf Muskelsinn und Reflexe (Haut- und Sehnenreflexe) der Status quo ante konstatiert. Die Schmerz- und Temperaturempfindung war an beiden unteren Extremitäten unterhalb des Knies und im Gebiete des 4., 5. und 6. Interkostalnerven bedeutend herabgesetzt. Die Tastempfindung befand sich am Abdomen in einem Zustande von Hyperästhesie. Der Umfang der oberen und unteren Extremitäten hat nicht abgenommen. Die rohe Kraft der unteren Extremitäten ist so gering, dass der Pat. nicht imstande ist, die Beine im Knie zu beugen oder die Zehen zu heben, wenn der Finger des untersuchenden Arztes einen Gegendruck ausübt. Die galvanische und faradische Erregbarkeit der Muskeln weicht nicht von der Norm ab.

Der Gang ist ataktisch-paretisch. Pat. kann nur mit Mühe 10—15 Schritte machen und schleppt dabei die Füsse und wirft sie seitwärts.

In diesem Falle konnte die Diagnose „Tabes dorsalis“ keinem Zweifel unterliegen.

4. Frau L . . . . . swa, 45 Jahre alt, wandte sich am 10. Oktober 1900 an mich und klagte über Schwäche in den unteren Extremitäten. Bei der Untersuchung wurde Folgendes konstatiert: Gute Ernährung des ganzen Körpers. Auf der rechten Seite sind die Paresen der Muskelgruppen des Beckens und des Unterschenkels schärfer ausgeprägt als auf der linken Seite. Die elektrische Reaktion ist unverändert. Der Muskeltonus der unteren Extremitäten ist etwas matt. Der Muskeltonus der oberen Extremitäten weicht nicht von der Norm ab. Der Umfang des rechten Unterschenkels ist um $1^1/_2$ cm geringer als der des linken. Fibrilläres Zittern ist nicht vorhanden. Die Haut- und Sehnenreflexe sind vorhanden, aber matt. Die Empfindung an den unteren Extremitäten ist nur für Berührung herabgesetzt. Der Muskelsinn ist stark verändert. Eine Ataxie ist nur an den oberen Extremitäten leicht angedeutet. Das Rombergsche Symptom ist

nicht vorhanden. Die Schmerz- und Tastempfindung ist nicht überall gleich, sondern nur im Verlauf der Nervenwurzeln stark herabgesetzt; eine gleichartige Verteilung der herabgesetzten Empfindung auf den Verlauf der Nervenwurzeln ist auch am Brustkorbe im Gebiete der Interkostalnerven bemerbar. Die Pupillen sind verengert. Beim Harnlassen fühlt Patientin das Bedürfnis mitzudrängen.

Patientin ist 15 Jahre verheiratet, hat keine Kinder gehabt. Der Mann der Patientin starb nach 12jähriger Ehe an Paralysis progressiva. Patientin hat viele unruhige Zeiten und Gemütsbewegungen durchgemacht.

Die erwähnte Schwäche hat Patientin zum ersten Mal vor $^1/_2$ Jahren bemerkt, als sie sich im Verlauf zweier Wintermonate während einer Periode starker Gemütsbewegungen in einem kalten und feuchten Raume aufhielt. Schmerzen und Parästhesien hat Patientin weder damals empfunden, noch empfindet sie sie jetzt. Einige Zeit, wahrscheinlich 1 Jahr, vor dem Auftreten der Schwäche in den unteren Extremitäten musste die Patientin beim Harnlassen stärker mitzupressen, und sie sah fixierte Gegenstände doppelt. Nach kurzer Zeit (3—4 Monaten) schwand das Doppeltsehen und die Beschwerden beim Harnlassen ohne jegliche ärztliche Massnahmen. Die Schwäche in den unteren Extremitäten nahm ebenfalls so weit ab, dass Patientin sich frei bewegen konnte.

Die gegenwärtige Erkrankung trat, in Form einer neuen Schwächeattacke in den unteren Extremitäten nach Bädern in kaltem Flusswasser im Verlauf von 2 Wochen auf.

Die Diagnose von Tabes dorsalis im präataktischen Stadium machte im gegebenen Falle keine Schwierigkeiten, obgleich die typischen Schmerzen und Parästhesien fehlten.

Ebenso wie in den anderen Fällen zeichnete sich diese Periode der Erkrankung durch eine motorische Störung aus — durch eine schnell vorübergehende Parese der Muskelgruppen der unteren Extremitäten.

5. Am 15. September 1902 wurde die 30jährige M. W. T. in die Frauenabteilung der Nervenklinik aufgenommen. Die Eltern der Patientin zeichneten sich durch einen schwächlichen Gesundheitszustand aus. Der Vater litt an einem Herzübel; die Mutter erkrankte mit 55 Jahren an einem Schlaganfall und hatte vorher 3 Aborte durchgemacht. Gegenwärtig zeigen sich bei der Mutter der Patientin Seltsamkeiten des Charakters und sogar gewisse psychische Störungen.

Patientin war in ihrer Kindheit schwächlich, blutarm und sehr nervös.

In der Kindheit hat sie Masern, Scharlach, Sumpffieber, Typhus und Keuchhusten durchgemacht. Mit ungefähr 6 Jahren fing Patientin an zu lernen. Anfälle und Krämpfe sind nicht vorgekommen. Der Charakter der Patientin ist ängstlich und unruhig.

Mit 21 Jahren heiratete Patientin und abortierte infolge eines Falles im ersten Jahre der Ehe. Der Mann der Patientin ist 5 Jahre älter als letztere und soll vollständig gesund sein, nur zeitweise leidet er an Zuckungen und ausstrahlenden Schmerzen im ganzen Körper, die wohl einen neurasthenischen Charakter haben. Vor 1 Jahre bemerkte Patientin eine schnelle Ermüdung der unteren Extremitäten. Nur mit Mühe konnte sie bergauf

gehen und nur mit grosser Anstrengung Treppen steigen. Die Füsse erschienen ungewöhnlich schwer und die Bewegungen der unteren Extremitäten und zwar ganz besonders der Füsse und Zehen gingen nur sehr langsam vor sich. Eine Schwellung der unteren Ertremitäten, Schmerzhaftigkeit der Gelenke und Muskeln waren weder vor noch nach dieser Epoche vorhanden. Herzklopfen oder Atemnot verspürte Patientin beim Gehen nicht. In der Dunkelheit konnte Patientin gut gehen, was sie aber ebenso ermüdete wie das Gehen im Hellen. Einige Monate nachher hatte Patientin das Gefühl, als wenn sie Sand oder Watte unter den Füssen hätte. Nach einem halben Jahr hatte sie das Gefühl, als wenn ihre Beine znsammengebunden wären, gleichzeitig stellten sich ausstrahlende Schmerzen und Korsettgefühl ein. Schon damals begann Patientin Beschwerden beim Harnlassen zu fühlen.

Am Ende dies ersten Jahres nach dem Beginn der Erkrankung, begann Patientin Unbequemlichkeiten beim Gehen und Stehen im Dunkeln zu verspüren. Die Sehkraft hat etwas abgenommen, aber Doppeltsehen bemerkte Patientin nicht.

Seit dem letzten Jahr kann Patientin gar nicht mehr gehen, da die Füsse unter ihrem Körpergewicht zusammenbrechen. In den letzten Monaten gesellte sich noch das Unvermögen, das Gleichgewicht zu halten, dazu — sie kann nicht einmal mehr aufrecht sitzen. Abmagerung hat Patientin nicht bemerkt, es hat im Gegenteil im letzten Jahr das Körpergewicht zugenommon.

Die Behandlung, der sich die Patientin unterzogen hatte, bestand in Sonnen- und Wasserbädern. Bei dieser Behandlung fühlte sich Patientin nicht besser, sie bemerkte aber, dass ohne alle Therapie einige Male die rohe Kraft der unteren Extremitäten etwas zunahm

Gegenwärtig empfindet die Patientin eine allgemeine Schwäche und zwar ganz besonders in den unteren Extremitäten; sie kann nur mit Mühe 10—15 Schritte gehen, die Beine knicken hierbei ein, und Patientin muss sich setzen. Bei Gemütsbewegungen fühlt Patientin Ameisenlaufen, hat das Gefühl von Sand unter den Sohlen, von Zusammengeschnürtsein unterhalb der Kniee und im Fussgelenk Korsettgefühl und der 4. und 5. Finger beider Hände vertauben ihr, was sie jedoch nicht stört, Klavier zu spielen; nur zwingt sie bereits nach 5 Minuten eine starke Ermüdung der Hand das Spielen aufzugeben. Im ganzen Körper fühlt Patientin nicht gerade starke ausstrahlende Schmerzen. Beim Harnlassen muss Patientin mitdrängen. Im Dunkeln kann sie nicht gehen.

Die Patientin ist von mittlerem Wuchs, gut gebaut und gut genährt; das Fettpolster ist gut entwickelt. Auf der Haut sind weder Ausschläge noch Narben bemerkbar. Die Haut ist leicht pigmentiert (Sonnenbäder). Die Lymphdrüsen des Nackens, des Halses, des Ellenbogens und der Leistengegend lassen sich nicht palpieren. Das Knochensystem ist normal. Die Gelenke der Extremitäten sind nicht geschwollen, nicht deformiert und eine Krepitation ist nicht bemerkbar. Ein Ödem des Unterhautzellgewebes ist nicht vorhanden. Die willkürlichen Bewegungen sind überall möglich; was aber die rohe Kraft anbetrifft, so ist sie an den unteren Extremitäten stark herabgesetzt. Die rechte Hand zeigt an dem Dynamometer 17, die linke 12. Patientin kann weder den Fuss heben noch das Knie beugen, wenn der Zeigefinger der untersuchenden Hand einen Gegendruck ausübt.

An den Extremitäten ist die Empfindung für Berührungen leicht herabgesetzt. Die Schmerzempfindung ist im allgemeinen in Form von Längsstreifen an den oberen und unteren Extremitäten herabgesetzt. Das Gebiet der 1. und 2. hinteren Lendenwurzel ist normal, das Gebiet der 5. Wurzel aber ist hyperästhetisch und das Gebiet der 3. Lendenwurzel befindet sich im Zustande einer Hypästhesie. Im allgemeinen ist die Empfindung an der linken Extremität in geringerem Maße gestört als an der rechten; am Rumpf und in den Interkostalräumen weicht die Schmerzempfindung nicht von der Norm ab. An der linken oberen Extremität ist eine diffuse Herabsetzung der Schmerzempfindung im Gebiet der 5., 6. und 7. hinteren Halswurzel bemerkbar; an der rechten oberen Extremität ist die Schmerzempfindung im Gebiet der ersten hinteren Brustwurzel herabgesetzt. Der Muskelsinn ist an den unteren Extremitäten stark verändert, an den oberen Extremitäten weicht derselbe nur wenig von der Norm ab. Die Wärmeempfindung ist im Gebiet der 3. und 4. hinteren Lendenwurzel an den Beinen stark herabgesetzt und zwar am rechten mehr als am linken. Die Gebiete der 1. und 2. Lendenwurzel befinden sich in Bezug auf Wärme in einem Zustande von Hyperästhesie. An den oberen Extremitäten ist die Wärmeempfindung an denselben Stellen herabgesetzt, an denen auch eine Störung der Schmerzempfindung besteht. Die Kälteempfindung zeigt dieselben Abweichungen wie die Wärmeempfindung und zwar auch an den nämlichen Stellen.

Die Reflexe: Das Kitzeln der Fusssohle ruft keine reflektorischen Kontraktionen des Fusses hervor. Der mittlere Abdominalreflex ist matt, der obere und untere fehlen ganz; der Pharyngealreflex ist vorhanden; der Kornealreflex ist normal; der Reflex der Achillessehne, der Patella, des M. triceps und des M. supinator longus fehlen auf beiden Seiten; der Unterkieferreflex ist gut erhalten. Im Dunkeln sind beide Pupillen gleich weit; bei einfallendem Licht ist die linke Pupille weiter als die rechte, die sympathische Reaktion fehlt an der linken Pupille und ist an der rechten sehr matt; die Lichtreaktion fehlt am linken Auge und ist am rechten herabgesetzt; das Konvergieren der Gesichtsaxen ruft eine Verengerung der Pupillen hervor. Das Gesichtsfeld ist breiter als normal.

Die peripheren Nervenstämme sind bei Druck empfindlich; fibrilläres Zittern ist nicht bemerkbar. Muskelatrophien sind nicht vorhanden, die Konfiguration der einzelnen Muskeln ist normal. Die Herztöne sind nicht ganz rein; der Geruchssinn ist normal, die Geschmacksempfindungen ebenfalls. Die galvanische und faradische Erregbarkeit sowohl der Nerven als auch der Muskeln ist normal.

Im Dezember 1905 sah ich den Mann von Frau T. in der Heilanstalt von Dr. Korschun wegen der progressiven Paralyse.

Auch in diesem Falle befindet sich die Tabes dorsalis im präataktischen Stadium und es treten ebenfalls die motorischen Störungen in den Vordergrund. In der Anamnese und dem Status praesens dieses Falles finden wir, dass paretische Erscheinungen im Krankheitsbilde dominieren, mit ihnen beginnt die Erkrankung und auf dieselben beziehen sich die hauptsächlichsten Klagen der Patientin.

Die hier angeführten Beobachtungen sind in der Beziehung einander ähnlich, dass es alles Fälle von Tabes dorsalis in dem einen

oder dem anderen Stadium dieser Erkrankung sind. Zu gunsten dieser Schlussfolgerung sprechen: 1. die typischen Empfindungsstörungen, 2. die Ataxie, 3. die Veränderungen des Pupillenreflexes, 4. die Beschwerden beim Harnlassen und 5. die Veränderungen in den Sehnenreflexen — die Herabsetzung oder Steigerung derselben.

Von grossem Interesse ist in all diesen Fällen, dass im ersten Stadium dieser Erkrankung Schmerzen, Parästhesieen und andere für das Anfangsstadium typische Symptome sehr schwach ausgeprägt sind oder sogar vollständig fehlen.

In den Vordergrund treten im Gegenteil Klagen über Schwäche und Abnahme der Kräfte, die im ganzen Körper, meistenteils aber nur in irgend einer, oder auch in zwei Extremitäten verspürt werden.

Die geschwächten Teile sind entweder etwas abgemagert, d. h. mässig und diffus atrophiert, oder die Konfiguration und der Umfang der Muskeln weicht nicht von der Norm ab. Der Muskeltonus ist geschwächt. Die elektrische Reaktion der Muskeln sowohl wie die der Nerven ist normal.

Die Verminderung der motorischen Funktionen ist über die ganze Extremität diffus verbreitet, oder beschränkt sich auf einzelne Muskelgruppen, ohne sich hierbei nach der anatomischen Verteilung der peripheren Nerven zu richten. Diese Schwäche erscheint auf den ersten Blick dem eigentlichen Bilde der Tabes dorsalis fremd. Wir sind daran gewöhnt, bei den Trägern dieser Krankheit in den ersten Stadien äusserst energische Kontraktionen einzelner Muskelgruppen zu beobachten, die ausserdem zuweilen sehr anhaltend sind, da die Tabetiker keine Müdigkeit empfinden. Hier haben wir aber Individuen vor uns, die beständig oder zeitweilig Schwäche empfinden und bei denen die Kontraktionen einzelner Muskelgruppen geschwächt sind.

Sehr interessant ist diese Affektion durch ihre Schwankungen. Die Verminderung der motorischen Funktionen bessert sich nach einem gewissen Zeitraum und wird unter dem Einfluss der einen oder anderen Behandlungsmethode mehr oder weniger wieder hergestellt, um späterhin wieder mehr hervorzutreten.

Die Ursachen der hier beschriebenen Erscheinungen sind nicht leicht festzustellen. Mit vollem Recht können in allen den angeführten Fällen Erkrankungen der peripheren Nerven, des Knochensystems und speziell der Gelenke ausgeschlossen werden, die in allen Fällen freibeweglich und nicht schmerzhaft waren. Ebenso konnte die Ursache der motorischen Schwäche nicht in einer Erkrankung der Muskeln in Form einer Myositis oder Myopathie gesucht werden, da die Muskeln in der Mehrzahl der Fälle gut konfiguriert waren, keine Schwellung aufwiesen, nicht schmerzhaft waren und eine normale elektrische Re-

aktion aufwiesen. Es konnte auch in unseren Fällen vollständig eine organische Erkrankung des Gehirns oder der Leitungsbahnen desselben und zwar der Pyramidenbahnen ausgeschlossen werden; in derartigen Fällen wären erhöhte Reflexe und spastische Erscheinungen vorhanden gewesen, in unseren Fällen aber sehen wir schwache Extremitäten und matte Reflexe oder aber sogar ein vollständiges Fehlen derselben. Die beschriebenen Störungen können auch nicht für irgend eine funktionelle Neurose, speziell für Hysterie gehalten werden, da objektive Daten hierfür in Form von Hemianästhesie, Fehlen des Pharyngealreflexes, Erhöhung der Reflexe, des entsprechenden Gemütszustandes etc. nicht beobachtet wurden.

In Übereinstimmung mit den oben zitierten Worten von Oppenheim könnte man die in dem ataktischen und präataktischen Stadium der Tabes dorsalis entstehenden motorischen Störungen durch Ataxie erklären. Solch eine Annahme muss hier aber unbedingt verworfen werden.

Die ataktischen Bewegungen haben äusserst charakterische Merkmale: 1. Die einzelnen Exkursionen der ataktischen Extremitäten übersteigen die Norm, 2. die Richtung, in der sich diese Extremitäten bewegen, weicht vom Ziel ab, 3. die Bewegungen besitzen einen beschleunigten Rythmus und büssen 4. an Zweckmässigkeit ein, da ihre Arbeit eine intensivere ist, als es der Zweck erfordert.

Dieser Kategorie können die bezeichneten Erscheinungen bei den hier beschriebenen Patienten nicht zugezählt werden: 1. Die Exkursionen der unteren Extremitäten erreichen bei ihnen nicht einmal die Norm, 2. der Rythmus derselben ist verlangsamt, 3. sie sind zweckentsprechend, obgleich sie das angestrebte Ziel nicht erreichen, und weichen 4. insofern von der Richtung ab, als es ihnen an Energie gebricht, die Richtung einzuhalten.

Naturgemässer erscheint es, die hier erörterten Paresen und Paralysen einer Erkrankung der Zellen der Vorderhörner zuzuschreiben, die, wie es uns bekannt ist, schon mehrfach auch in der Gegenwart konstatiert worden ist (vgl. Literatur 5. 7. 21) und dank der vervollkommneten Technik in den Frühstadien der Tabes dorsalis beobachtet wurde. Da die beschriebenen paretischen Erscheinungen aber die Neigung zeigten, sich zu bessern, so darf man die zu Grunde liegenden Veränderungen in den Zellen nicht als Degeneration derselben auffassen, sondern als eine Herabsetzung ihrer Funktionen, die einer Besserung fähig ist. Andererseits müssen hier ebenfalls wenig umfangreiche herdförmige Affektionen der Zellen angenommen werden, die durch eine kompensatorische Tätigkeit anderer benachbarter Teile der Vorderhörner ersetzt werden können.

Ein solcher Zustand der Zellen der Vorderhörner wurde auch

experimentell an Tieren nach Durchschneidung der Hinterwurzeln beobachtet (vgl. 14. 21); die Veränderungen der Zellen traten hierbei in Form von einzelnen Herden auf und bestanden in einem Aufquellen des Zellkörpers, in einer gewissen Chromatolyse und in einer Lageveränderung des Kerns, ohne dass der letztere seine Form und Grösse veränderte. Die Metamorphose der Zelle war also sehr geringfügig, die Zelle konnte aber in diesem Zustande nicht als ganz normal betrachtet werden und ihre Funktionsfähigkeit musste im Verlauf einer gewissen Zeit fraglos abnehmen.

Wir halten es für durchaus möglich, bei unseren Patienten einen analogen Zustand der Zellenelemente der Vorderhörner anzunehmen, da sich dieselben unter den gleichen Verhältnissen befanden wie die soeben erwähnten Tiere, bei denen die Degeneration der Wurzelfasern durch das Experiment zustande gekommen war.

Wir beharren bei solch einer Annahme, da in der Literatur andere Tierexperimente bekannt sind, in denen sich nach Resektion der hinteren Wurzeln Paresen und Paralysen entwickelten und zuweilen eine gewisse Atrophie des affizierten Körperteiles bemerkbar war und dennoch die Funktionen sich ziemlich bald wiederherstellten.

Claude-Bernard durchschnitt beim Frosch und beim Hunde die hinteren Wurzeln des N. ischiadicus und beobachtete hiernach eine Parese oder sogar eine Paralyse der dem Experiment unterzogenen Extremität.

Mott und Sherrington durchschnitten beim Affen die hinteren Wurzeln einer der oberen Extremitäten und bemerkten, dass das Tier den betreffenden Arm nicht mehr bei willkürlichen Bewegungen benutzte; der Arm war geschwächt und paretisch. Ganz besonders demonstrativ war diese Erscheinung, wenn die 3., 4., 5., 6., 7. und 8. Hals- und die 1., 2. und 3. Brustwurzel durchschnitten wurden. Bei solch einer Massenresektion büsste das Tier die Greifbewegungen vollständig ein. Bei einer geringen Anzahl von resezierten Wurzeln waren diese paralytischen Erscheinungen mehr begrenzt. Wenn diese Störungen auch noch so stark waren, so nahmen sie dennoch nach Ablauf einer gewissen Zeit ab oder verschwanden sogar vollständig.

Hering durchschnitt die 3., 4., 5., 6., 7. und 8. Hals- und die 1. und 2. Brustwurzel und konnte sich bei der Beobachtung der Folgen dieser Operation davon überzeugen, dass die dem Experiment unterzogene Extremität vollständig ihre Kraft verlor.

Margulice[16]) durchschnitt beim Affen alle hinteren Wurzeln der Cauda equina bis zum 5. Kreuzbeinsegment inklusive und bemerkte hiernach, dass die rechte hintere Extremität bei schnellen Bewegungen zurückblieb.

Gleichartige Versuche wurden von Korniloff ausgeführt und auch

er beobachtete paretische und paralytische Erscheinungen an einer der hinteren Extremitäten, deren hintere Wurzeln reseziert worden waren.

In allen diesen Fällen zeichneten sich die motorischen Störungen dadurch aus, dass sie nur kurze Zeit anhielten und nach einer gewissen, recht langen Zeitperiode abnahmen und vollständig verschwanden.

In einigen von diesen Versuchen wurde eine Herabsetzung der Ernährung der dem Experiment unterzogenen Extremität konstatiert, und zwar trat sie in Form von Muskelatrophien zutage.

Hering fand bei seinen Hunden nach Durchschneidung der hinteren Wurzeln eine Verminderung der Muskelmassen.

Dasselbe beobachteten Mott und Sherrington.

Die in diesen Fällen ausgeführte elektrische Reaktion ergab in den paretischen Extremitäten ein normales Resultat.

Diese Daten erlauben es uns, die Ursachen der beschriebenen Störungen besonders bei denjenigen von unseren Patienten leicht zu begreifen, bei denen ausser der Abnahme der motorischen Funktionen noch eine Muskelatrophie vorhanden war.

Wahrscheinlich liegt eine analoge Zellmetamorphose der Vorderhörner den Paresen bei unseren übrigen Patienten zugrunde, bei denen keine Muskelatrophie bemerkbar war. Vielleicht waren aber auch die Veränderungen der Zellen der Vorderhörner geringer, oder waren auf eine geringere Anzahl von Zellen ausgedehnt. Solch eine Schlussfolgerung würde aus der Gleichartigkeit der Erkrankung, an der alle hier angeführten Patienten litten, resultieren.

Ausser diesen, zu der Zahl der organischen gehörenden Ursachen müssen hier auch noch einige funktionelle Momente zugelassen werden, und zwar darf der Verlust derjenigen Reize, die von der Peripherie her durch die hinteren Wurzeln zu den Vorderhörnern gelangen und die Bedeutung von motorischen Impulsen haben, nicht ausser acht gelassen werden.

Raichline, Bruns, Pick und Bickel nahmen, ein jeder von seinem Gesichtspunkte ausgehend, an, dass die hierbei zustande kommende Störung der Empfindung die motorischen Funktionen durch Vermittelung der Grosshirnrinde beeinflusst. Das Tier, das eine unbestimmte Vorstellung von seiner anästhetischen Extremität hat, schliesst dieselbe vollständig aus seinen motorischen Assoziationen aus, benutzt sie zu seinen lokomotorischen Zwecken nicht und innerviert dieselbe nicht genügend. Mit dieser Erklärung kann man sich teilweise einverstanden erklären, sie ist aber nicht für alle Fälle anwendbar.

Anton (17) beobachtete einen Patienten mit einseitiger Herabsetzung der Empfindung. Bei diesem Patienten bestanden äusserst charakteristische Bewegungen der linksseitigen anästhetischen Extre-

mitäten. Ohne fremde Einwirkung hielt er die Extremitäten immer vollständig in Ruhe, wenn er aber gleichzeitig mit beiden Armen arbeitete, entwickelte er in ihnen eine mehr oder weniger gleiche Kraft.

Hering (15) beobachtete einen Tabetiker mit äusserst stark herabgesetzter roher Kraft im rechten anästhetischen Arm; wenn aber dieser Patient beide Arme gleichzeitig anspannte, erwies sich der rechte stärker als der linke (S. 583).

Augenscheinlich kamen die geschwächten Bewegungen der anästhetischen Seite nicht infolge einer ungenügenden cerebralen Innervation und ungenügender Assoziationsreize zustande, denn sonst hätten die willkürlichen Bewegungen bei der Unmöglichkeit einer Kontrolle und eines Vergleiches (die linke Extremität ist tief anästhetisch) denselben Unterschied zu ungunsten der anästhetischen Extremitäten ergeben.

Hering (11) gelangte zu dem Schluss, dass die Parese oder Paralyse einer bestimmten Bewegung unter solchen Bedingungen infolge einer zentripetalen Paralyse der sensiblen Nerven zustande kommt (Bd. 70. S. 582). Hering ist darin mit Sherrington einverstanden, dass jede hintere Wurzel demjenigen Muskel, der von der gleichnamigen vorderen Wurzel reagiert wird, zentripetale Nerven zusendet; infolge dessen paralysieren wir beim Durchschneiden der hinteren Wurzeln diejenigen Muskeln, die von diesen letzteren innerviert werden. Während des Experimentes kann man vorhersagen, welche Muskeln paralysiert sein werden, wenn man die Beziehung der vorderen Wurzeln zu ihnen kennt, und andererseits kann man die Paralyse der einen oder anderen Funktion vorhersagen, da es bekannt ist, welche Muskeln bei bestimmten koordinierten Bewegungen beteiligt sind.

Dieser Autor sieht die Ursachen der zentripetalen Lähmungen in einer Affektion der hinteren Wurzeln, wodurch die Stimula, die durch die hinteren Wurzeln zu den Vorderhörnern hinziehen, aufgehoben werden. Er findet, dass das Rückenmark, zu dem von der Peripherie her keine sensorischen Eindrücke mehr gelangen, in einen Ruhezustand versetzt wird, der dem Schlaf ähnlich ist. Hiervon überzeugte sich Hering in einer Reihe demonstrativer Versuche an Fröschen mit abgetragenem Grosshirn, die, wie bekannt, immer mit gekrümmtem Rücken und eingezogenen Extremitäten dasitzen. Die Versuche, die Lage solcher Tiere zu verändern, führen zu keinem Ziel, da sie sehr energische Bewegungen ausführen, um die früher gekrümmte Stellung wieder einzunehmen. Hering war in der Lage, den peripheren und sensorischen Ursprung dieser Bewegungen beweisen zu können, während er von ihm für rein spinal gehalten wurde, d. h.

selbständig in den Vorderhörnern des Rückenmarks entstanden. Beim Durchschneiden der hinteren Wurzeln solcher Frösche sah Hering ein Aufhören der Bewegungen der Extremitäten und des Rumpfes. Die Tiere, denen das Grosshirn entfernt war und bei denen gleichzeitig die hinteren Wurzeln reseziert waren, büssten die Fähigkeit ein, in ihre frühere Stellung zurückzukehren und lagen widerstandslos mit ausgestreckten Extremitäten da.

Es ist möglich, dass bei unseren Patienten die Wiederherstellung der rohen Kraft in den paretischen Extremitäten, die nach Behandlung mit der faradischen Bürste eintrat, gerade durch den starken Reiz bedingt wurde, der die schlummernden Zellen der Vorderhörner erweckte.

Die motorischen Störungen können also bei unseren Patienten durch zweifache Ursachen erklärt werden: 1. durch eine gewisse organische Affektion der Zellen des Vorderhorns, die vielleicht imstande war, nach einiger Zeit wieder zu verschwinden (oder es wurde die Funktion der affizierten Zellen von den Nachbarzellen übernommen); 2. durch eine Herabsetzung der Reize, die von der Peripherie her in das Rückenmark gelangen und den allgemeinen Tonus der Zellen der Vorderhörner erhöhen.

Da sowohl die eine als auch die andere Ursache durch eine primäre Affektion der hinteren Wurzelfäden bedingt wird, zwingt uns dieser Umstand dazu, das beschriebene Frühsymptom der Herabsetzung der motorischen Kraft zu den Erscheinungen einer Tabes dorsalis zu rechnen und diese Erscheinung nicht als besondere Erkrankungsform anzusehen.

Eine derartige Störung hätte nichts Merkwürdiges und Besonderes an sich, wenn sie bei bejahrteren Patienten mit sicher konstatierter Tabes dorsalis auftreten oder im letzten Stadium der Tabes dorsalis entstehen würde. Unter solchen Verhältnissen würde dieses Leiden keinerlei diagnostische Schwierigkeiten darbieten; da aber dieses Leiden im Gegenteil unbemerkt, während eines verhältnismässig befriedigenden Allgemeinzustandes des Patienten, ohne die geringsten Hindeutungen auf die Möglichkeit eines Vorhandenseins von Tabes dorsalis, entsteht, kann es den Anstoss zu den verschiedenartigsten Vermutungen geben, und es würde sich niemand dazu entschliessen, diese Affektion der motorischen Sphäre für den Beginn von Tabes dorsalis zu halten.

Das beschriebene Symptom ist bisher noch wenig erforscht. In der uns zugänglichen umfangreichen der Tabes dorsalis gewidmeten Literatur fanden wir nur einige diesbezügliche Hinweise:

Unter den französischen Autoren, die eine motorische Tabes er-

wähnen, führt Grasset (Leçons de clinique médicale; deuxième série. 1896. p. 319) einen Fall von Tabes dorsalis an, in dem sich die Symptome in zweifacher Richtung entwickelten: 1. empfand der Patient verschiedenartige Parästhesien und 2. war bei ihm die motorische Sphäre stark geschwächt: p. 319: „Au mois de juillet 1892 il commence par eprouver une sorte de constriction à la base de la poitrine; trois ou quatre jours après, il sent les jambes fléchir sous lui, la marche devient difficile et déjà incoordinée, actuellement ses membres inferieurs sont très faibles ou plutôt inhabiles"; p. 323: „Il s'agit là d'un cas de tabes exclusivement moteur à l'incoordination precoce". In dieser Mitteilung nennt Grasset den Fall von Tabes dorsalis — motorische Tabes. Aus einer solchen Benennung lässt sich schliessen, dass das Besondere dieses Falles hauptsächlich in der Affektion der motorischen Sphäre bestand.

An einer anderen Stelle seines interessanten Buches beschreibt Grasset die Entwicklung von Tabes bei einer Frau und teilt mit, dass bei dieser Patientin nach dem Verlassen des Hospitals alle Symptome, mit Ausnahme der Schwäche, verschwanden; ibidem p. 281: „Quand la malade sort de l'hôpital de Temis tous ces troubles ont disparu; mais les jambes restent faibles. Quoique l'élément essentiel du Tabes soit l'incoordination sans paralysie, on observe cepandant quelque-fois des vraies paralysies et très souvent une lassitude rapide ou de la faiblesse comme dans notre cas".

Sehr wichtig, nur sehr kurz gehalten ist die Mitteilung Frenkels (Neurol. Zentralbl. 1897. S. 924), dass er einen Fall von Tabes gesehen habe, in dem sich das Leiden äusserst schnell, im Verlauf von 24 Stunden, entwickelt hatte und in Form von paralytischen Erscheinungen zutage trat; erst später wurde es klar, dass diese Parese oder Paralyse der Anfang einer Tabes dorsalis war.

Ungeachtet dessen, dass dieses Symptom wenig bekannt ist, bietet es dennoch im allgemeinen Bilde der Tabes dorsalis nichts Unerwartetes. Jedenfalls ist es uns bekannt, dass Affektionen der motorischen Nerven des Auges z. B. sehr häufig im Beginn der Tabes dorsalis beobachtet werden und sogar zu den typischen Symptomen derselben gerechnet werden.

Das unbedeutende Material, über das wir im gegebenen Falle verfügen, erlaubt es uns nicht, den Versuch zu wagen, die nächstliegenden ätiologischen Ursachen, die diese frühzeitige Entwicklung der motorischen Störungen begünstigen, zu erklären.

Wir erlauben uns, auf Grund des oben Mitgeteilten folgenden Schluss zu ziehen:

Es gibt Fälle von Tabes dorsalis, in denen die Anfangssymptome in Form von Paralysen oder Paresen der oberen oder unteren Extremitäten auftreten. Die Zugehörigkeit dieser Fälle zur Tabes dorsalis lässt sich zuweilen schon bei der ersten Untersuchung des Patienten konstatieren und zwar auf Grund der verschiedenen, einander parallel auftretenden Symptome, z. B. Störungen des Pupillenreflexes, Störungen beim Harnlassen, Ataxie usw. In einigen Fällen aber ist die genaue Diagnose äusserst schwierig zu stellen.

Die motorischen Störungen müssen in derartigen Fällen zur Zahl der tabetischen Symptome gerechnet werden, da man als ihre Ursache eine Affektion der hinteren Wurzeln annehmen muss.

Literatur.

1) Anton, Zur Lokalisation der Muskelsinnstörungen im Gehirn. Zeitschrift für Heilkunde. Bd. 14. 1893.

2) Bickel, Über den Einfluss der sensiblen Nerven und des Labyrinths auf die Bewegungen der Tiere. Pflügers Archiv. Bd. 67.

3) Derselbe, Die Bedeutung der Sensibilität für den tierischen Organismus. a) Münchn. med. Wochenschr. 1898. Nr. 6. b) Deutsche Zeitschrift für Nervenheilkunde 1898. Bd. 13.

4) Bruns, Neurol. Zentralbl. 1897. 924.

5) Charcot-Pierret, Altérations de la substance grise dans le tabes. Soc. biolog. 1871. IV. 22.

6) Claude-Bernard, Leçons sur la physiologie du système nerveux. 1863. Paris.

7) Condeleon, Atrophie musculaire pendant tabes. Thèse de Paris 1897.

8) Hering, Über die Bewegungslosigkeit des Rückenmarksfrosches nach Durchschneidung der hinteren Wurzeln. Pflügers Archiv. Bd. 54. 1893.

9) Derselbe, Beitr. zur experimentellen Analyse koordinierter Bewegungen. Pflügers Archiv. Bd. 70. 1898.

10) Derselbe, Über zentripetale Ataxie beim Menschen und beim Affen. Neur. Zentralbl. 1897. Nr. 23.

11) Dersebe, Über Bewegungsstörungen nach zentripetaler Lähmung. Arch. f. experiment. Pathol. u. Pharm. Bd. 38. 1896.

12) Frenkel, Neur. Zentralbl. 1897. S. 925.

13) Korniloff, Über die Veränderung der motorischen Funktion bei Störungen der Sensibilität. Zeitschr. f. Nervenheilk. 1897.

14) Lapinsky, Zur Frage des Verlaufes der Kollateralen der hinteren Wurzeln und der Veränderung der Zellen der Vorderhörner nach Durchschneidung der ersteren. Archiv f. Psychiatrie 1906. Newrologitscheskij Westnik 1902 (russisch).

15) Leyden, Über Beteiligung der motorischen Muskeln bei Tabes dorsalis. Zeitschr. f. prakt. Med. 1877.

16) Margulice, Monatsschr. f. Neurologie und Psychiatrie. Bd. 1. Heft 4.

17) Mott und Sherrington, Experiments upon the influence of sensory nerves upon movement and nutrition of the limbs. Royal Society 1895.

18) Pick, Über die sogen. Conscience musculaire. Zeitschr. f. Psychologie und Physiologie der Sinnesorgane. 1893. Bd. 4.

19) Raichline, Neurol. Zentralbl. 1897. S. 924.

20) Sherrington, Experiments in Examination of the peripheral distribution of the fibres, of the posteriors Roots of some spinal nerves. Royal society proceed. Febr. 1897.

21) Schaffer, Über Nervenzellenveränderungen bei Tabes. Monatsschrift f. Psychiatrie 1898.

22) Wharrington, a) Of the structural alterations observed in nervecelle. Journ. of Physiol. Bd. 23. p. 112. b) Further observations on the structural alterations. Ibidem 24. Nr. 6.

X.

Ein weiterer Fall von angiosklerotischer Bewegungsstörung des Arms.[1])

Von

Wilh. Erb, Heidelberg.

Nach dem in meiner vorigen Mitteilung erwähnten „Gesetz von der Duplizität der Fälle" erschien es mir fast selbstverständlich, dass ich kurze Zeit nach der ersten l. c. publizierten Beobachtung einen zweiten dieser so seltenen Fälle von angiosklerotischer Bewegungsstörung („intermittierendem Hinken") des Arms zu Gesicht bekam. Derselbe bietet das Krankheitsbild in ganz typischer Weise dar, er konnte auf der Klinik längere Zeit nach allen Richtungen beobachtet und untersucht werden, so dass er einer kurzen Mitteilung wohl wert erscheint.

Beobachtung. Die 57jährige Landwirtsfrau Margar. Bl..... wird am 1. XII. 05 in die Klinik eingewiesen wegen Diabetes mellitus. Pat. stammt aus gesunder Familie, hat 12mal geboren, davon 10 lebende gesunde Kinder, keinen Abortus, gesunder Mann.

Pat. war stets gesund bis vor 2 Jahren; damals zunehmende Mattigkeit bei gutem Appetit und auffallend viel Durst; vermehrte Urinausscheidung, auch nachts; Urin stets klar und hell; öfters Kopfschmerz und Schwindelgefühl. Im Februar 1904 6 Wochen krank mit entzündlichen Magendarmerscheinungen.

Bald darauf trat „Reissen" in den Armen und Beinen auf, ohne Störung der Arbeitsfähigkeit.

Anfang 1905 wieder reichlicher Appetit, besonders auf Brot, ohne entsprechende Kräftigung.

In den letzten Monaten Anschwellungen der Beine bis zu den Knieen, mit starkem Reissen darin.

Auch im rechten Arm wieder viel „Reissen" und das Gefühl, als ob die rechte Hand dicker wäre und nicht recht geschlossen werden könnte — ohne dass jedoch eine sichtbare Schwellung der Hand vorhanden war.

Gleichzeitig trat öfter Herzklopfen ein, besonders beim Treppensteigen.

---

1) s. d. Zeitschrift. Bd. 29. S. 465. Nov. 1905.

Nun erst ging Pat. zum Arzt, der die Zuckerkrankheit konstatierte und entsprechende Diätvorschriften gab.

Der Zustand blieb im wesentlichen der gleiche bis zum Eintritt in die Klinik; Gewichtsabnahme (ca. 15 Pfund) und allgemeine Mattigkeit wurden noch angegeben.

Ätiologische Schädlichkeiten sind nicht zu eruieren; früher reichlicher Apfelweingenuss, sonst absolut nichts. —

Nachträglich — nachdem die Veränderungen am rechten Arm (s. u.) festgestellt waren — wurde durch eingehendes Befragen der Pat. noch Folgendes ermittelt:

Vor ca. $^1/_2$ Jahr fiel Pat., als sie 2 Eimer Wasser trug, hin und stürzte auf den rechten Ellenbogen; keine Wunde, nur Kontusion, Blauwerden und Schmerzgefühl. An der Hand und am Oberarm keine Verletzung.

Pat. musste sich darnach einige Zeit schonen.

Seit eben dieser Zeit oder kurz nachher bemerkt die Kranke öfters, dass die rechte Hand schon nach geringen Anstrengungen (z. B. beim Stricken) etwas blaurot wird und erlahmt, so dass sie nach ca. $^1/_2$ Stunde aufhören muss; sie könne dann nichts mehr machen; dabei trete Reissen an der Aussenseite des Oberarms und manchmal nach unten bis zur Hand ein. Nach einiger Ruhe verschwindet das wieder.

Ausserdem bemerkt sie, dass sie bei Versuchen, mit der rechten Hand am Rücken etwas an den Kleidern zu machen, sehr rasch erlahmte, so dass sie sich von anderen anziehen lassen musste.

Beim Gehen treten keinerlei analoge Erscheinungen auf.

Die objektive Untersuchung ergiebt (mit Weglassung alles Unwesentlichen): Diabetes mellitus. Urin hell, klar, sauer, spärl. Alb. — spez. Gew. 1025—1030, reichlich Zucker; Menge 1500—3800 g in 24 St. —

Zuckergehalt in den ersten Tagen (ohne Diät) 3,8—5,1 Proz. Bei strenger Diät sinkt der Zuckergehalt rasch bis auf 0,5 — und 0,2 Proz. —, ist aber nicht völlig zum Verschwinden zu bringen. Nie Aceton und Acetessigsäure.

Lungen ohne pathol. Veränderung. — Leber mässig vergrössert; Milz normal. Abdomen schlaff, etwas aufgetrieben.

Mässiges Fettpolster, schlaffe Muskulatur.

Nervensystem zeigt keinerlei wesentliche Störung.

Zirkulationsapparat: Herz nach rechts und links in mässigem Grade verbreitert; Spitzenstoss ausserhalb der Mamillarlinie; erster Mitralton unrein, zweiter Aortenton accentuiert.

Deutliche Arteriosklerose: Linke Radialis hart und geschlängelt, mit vollem, mässig gespanntem Puls. — Rechte Radialis nicht fühlbar.

Temporales nicht deutlich verändert. — Alle Fusspulse deutlich fühlbar; die beiden Dorsales pedis entschieden sklerosiert, hart, sehr leicht zu fühlen. Femorales sehr deutlich, voll, mässig gespannt.

Blutdruck (Gärtners Tonometer) rechts kaum 70 mm, links 130 mm Hg.

An beiden Unterschenkeln starke Varizen, eine Spur von Knöchelödem.

Die genaue Untersuchung des rechten Arms und seiner Gefässe

ergiebt Folgendes: Hände in der Ruhe von annähernd gleicher Temperatur und Farbe; keine auffallende Kühle oder Zyanose oder Blässe der rechten Hand. Der rechte Radialpuls fehlt völlig, doch ist die Arterie am Handgelenk undeutlich fühlbar, nicht besonders hart; der Puls in der Brachialis nur mit grosser Mühe und äusserst schwach und klein fühlbar; das Arterienrohr aber deutlich als ein ziemlich harter Strang zu erkennen; erst ganz hoch oben in der Achselhöhle, dem Caput humeri entsprechend, ist ein deutlicher und voller Puls zu fühlen; ebenso in der Subclavia oberhalb des Schlüsselbeins, kaum schwächer als links. (Carotiden beiderseits gleich, voll und gross.)

Die verschiedenen Funktionsprüfungen des rechten Arms ergaben: Motilität, Sensibilität, Reflexe und elektrische Erregbarkeit sind vollständig normal.

Verschiedene Dynamometerproben ergaben nur geringfügige oder keine Differenzen der Druckkraft zwischen rechter und linker Hand.

Bei wiederholten Druckversuchen mit dem Dynamometer bleibt die Druckkraft links unverändert, rechts sinkt sie etwas, aber unregelmässig; ebenso wenn nach wiederholtem Heben eines Gewichts die Kraft am Dynamometer nachher geprüft wird. (Pat. ist ungeschickt mit dem Dynamometer.)

Deutlicher wird die Störung beim wiederholten Heben eines Gewichts; während rechts nach 10maligem Heben Erlahmung mit Reissen im Oberarm eintritt, ist von derselben links nach 20maligem Heben noch nichts vorhanden. Die rechte Hand erscheint nach diesem Versuch zunächst etwas blass, nach einigen Minuten etwas bläulich gerötet und kühler als die linke. Blutdruck dabei rechts 70 mm, links 130—140 mm.

Nach Wiederholung dieses Versuchs, mit gleichem Ergebniss, ist der Radialispuls rechts ganz schwach fühlbar.

Besonders belehrend waren wiederholt angestellte Versuche mit Strumpfstricken: nach 30—40 Min. Strickens (wohl auch schon früher) treten Schmerzen im Oberarm, Ermüdung des Arms und der Hand auf, so dass Pat. aufhören muss; kurz nachher ist die Hand bläulich rot, etwas kühl; der vorher ganz unfühlbare Radialpuls kann jetzt deutlich gefühlt werden; der Blutdruck ist unverändert.

Bei einem Versuch mit dem Ergostaten zeigt sich, dass die Kranke mit dem linken Arm 15 und mehr Umdrehungen ausführen kann, ohne schon erschöpft zu sein, während der rechte Arm schon nach 8 Drehungen erlahmt und den Apparat nicht weiter bewegt. Auch darnach ist die rechte Hand zunächst etwas blass, der Radialpuls nicht fühlbar, nach wenigen Minuten rötet sich die Hand etwas und der Radialpuls ist deutlich, wenn auch sehr schwach, zu fühlen.

Im weiteren Verlauf der Beobachtung erwies sich, dass auch sonst, besonders am Morgen der Radialpuls gelegentlich schwach fühlbar war.

Pat. wird am 21. XII. 1905 mit Diätvorschriften, Einreibung von Jothionsalbe für den rechten Arm entlassen; anfangs war einige Zeit Strophanthus gegeben worden.

Es fand sich also bei der Kranken am rechten Arm eine hochgradige Störung der arteriellen Blutversorgung durch Verengerung der

ganzen Arteria brachialis, zunächst anscheinend ohne nennenswerte Störung des Aussehens, der Temperatur, der Funktion der oberen Extremität. Erst bei anhaltenderen Bewegungsversuchen tritt eine Störung der Motilität, Ermüdung und Versagen der Hand und des Arms unter Schmerzen und leichten Veränderungen der Blutverteilung in denselben ein; also das typische Bild dessen, was wir als „angiosklerot. Bewegungsstörung" (Dyskinesie) bezeichnen — ein Schulfall dieser Störung an der oberen Extremität; eine seltene und interessante Beobachtung.

Es ist nicht leicht, sich eine ganz bestimmte Vorstellung über die in der rechten Armarterie vorhandene anatomische Läsion zu machen. Von einem völligen Verschluss der Brachialis kann nicht wohl die Rede sein: es besteht ja noch Zirkulation in der ganzen oberen Extremität, von Gangrän ist keine Rede, der Radialpuls ist gelegentlich, der Brachialpuls regelmässig, wenn auch sehr schwach, fühlbar. Es ist auch nicht wahrscheinlich, dass es sich um eine akut entstandene Verengerung oder gar Verschliessung der Brachialis hoch oben (Thrombose, Embolie, Zerreissung der Arterie) gehandelt haben sollte; die Anamnese lässt jeden Anhaltspunkt dafür vermissen. Ich halte es deshalb auch nicht für wahrscheinlich, dass das in der Anamnese erwähnte Trauma etwa die ausschliessliche Veranlassung des Leidens gewesen sei; die Anamnese spricht vielmehr dafür, dass dasselbe wohl schon früher, wenigstens in seinen Anfängen, bestanden hat (öfters „Reissen" im Arm).

Es bestehen in anderen Gefässprovinzen des Körpers deutliche Zeichen von Arteriosklerose (Radialis sin., Carotiden, Dorsales pedis; Hypertrophie des Herzens, accentuierter 2. Aortenton, erhöhter Blutdruck!); es erscheint deshalb natürlich, dasselbe Leiden auch im Bereich der rechten Brachialis anzunehmen: früher entwickelt und weiter fortgeschritten als in den anderen Gefässprovinzen; ähnlich wie in dem zuletzt von mir mitgeteilten Fall vom linken Arm. Eine hochgradige Arteriitis obliterans (ohne erhebliche Verkalkung, aber mit starker Einengung des Gefässlumens). Möglich, dass dieser Prozess an einer umschriebenen Stelle hoch oben in der Brachialis einen besonders hohen Grad erreicht hat; möglich auch, dass das Trauma einen auslösenden oder verschlimmernden Einfluss auf das Leiden ausgeübt hat. Darüber ist jedoch ohne anatomische Untersuchung nichts Sicheres zu sagen.

Dass der Kranken die Bewegungsstörung besonders beim Hantieren am Rücken zum Bewusstsein kam, rührt vielleicht daher, dass dabei noch eine mechanische Kompression und Verengerung der ohnehin schon

schwach gefüllten und unter niederem Blutdruck stehenden Art. brach. eintrat.

Auf die eigentliche Pathogenese der Arteriosklerose in unserem Fall näher einzugehen, erscheint mir zwecklos; ursächliche Momente bekannter Art fehlen; bei der noch herrschenden Unsicherheit unseres Wissens über die Beziehungen zwischen Diabetes und Arteriosklerose lässt sich nichts Bestimmtes sagen.

Jedenfalls glaube ich den Fall als typisches Beispiel der „Dyskinesia angiosclerotica brachii" bezeichnen zu dürfen. — Vielleicht wird es, bei etwas gesteigerter Aufmerksamkeit auf ähnliche Vorkommnisse, gelingen, die noch spärliche Kasuistik dieses Leidens zu vermehren.

XI.

Operierter Tumor des Ganglion Gasseri.

Von

Prof. Hofmeister-Stuttgart und **Prof. E. Meyer**-Königsberg i. Pr.

(Mit 2 Abbildungen im Text u. Tafel VI. VII.)

Die operative Entfernung des Ganglion Gasseri wegen hartnäckiger Neuralgien ist durch Krause und viele andere in einer grossen Zahl von Fällen schon ausgeführt; konnte doch Türck[1]) schon im Jahre 1902 nicht weniger als 201 Exstirpationen mit 156 Dauerheilungen aus der Literatur zusammenstellen und seither ist die Kasuistik noch erheblich angewachsen; doch handelte es sich dabei zumeist nicht um Geschwulstbildung im Ganglion Gasseri. Die Seltenheit, mit der bis jetzt die Diagnose auf Tumor des Ganglion Gasseri gestellt und die Operation desselben ausgeführt werden konnte, veranlasst uns, den nachstehenden Fall zu veröffentlichen.

Zusammenfassung: B., Anton, 26 Jahre, Landwirt.

Seit März 1898 rechtsseitige Zahnschmerzen, die allmählich in Schmerzen der ganzen rechten Gesichtshälfte, Schläfe, Ohr und Nacken rechterseits übergingen und bald sehr hochgradig wurden. Gleichzeitig Hypästhesie, resp. Hypalgesie in demselben Gebiete, Schwäche der Kaumuskulatur rechts und Abnahme des Sehvermögens auf dem rechten Auge. Allgemeiner Kräfteverfall. Vom 21. I. 1899 bis 2. III. 1899 in Behandlung und Beobachtung der chirurgischen und der psychiatrischen Klinik zu Tübingen. Schmerzen sehr heftig. Im Gebiet des Trigeminus rechterseits Hypästhesie und Hypalgesie, Parese der Kaumuskeln rechts, Protrusio bulbi, Parese der Augenmuskeln und Stauungspapille auf dem rechten Auge.

9. II. 1899. Operation: Entfernung eines ca. kirschgrossen Tumors, der die Stelle des Ganglion Gasseri einnimmt und sich mikroskopisch als Sarkom von besonderem Bau erweist. Fast völlige Schmerzfreiheit nach der Operation, seit Mai 1899 jedoch wieder Verschlimmerung, zunehmende Kachexie. Oktober 1899 Exitus letalis. Sektion konnte nicht ausgeführt werden.

Heredität, Potus, Trauma, Infektion negiert. Früher gesund, hat ohne Störung gedient. März 1898 rechtsseitige Zahnschmerzen im Ober- und

1) s. Lexer, Arch. f. klin. Chir. 1902. Bd. 65.

Unterkiefer, die sich allmählich steigerten, so dass Pat. nicht mehr schlafen konnte. Trotz Enfernens von zwei Zähnen nahmen die stechenden, anhaltenden und meist sehr heftigen Schmerzen immer mehr zu und ergriffen die ganze rechte Gesichtshälfte samt der gleichseitigen Schläfengegend, sowie Ohr und Nacken, scharf in der Mittellinie gegen die ungestörte linke Seite abschneidend. In denselben Hautgebieten wurde gleichzeitig das Gefühl immer schwächer, so dass er seit November 1898 fast gar nichts empfand, ebenso stand es mit dem Gefühl auf der rechten Zungenhälfte. Die Lippen auf der rechten Seite wurden auffallend trocken, sprangen auf. Auf der rechten Gesichtshälfte schwitzte Pat. weniger als auf der linken, auch fühlte sich die rechte im ganzen kühler an. Wenn er weinte, kamen aus dem rechten Auge keine Tränen; das rechte Nasenloch blieb immer trocken. Besonders seit Juli 1898 wurde das Sehvermögen auf dem rechten Auge schlechter, seit Januar 1899 kann Pat. auf dem rechten Auge nicht mehr sehen. Seit etwa derselben Zeit ist eine Vortreibung des rechten Bulbus bemerkt, auch weiss Pat. nicht mehr, ob das rechte Auge geschlossen oder geöffnet ist. Seit Mai 1898 kann Pat. auch nicht mehr ordentlich auf der rechten Seite kauen. Beim Schlucken habe er zuweilen Schmerzen, im Halse ein Gefühl von Trockenheit. Die Sprache sei in den letzten Wochen langsamer geworden. Übrigens sollen mit Beginn der Schmerzen (März 1898) die Drüsen an der rechten Halsseite angeschwollen sein. Pat. hat, besonders in letzter Zeit, immer das Gefühl, als wenn in der rechten Kopfhälfte etwas geschwollen sei und einen Druck ausübe.

Er leidet viel an Schwindel, ist, vor allem seit Oktober 1898, sehr stark abgemagert, vermag nicht mehr zu arbeiten. Nie Erbrechen. Abnahme der Geisteskräfte oder psychische Anomalien anderer Art sind nicht bemerkt.

Vom 21. I. 1899 bis 25. I. 1899 war B. in der chirurgischen Klinik zu Tübingen, von wo er zur Beobachtung in die psychiatrische Klinik verlegt wurde.

Seine Beschwerden hier waren die oben angeführten.

Die körperliche Untersuchung ergab:

Dürftiger Ernährungszustand. Gesicht normal gerötet. Konjunktiven beiderseits, besonders rechts, etwas stärker injiziert. Lippen beiderseits trocken. Am Hals rechterseits etwas vergrösserte Drüsen, ebenso in beiden Achselhöhlen und beiden Inguinalfalten. Am Boden der Mundhöhle entlang dem inneren Rande des rechten Unterkiefers verläuft ein etwas über bleistiftdicker Strang.

Der Schädel ist normal konfiguriert. Perkussion des Schädels ist rechts von der Stirn bis zur hinteren Grenze des Scheitelbeins schmerzhaft. An einer über fünfmarkstückgrossen Fläche oberhalb des rechten Ohres erscheint der Schall stärker gedämpft. Linke Nasolabialfalte deutlicher als die rechte, sonst VII frei. Der rechte Bulbus ist deutlich prominent, bei Druck auf beide Bulbi fühlt man rechts stärkeren Widerstand. Das rechte obere Augenlid hängt tiefer herab als das linke. Lidschluss beiderseits gleich und gut. Augenuntersuchung (Prof. Grunert): Beweglichkeit des rechten Bulbus nach allen Seiten in mässigem Grade beschränkt, besonders nach oben und aussen, am wenigsten nach innen. Pupillen: Rechte weiter als linke, über mittelweit. R/L rechts 0, links etwas träge.

Ophthalmoskopisch: Rechts Stauungspapille, links normal.

An der rechten Cornea vielfache Epitheldefekte. Cornealreflex rechts = 0, links +.

Die Zunge wird gerade herausgestreckt, zittert, keine Atrophie.

Die Uvula steht nach links, bei Phonation hebt sich das linke Gaumensegel besser als das rechte. Der Gaumen wird nach links verzogen.

Auf dem rechten Ohr hört er das Ticken der Uhr gar nicht, die Knochenleitung ist aufgehoben, während links keine Störungen am Gehörorgan bestehen.

Geruchsprüfung ergiebt keinen Unterschied zwischen rechts und links, bei der Geschmacksprüfung erkennt Pat. alle Qualitäten auf beiden Seiten, vorn und hinten, richtig, rechts jedoch subjektiv schlechter.

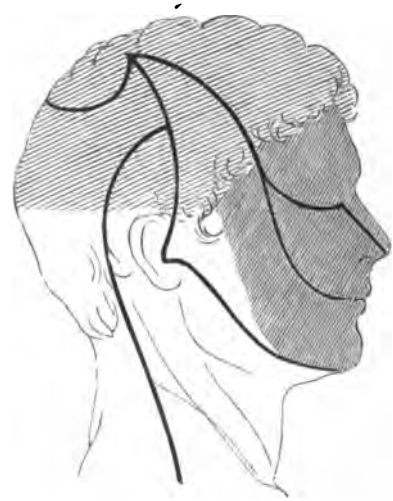

Fig. 1.

Die Zahnreihen kann Pat. nur 17 mm von einander entfernen. Bei passiven Bewegungen der Kiefer klagt er über sehr heftige Schmerzen den ganzen Kiefer entlang. Links hält Pat. ein Stück Kork mit den Zähnen so fest, dass man es nicht herausziehen kann, rechts gelingt dies ohne grosse Mühe.

Sensibilität: Herabsetzung für Berührung und Schmerz — Berührungen werden nicht, Schmerz als Berührung empfunden.

In der ganzen Gesichtshälfte mit Ausnahme einer Partie vor dem Ohr (vgl. vorstehende Abbildung) werden Pinselstriche und leichte Nadelstiche nicht gefühlt, stärkere Nadelstiche nur als Berührung, Warm und Kalt erheblich schlechter als links empfunden; auf dem behaarten Kopfe rechterseits, oberhalb einer Linie, die vorn von der Haargrenze dicht oberhalb des Ohres zur Protuberantia occipitalis externa hinläuft, Herabsetzung für Berührung und Schmerz, aber in geringerem Grade wie im Gesicht. Im Innern des rechten Nasenloches Störungen wie im Gesicht rechts. In der

gleichen Weise wie in der rechten Gesichtshälfte ist die Sensibilität auf der rechten Zungenhälfte, dem Zahnfleisch und am Gaumen rechts herabgesetzt.

In die Gehörgänge weit eingeführte Pinsel werden beiderseits gleich empfunden. Sensibilität und Motilität am übrigen Körper ungestört. Die Haut- und Sehnenreflexe sämtlich von mittlerer Stärke.

Über der linken Lungenspitze Atmungsgeräusch etwas abgeschwächt, im übrigen innere Organe ohne Besonderheiten. Im Urin bei Eiweissprobe ganz leichte Opaleszenz, kein Zucker.

In den nächsten Tagen ausserordentlich heftige Schmerzen in dem rechten Ohr, Stirn, Wange und Zunge, die durch Morphium nur vorübergehend gemildert werden. Patient schreit, jammert unausgesetzt, wirft sich umher.

29. I. 1899. Aus dem rechten Nasenloch entleert sich blutig gefärbte, schleimig-eitrige Masse.

8. II. 1899. Zum Zweck der Operation in die chirurgische Klinik zurück.

Operationsbericht.

9. II. 1899. Operation (Prof. Hofmeister). Ruhige Chloroformnarkose.

Über dem rechten Jochbogen wird ein Hautlappen umschrieben genau nach Krauses Vorschrift von 5 cm Basis und 6 cm Höhe. Nach Durchtrennung des Periosts wird an der Grenze zwischen vorderem aufsteigenden und horizontalem Teil ein Loch für die Einführung der Dahlgreenschen Zange gemeisselt und mit dieser vorn bis zur Jochbogenhöhe herabgeschnitten (amerikanische Kreissäge mit Handbetrieb hatte sich nicht bewährt). Wegen Dicke und Härte des Knochens wird der Rest des Lappens ($^2/_3$ des Umfanges) mit dem Meissel gebildet. Nach dem Einbrechen der Basis und Aufklappen des Lappens zeigt sich, dass im Gebiet des hinteren Schenkels des Hufeisens ein 3 cm langer Durariss entstanden ist, aus dem Liquor hervorquillt. Pulsation anfangs nicht deutlich, wird nach einigen Augenblicken kräftiger. Mit dem Lüer wird die ganze Crista infratemporalis weggekniffen bis zum Übergang in den horizontalen Teil der Basis. Auch nach hinten wird am Fusspunkt des Hufeisenschenkels mit dem Lüer noch etwas Raum geschafft. Allmähliche Ablösung der Dura unter Emporhebung des Gehirns mit einem breiten Spatel (Vaginalseitenhebel) gelingt ohne nennenswerte Blutung. Die Unterbindung der Art. mening. media macht einige Schwierigkeiten, gelingt aber unter Zuhilfenahme einer Pincette. Nach der Durchschneidung gleitet die periphere Ligatur ab, ohne dass es zur Blutung kommt. Von jetzt an gestalten sich die Verhältnisse schwierig, insofern beim weiteren Ablösen vergeblich auf das Erscheinen des Ganglion gewartet wird. Etwas nach vorne und innen von der Unterbindungsstelle der Mening. med. zieht ein rötlicher Gewebsstrang in den Knochen, der sich beim Anheben des Duralsackes etwas spannt. Der Lage nach muss es der 3. Trigeminusast sein. Mit Deschampscher Nadel wird ein Faden herumgelegt, um eine Führung für das weitere Vordringen zu haben. Beim geringsten Zug jedoch schneidet der Faden durch das brüchige Gewebe. Von einem Präparieren der Äste

konnte unter diesen Umständen keine Rede sein. Es wird also vorsichtig weiter median vorgedrungen, indem von dem blossliegenden Foramen ovale mehr die Richtung nach hinten gegen die Felsenbeinkante eingeschlagen wird; schliesslich liegt diese in ihrer medialen Hälfte vollständig bloss. Die Orientierung in der Tiefe wird durch zeitweiliges Ausspülen der geringen Blut- und Liquormengen (deren Ansammlung trotz der von Krause empfohlenen Lagerung sich nicht vermeiden lässt) mit steriler NaCl-Lösung ermöglicht. Wir sind nunmehr an der Grenze des Operationsgebietes angekommen, vom Ganglion wurde nichts gesehen. Dagegen ist mit der Dura ein flacher, von ihr nicht differenzierbarer, soweit die Palpation in dieser Tiefe ein Urteil gestattet, ziemlich derb erscheinender Tumor vom Knochen abgehoben worden, welcher seiner Lage nach dem Ganglion entspricht. Alle Versuche, diesen Tumor vom lateralen Rande her von der Dura zu isolieren, schlagen fehl, daher wird letztere entlang dem ganzen Seitenrand des Tumors gespalten. Jetzt lässt sich die Geschwulst zwischen die Finger nehmen (indem der Zeigefinger in den Duralsack eingeführt wird); sie imponiert als längliche Schwiele von ca. $^3/_4$ cm Dicke. Dieselbe wird möglichst weit nach hinten, wo der Übergang in den Trigeminus-Stamm vermutet werden muss, mit der Thierschschen Zange gefasst, die jedoch sofort in das Gewebe eindringt, so dass kein Evulsionsversuch gemacht werden kann. Daher vorsichtige Trennung mit einigen Scherenschlägen und weiterhin nach innen und vorne mit dem Messer, was von der Innenseite der Dura aus, wenn auch nicht leicht, unter Leitung des Auges möglich ist. Nachdem so der Tumor von hinten her frei gemacht, gewissermassen nach vorne gestielt war, gelingt es, ihn voll zwischen die Finger zu bekommen und den Rest des Stiels zu durchreissen. Dabei kommt es zu einer venösen Blutung, wohl aus dem angerissenen Sinus cavernosus; Tamponade. Nach ca. 2 Minuten Entfernung des Tampons. Die Blutung steht vollkommen. Die durch den ziemlich grossen Duradefekt sichtbare Basalfläche des Hirns sieht normal aus. Tumorreste sind nirgends mehr zu sehen, ausser im Foramen ovale, entsprechend dem 3. Ast. Mit dem Löer wird daher in der von Dajere angegebenen Weise die ganze Basis bis ins Foramen ovale hinein abgetragen, so dass der 3. Ast, speziell das ihn ersetzende Gewebe von aussen frei zugänglich ist und entfernt werden kann. Normale Nervensubstanz wurde dabei nicht gefunden, das Ersatzgewebe, soweit erkennbar, entfernt. Während der ganzen intrakraniellen Manipulation war der Hautknochenlappen in sterile Tupfer eingeschlagen, das Periost war aber doch an einigen Stellen etwas zurückgeschoben; so wurde, um möglichst glatte Reibungsbedingungen zu schaffen, welche insbesondere mit Rücksicht auf die breite Eröffnung der Dura wünschenswert erschienen, die Knochenplatte nachträglich entfernt, wozu ich mich um so leichter entschloss, da ich nach dem Operationsbefund auf das Ausbleiben eines Rezidivs kaum hoffen kann (Hofmeister). Nach Einlegen eines Jodoformgazestreifens zwischen Dura, Schädelbasis und Hautperiostlappen wird die Wunde bis auf einen $2^1/_2$ cm langen Schlitz am hinteren Winkel genäht. Auf die Nahtlinie Airolpaste, in den Gehörgang Jodoformgazetampon. Trockenverband.

Operationsdauer $1^1/_2$ Stunden.

Der entfernte Tumor, welcher auf der oberen Fläche von spiegelnder Dura überzogen ist, hat etwa die Grösse einer in einer Richtung platt-

gedrückten Kirsche. Seine Dicke beträgt über $^1/_2$ cm. Die Schnittfläche zeigt grauweisse Farbe und markige, stellenweise noch transparente Beschaffenheit. Von der einen Seite geht ein ca. $^1/_2$ cm langer, rundlicher Strang ab, der in eine linsengrosse graurötliche Verdickung ausläuft.

10. II. B. empfindet nach der Operation entschieden geringere Schmerzen in der rechten Kopf- bezw. Gesichtshälfte, dagegen stellen sich im Laufe der folgenden Nacht starke Schmerzen an dem linken Hinterkopf, hauptsächlich hinter dem Proc. mastoideus ein (Folge des Aufliegens dieser Stelle bei den Meisselschlägen?). Auf die wegen der Schlaflosigkeit verabreichte Gabe von Morph. mur. 0,02 keine Reaktion; dagegen folgt etwas Schlaf auf Chloralhydrat 1,0.

11. II. Klagen über die zuletzt aufgetretenen Schmerzen geringer; Pat. giebt an, dass das Gefühl von Taubheit in der rechten Gesichtshälfte verschwunden sei, ebenso die Schmerzen in den Zähnen etc. Patient ist psychisch sehr erregt; Stimmung auffallend heiter.

12. II. Pat. klagt heute über sehr starke Schmerzen im Kreuz, in den Hüften und Knieen. Objektiv nichts. Pat. glaubt, dass die Schmerzen vom Liegen herrühren.

13. II. V.-W. Entfernung des Jodoformgazestreifens und der Nähte. Wunde per primam geheilt, soweit vernäht.

15. II. Die Gesichtsneuralgie scheint völlig gehoben. Die Klagen vom 12. II. wiederholen sich stets, wobei Pat. dringend um „Schlafmittel" bittet, die ihm früher so wohl getan haben. Morph. mur. abends 0,015 subkutan.

16. II. Pat. ist heute ruhiger; Klagen geringer. V.-W. Wundränder völlig verheilt; an dem hinteren Winkel kleine granulierende Stelle (wo die Öffnung für Jodoformgaze lag). Steriler V.-W.

Conjunctiva stark gerötet, Cornea injiziert und in der unteren Hälfte getrübt.

Atropin-Einträufelung, Okklusivverband.

18. II. Schmerzen im Kreuz etc. werden nur noch wenig geklagt. Pat. wird in den Stuhl gesetzt und sitzt einige Zeit in der Sonne. Morph. abgesetzt.

20. II. Seit Pat. das Bett öfter verlässt, keine Schmerzen mehr. Conjunctivitis und Keratitis haben zugenommen. Pupille reagiert auf Atropin nicht. Tension rechts geringer als links. Stauungspapille besteht wie zuvor. Lähmungserscheinungen im Gebiet des Trigeminus unverändert; Schmerzen in seinem Gebiet haben aufgehört. Pat. steht auf.

22. II. Pat. klagt über Brennen in den Augen. Sonst keine Beschwerden. Subjektiv besteht noch ein stumpfes „pelziges" Gefühl im Trigeminusgebiet.

25. II. Nachdem eine Lederplatte zur Bedeckung der Operationsstelle hergestellt ist, wird Pat. entlassen.

2. III. (Psychiatr. Klinik.) Rechte Gesichtshälfte sieht etwas ödematös aus, fühlt sich ebenso warm wie die linke an. Rechts kann Patient fast

gar nicht kauen. Ein zwischen die Zahnreihen gelegter Kork wird links viel mehr als rechts eingedrückt. Die Berührungs- und Schmerzempfindlichkeit ist auf der Mundschleimhaut rechterseits noch erheblich herabgesetzt, an der Zunge tritt der Unterschied nicht mehr so deutlich hervor. Im allgemeinen ist die Sensibilität rechterseits noch in ähnlicher Weise gestört wie vor der Operation, im einzelnen zeigt die Abbildung die Verhältnisse an.

Pinselstriche meist nicht empfunden, Nadelstiche etwas besser, doch ohne Unterscheidung von spitz und stumpf (eng schraffiert).

Mässige Herabsetzung für Berührung und Schmerz (weit schraffiert).

Bei dem nun erfolgenden Fortgang von Tübingen klagt Pat. über taubes Gefühl im Bereich der objektiv nachweisbaren Sensibilitätsstörungen, ist aber so gut wie schmerzfrei. Jedoch traten die Schmerzen schon im

Fig. 2.

Mai 1899 wieder stärker hervor — Pat. schrieb, er habe heftige Schmerzen —, und im Laufe des Sommers verschlimmerte sich sein Zustand so, dass er im September 1899 nur kurze Zeit noch aufstehen konnte und sehr hinfällig war. Wieder nach Tübingen wollte Pat. nicht kommen.

Am 26. X. 1899 Exitus letalis. Die Sektion konnte nicht ausgeführt werden.

Mikroskopische Untersuchung der Geschwulst.

(Härtung in Müller-Formol. Färbung: Thionin, Hämalaun, Pikrokarmin, Weigert, sp. Pal-Marchi.) Es zeigt sich sofort, dass Ganglienzellen zahlreich vorhanden sind, dass also das Ganglion resp. seine Reste im Tumor enthalten sind.

Greifen wir dann ein Übersichtsbild bei Thioninfärbung heraus, so zeigt sich uns eine eigentümliche netz- oder maschenförmige Anordnung des Gewebes. Dieselbe ist dadurch bedingt, dass einmal zahlreiche Bündel quer oder schräg getroffener markhaltiger Nervenfasern

in oft zusammenhängenden Zügen hervortreten. Die Nervenfasern erscheinen auf dem Querschnitt blassrötlich-violett mit deutlichem, etwas dunklerem Axenzylinder. Daneben finden sich ebenfalls in Zügen und Haufen bald mehr isoliert, bald Netzwerk bildend, dunkelblau gefärbte rundliche und ovale Kerne ohne deutlichen Zellleib, die vielfach in die Nervenbündel eingedrungen, sie gleichsam ersetzt zu haben scheinen (Fig. 1). An manchen Stellen z. B., wo sie eine grössere Lage von Ganglienzellen einschliessen, bilden diese Kerne eine mehr kompakte Masse (Fig. 2). Die zwischen den Nervenbündeln und diesen Kernzügen liegende Grundsubstanz hat fasriges Gefüge und enthält neben langen spindel- und sternförmigen Zellen vor allem sehr zahlreiche Plasmazellen, die bald mehr diffus, bald in Haufen und Strängen gelagert sind, wobei die einzelnen Zellen oft in Reihen angeordnet erscheinen (Fig. 1). Sie entsprechen durchaus der Beschreibung, die, nachdem Unna zuerst diese zelligen Elemente aufgefunden hatte, v. Marschalkó in sehr klarer, allgemein als zutreffend anerkannter Weise gegeben hat. Ihr ziemlich grosser ovaler Kern liegt meist nicht zentral, sondern ist nach dem Rande hin verschoben. Er hat ein stark blau gefärbtes Kerngerüst mit mehreren deutlichen Chromatinkörnchen, die am Rand sitzen. Die Zellen selbst sind teils rundlich oval oder mehr eckig, oft haben sie die Form eines abgerundeten Dreiecks, vielfach sind sie in die Länge gezogen, und stets erkennt man deutlich, dass ihre Gestalt nicht wenig von ihrer Lagerung abhängt.

Was die Beschaffenheit des Zellleibes angeht, so färbt sich die Zellgrundsubstanz mit Thionin rot-violett. Sie ist am dichtesten am Rande der Zelle angehäuft, wodurch gegen den Kern hin eine Art heller Hof entsteht. Mit Thionin lässt sich ebensowenig wie etwa mit anderen Anilinfarben oder mit Hämalaun und Pikrokarmin eine Körnelung des Protoplasmas erkennen, dasselbe erscheint vielmehr wie zusammengeballt, oft wabenartig angeordnet und wie zerklüftet. Zu bemerken ist noch, dass die Plasmazellen im vorliegenden Falle meist ziemlich klein sind und fast alle nur einen Kern enthalten.

Die ganze Geschwulst hat, wenn wir alles zusammenfassen, ein alveoläres oder netzförmiges Gepräge, wir sehen die dunkelblauen Züge der Geschwulstzellenkerne von bindegewebigen Balken umgeben, stellenweise in so regelmässiger Form, dass man an Lymphdrüsenschnitte erinnert wird (Unna, vgl. unten). Dabei erhöhen die Durchschnitte der Nervenbündel noch mehr den alveolären Charakter. — Hier sei noch ausdrücklich bemerkt, dass die Züge der Geschwulstzellen keineswegs immer scharf gegen das umgebende Bindegewebe abgesetzt sind, sondern vielfach in dasselbe diffus sich ausbreitend übergehen und dann gerade besonders von Plasmazellen durchsetzt erscheinen. Ganglienzellen (Fig. 2), deren Bau ja durchaus denen der Spinalganglien entspricht, finden sich in grösserer Zahl zusammengelagert an der einen Seite der Geschwulst, wo sie in einer Art Buckel oder Vorsprung liegen, vereinzelt sieht man sie auch weiter zentralwärts. Nicht wenige sehen wie geschrumpft, plattgedrückt, oder sehr arm an Granulis aus, einzelne sind sehr stark pigmentiert, viele aber scheinen durchaus unverändert. Oft sind anscheinend die Zellen der Kapsel etwas gewuchert. Die Nervenfasern zeigen mit der Marchischen Methode sehr starke und ausgedehnte Schwarztüpfelung, auch die Weigertsche, spez. Weigert-Palsche Methode zeigt, dass zahlreiche Nervenfasern

degeneriert sind. Der von dem Haupttumor ausgehende Strang besteht aus Nervenfasern, die ebenfalls stark degeneriert sind, die Verdickung, in die er ausläuft, entspricht in ihrem Bau dem Haupttumor. Gerade hier tritt die Ähnlichkeit mit Lymphdrüsendurchschnitten sowie die mehr diffuse Verteilung der Geschwulstzellen deutlich hervor. Bemerkenswert ist schliesslich noch ein grösserer nekrotischer Herd in der Geschwulst — Andeutung von Nekrose sieht man auch sonst. Ferner sind die Gefässe, speziell am Rande der Geschwulst, auffallend dickwandig, besonders ist die Intima gewuchert, so dass manche Gefässe ganz obliteriert sind.

Unser Fall verdient in zweifacher Beziehung Beobachtung. Einmal sind klinische Beobachtungen, bei denen die Erscheinungen ausschliesslich oder vorwiegend auf eine Erkrankung des Ganglion Gasseri hinwiesen, selten und dann ist die operative Entfernung von Geschwulstbildung im Ganglion Gasseri bis jetzt erst in einzelnen Fällen ausgeführt.

Überblicken wir noch einmal das klinische Bild in seiner Gesamtheit, so leiten die Szene Schmerzen im Gebiet des rechtsseitigen Trigeminus und zwar zuerst im zweiten und dritten Ast ein; bald ist das ganze Trigeminusgebiet Sitz der Schmerzen, die sehr hochgradig sind und dauernd bestehen; kurz darauf macht sich in einer Schwäche der Kaumuskeln das Ergriffensein des motorischen Teils des Trigeminus bemerkbar. Fast zu derselben Zeit mit den subjektiven Sensibilitätsstörungen treten objektive hervor, sämtliche Gefühlsqualitäten zeigen eine zunehmende Herabsetzung. Erst vier Monate, nachdem die ersten Quintus-Störungen sich geltend machten, begann auch eine Erkrankung des rechten Auges, das allmählich erblindete. Als Patient 10 Monate nach Beginn seiner Erkrankung zur Untersuchung kam, bot er vor allem Erscheinungen einer rechtsseitigen Quintusstörung: Ausserordentlich heftige Schmerzen in dem gesamten vom Trigeminus versorgten Bezirk, ebendaselbst (Haut wie Schleimhäute) Hypästhesie resp. -Algesie mit Fehlen des Kornealreflexes, ferner sehr deutliche Parese im motorischen Trigeminus. Ausser dem Quintus sind aber noch andere Hirnnerven der rechten Seite, Opticus, Oculomotorius, wahrscheinlich Trochlearis, Abducens und anscheinend auch Acusticus in Mitleidenschaft gezogen. Dafür sprechen Stauungspapille (nur rechts!), Ptosis rechts sowie Beweglichkeitsbeschränkung des rechten Bulbus nach allen Seiten, Erweiterung und Lichtstarre der rechten Pupille, Aufhebung der Knochenleitung auf dem rechten Ohr.

Die Diagnose bot keine besonderen Schwierigkeiten. Es war klar, dass es sich nicht um eine Neuralgie handeln konnte. Die stets in ihrer Intensität gleichbleibenden Schmerzen, die noch dazu das gesamte Quintusgebiet betrafen, die dauernde Parese der Kaumuskeln, die objektiven Sensibilitätsstörungen sprachen für eine organische Er-

krankung, auf die ja natürlich auch die Beteiligung anderer Hirnnerven, ganz besonders die Stauungspapille hinwiesen. In demselben Sinne waren die Klagen über Schwindel, die lokalisierte Perkussionsempfindlichkeit des Schädels mit umgrenzter Dämpfung, die Abmagerung zu deuten, auch die Drüsenschwellungen, die den Verdacht einer malignen Neubildung besonders nahe legten. Nach der Entwicklung des Krankheitsbildes musste uubedingt als Hauptsitz der Neubildung die Gegend des Ganglion Gasseri, am ehesten des Ganglion selbst angenommen werden, wo am schnellsten der gesamte Trigeminus ergriffen werden konnte. Denn gegen die Vermutung, dass es sich um Geschwulstbildung an den einzelnen Ästen des Trigeminus innerhalb des Schädels handeln könne, wie das ja wiederholt beschrieben ist, sprach eben, dass der Trigeminus so bald in seiner Gesamtheit erkrankte. Man musste weiter vermuten, dass die Geschwulst — wenn es sich nicht um mehrere handelte — nach vorn hin Oculomotorius, Trochlearis und Abducens und ev. auch den Opticus in Mitleidenschaft gezogen hatte, sei es durch direktes Hineinwuchern oder durch Kompression, während nach hinten der Acusticus in das Machtbereich der Neubildung zu fallen schien. Nur der Vollständigkeit halber heben wir noch hervor, dass die Annahme einer Erkrankung in der Brücke, bei der ja auch, wie in dem Falle von Jolly[1]) z. B. Anästhesie im Quintusgebiet und Lähmung der Kaumuskeln beobachtet sind, sich nicht mit dem Erloschensein des Kornealreflexes[2]), mit der Hyp- resp. Anaesthesia dolorosa, die hier so deutlich war, verträgt, dass auch das Fehlen der konjugierten Augenmuskellähmung, eines der wichtigsten Zeichen der Erkrankung der dorsalen Brückenabschnitte, das Freibleiben der übrigen Sensibilität u. a. einer solchen Lokalisation zuwiderlaufen würden.

War somit die klinische Diagnose nicht sehr schwierig und die Lokalisation der krankhaften Störungen in ziemlich engen Grenzen möglich, so war die Frage, ob eine Operation hier am Platze war, nicht so leicht zu beantworten. Wären ausschliesslich Störungen von seiten des Ganglion Gasseri vorhanden gewesen, so wäre bei der speziell durch Krause ausgearbeiteten Methode und Technik eine Operation unter allen Umständen indiziert gewesen. Aber, wie wir ausgeführt haben, musste die Neubildung, wenn wir es nicht, woran immer zu denken war, mit mehrfachen Tumoren zu tun hatten, umfangreicher sein, speziell nach dem hinteren Teil der Orbita und der Gegend der Sella turcica sich erstrecken, wo die Carotis interna wie

1) Jolly, Über einen Fall von Gliom im dorsalen Abschnitt der Pons etc. Arch. f. Psych. XXII.

2) Vgl. Wilbrand und Sänger, Die Neurologie des Auges. 2. B. 1901.

der Sinus cavernosus das Operationsgebiet so schwierig gestalten. Auch lag ja, besonders mit Rücksicht auf die Drüsenschwellung, die Möglichkeit nahe, dass vielleicht noch in einem anderen Organ eine Geschwulst vorhanden war, die noch keine weiteren Erscheinungen machte, und dass wir es somit nur mit Metastasenbildung in der Gegend des Ganglion Gasseri etc. zu tun hätten. Wenn trotz all dieser Bedenken die Operation ausgeführt wurde, so erschien das durch die Hoffnung berechtigt, den durch die enormen Schmerzen unerträglichen Zustand des Kranken zu mildern, wenigstens für einige Zeit. Die Wahrscheinlichkeit, dass eine vollkommene Beseitigung des Grundleidens unmöglich, war uns dabei von vornherein klar.

Die Operation am 9. Februar 1899 hat diese Voraussetzung leider bestätigt. Auch die Erweiterung des Zugangs zur Schädelhöhle durch Wegnahme des Bodens der mittleren Schädelgrube hat nicht genügt, um alles Kranke zu entfernen, da sowohl bei der peripheren Verfolgung der Quintusäste, als namentlich nach hinten in der Richtung des Stammes sicher gesundes Nervengewebe nicht erreicht wurde. Dass in unserem Falle die Krausesche Operationsmethode nicht ausreichen konnte, ist ohne weiteres klar, haben doch zahlreiche Operateure selbst bei der einfachen Resektion des anatomisch unveränderten Ganglions das Bedürfnis nach breiterer Freilegung des Operationsfeldes gegen die Schädelbasis hin empfunden. Inwieweit dieses Bedürfnis und die zahlreichen im Laufe der Jahre daraus entsprungenen Modifikationen der Krause-Hartleyschen Technik gerechtfertigt sind, soll hier nicht erörtert werden, da unser Fall eben auf Grund seiner pathologisch-anatomischen Sonderstellung für diese auf dem Boden normal anatomischer Verhältnisse entstandene Diskussion sich nicht verwerten lässt.

Die Operation, die Patient gut überstanden, hat das erhoffte Resultat gehabt. Sie hat den Kranken von seinen Schmerzen, man kann sagen, völlig befreit, allerdings nur für etwa drei Monate, denn schon im Mai 1899 litt er wieder an heftigen Schmerzen, sein Zustand verschlimmerte sich mehr und mehr, der körperliche Verfall wurde immer grösser und im Oktober 1899 trat der Tod ein. Eine Sektion konnte leider nicht gemacht werden. Ohne Zweifel ist der Tod als Folge der Ausbreitung derselben Neubildung anzusehen, von der ein Teil durch die Operation entfernt ist. Dass es keine Radikaloperation war und sein konnte, stellte sich bei der Operation schon, namentlich aber durch die Untersuchung des Präparats, welche ergab, dass die Exstirpation noch innerhalb pathologisch veränderten Gewebes erfolgt war, mit Sicherheit heraus. Die Geschwulst, die das Ganglion Gasseri ergriffen hatte, reichte in Umfang und Lage nicht aus, um die Stö-

rung des Acusticus derselben Seite zu erklären, doch wäre ein operatives Weitergehen in dieser Richtung nicht möglich gewesen. Andererseits liess die bei der Operation festgestellte Ausdehnung der Geschwulst die Störungen im Gebiete des Auges erklärlich erscheinen. Durch die damals festgestellte Mitbeteiligung des Sinus cavernosus, dessen Wand vom Tumor ergriffen und dessen Lumen zweifellos mindestens komprimiert war, ist wohl die motorische Störung am Auge genügend motiviert, und ebenso die Stauungspapille. Die Opticusatrophie dürfte vielleicht als sekundäre Folge der Stauungspapille aufzufassen sein, ohne dass man nötig hat, eine direkte Beeinflussung des Sehnerven durch den Tumor anzunehmen. Aus der Persistenz der Stauungspapille nach der Operation darf man wenigstens nicht ohne weiteres auf die Anwesenheit der Tumormassen in der Tiefe der Orbita schliessen, denn der bei der Operation angerissene und tamponierte Sinus cavernosus ist zunächst jedenfalls thrombosiert, und späterhin hat das Nachwachsen der Geschwulst am Boden der mittleren Schädelgrube für die Persistenz der Stauung im Gebiete des Auges gesorgt. Die Möglichkeit, dass die Geschwulst auf den hinteren Pol der Orbita übergegriffen, lässt sich zwar nicht bestreiten, aber zu einer sicheren Annahme in dieser Richtung scheint nur der klinische Befund nicht auszureichen. Der Exophthalmus war zwar vorhanden, aber nicht sehr stark.

Das kleine Knötchen gehörte allem Anschein nach dem Trigeminusstamm an, und gerade nach dieser Richtung hin gab die Untersuchung des Präparates volle Sicherheit, dass die Entfernung keine radikale war. Die Abtrennungsstelle des Stammes, die eben in jene graurötliche Verdickung auslief, sass schon hinter dem Rande der Felsenbeinpyramide, und dort ist wohl auch der Hauptsitz des Rezidivs bezw. des weiterwuchernden Tumors am ehesten anzunehmen.

Was im übrigen die Verhältnisse nach der Operation anbetraf, so zeigte die Sensibilitätsstörung im ganzen dasselbe Bild wie früher, ein vollständiges Schwinden des Gefühlsvermögens war also auch hier, wie das ja öfters bemerkt ist, nicht eingetreten. Schon vor der Operation fanden sich Epitheldefekte der Cornea, nach der Operation trat mehr und mehr das ausgesprochene Bild der Keratitis neuroparalytica hervor, auf deren so viel umstrittene Ätiologie näher einzugehen unser Fall kaum geeignet erscheint[1]).

Zum Schluss drängt sich uns die Frage auf, wie kommt es, dass drei Monate nach der operativen Entfernung des die Stelle des Ganglion

1) Vgl. die sorgfältige und gründliche Besprechung der Keratitis neuroparalytica bei Wilbrand und Sänger, Neurologie des Auges. B. 2.

Gasseri einnehmenden Tumors wieder sehr heftige Schmerzen auftraten? Man könnte rekurrieren auf das Vorhandensein schmerzleitender Fasern im Facialis, wie das Dercum (vgl. unten) tut, oder das spätere Entstehen „zentraler" Schmerzen vermuten. Näher liegt, im Anschluss an das oben von uns über das Rezidiv des Tumors Gesagte ein Fortwuchern der Geschwulst in dem zentralen Trigeminusstumpf als Ursache der wiederauftretenden Schmerzen anzunehmen. Eine zweite Operation, wie sie in dem Falle von Dercum, Keen und Spiller[1]) ausgeführt werden konnte, kam hier nicht in Frage, weil unser Kranker sich nicht wieder in Behandlung begab. Dieselbe wäre übrigens, nach dem Befund der ersten Operation zu schliessen, wohl ebenso aussichtslos gewesen wie in jenem Fall und deshalb besser unterblieben. Der eben erwähnte Fall von Dercum, Keen und Spiller steht dem unseren dadurch nahe, dass auch während des Lebens und zwar aus ähnlichen Gründen wie bei uns die Diagnose auf Tumor des Ganglion Gasseri gestellt wurde. Ein bemerkenswerter klinischer Unterschied bestand darin, dass in jenem Falle ausser Hyperästhesie, speziell der Conjunctiva keine objektiven Sensibilitätsstörungen vorhanden waren. Die Operation, die wie in unserem Falle durch ausserordentlich heftige Schmerzen im Quintusgebiet veranlasst war, ergab einen Tumor des Ganglion Gasseri, der sich mikroskopisch als Endotheliom erwies. Nach der ersten Operation bestanden die Schmerzen fort, als neues Symptom kam eine Lähmung des linken Rectus internus hinzu. Nach einigen Wochen wurde von Keen eine zweite Operation ausgeführt, bei der Tumormassen, die das von der ersten Operation herrührende Duraloch ausfüllten, entfernt wurden; auch fanden sich feine tuberkelähnliche Granulationen auf der Dura. Trotz dieser zweiten Operation wurde eine Besserung der Schmerzen nicht erzielt, was, wie oben erwähnt, auf das Vorhandensein sensibler Fasern im Facialis bezogen wurde. Im übrigen bestand nach der zweiten Operation eine Hypästhesie im Trigeminusgebiet mit Anästhesie der Cornea, ferner Ophthalmoplegie und Amaurose auf der gleichen Seite.

Störungen im Gebiete des Trigeminus, öfters in ähnlicher Form wie in unserem Falle, speziell unter dem Bilde der Anaesthesia dolorosa, sind als Folge von Geschwulstbildung wiederholt beschrieben, allerdings haben wir es in einem grossen Teil der Beobachtungen mit Kombination mit zahlreichen anderen krankhaften Erscheinungen an anderen Gehirnnerven etc. zu tun, nicht mit so verhältnismässig reinen Fällen, wie der unsere einer ist. Es liegt das daran, dass es

1) Dercum, Keen u. Spiller, Endothelioma of the Gasserian Ganglion. Journ. of amer. med. assoc. 1900, April.

sich vielfach nur um spätere Metastasenbildung im Ganglion Gasseri oder seiner Umgebung, um Druckwirkung von seiten einer ausgedehnten Geschwulst in der mittleren Schädelgrube auf das Ganglion resp. dessen Äste handelte. So hatte z. B. in dem Falle von Seiler[1]) ein Sarkom der Brücke zu Metastasenbildung unter anderem im Ganglion Gasseri geführt, bei Sternberg[2]) ist es eine Carcinommetastase im rechten Schläfenbein, die das Ganglion infiltriert hat, Sänger und Wilbrand[3]) konnten eine Kranke beobachten, bei der neben rechtsseitiger Facialis- und Abducens-Parese die Sensibilität in allen drei Trigeminusästen erloschen war und Empfindungen des Frierens u. a. im rechten Auge bestanden; die Sektion ergab eine Carcinommetastase (primäres Mammacarcinom) an der Hirnbasis rechterseits, in der das Ganglion und der Trigeminus aufgegangen waren. Auch die Fälle von Oppenheim[4]), Rothmann[5]), Wallenberg[6]) u. a. sind hier zu nennen, weiter ist wiederholt bei gummösen Neubildungen an der Basis die Beteiligung des Trigeminus konstatiert. Hier sei auch erwähnt, dass einige Male eine Geschwulst im Ganglion Gasseri resp. in der Nähe desselben oder am Stamm des Quintus nur eine reine Quintusneuralgie hervorgerufen hat, so z. B. in dem Fall von Schuh[7]), wo ein Cholesteatom den Trigeminus dicht nach dem Austritt aus der Brücke umschnürte, ferner in der Beobachtung Hanschs[8]), wo ein „Neurogliom" das Ganglion Gasseri und auch die Äste zum Teil ergriffen hatte. Ebenso sind bei dem Kranken v. Bezolds[9]) subjektive Sensibilitätsstörungen nicht erwähnt; es handelte sich um ein „Gliom" des Ganglion Gasseri.

Unserem Falle nahe steht der von Goodhart[10]) mit Anaesthesia dolorosa und ausserdem Ophthalmoplegia externa und interna, in dem sich ein fibröser Tumor des Ganglion Gasseri fand. Trénel[11]) teilt eine Beobachtung von einem Sarkom des Ganglion Gasseri mit. Wäh-

1) Seiler, Ein Fall von Geschwulstbildung in der Brücke mit Metastasen etc. I.-D. Zürich 1901.

2) Sternberg, Mehrfache halbseitige Hirnnervenlähmung durch Krebs der Schädelbasis. Zeitschr. f. klin. Med. 1891.

3) l. c. Bd. 2. S. 277 ff.

4) Oppenheim, Charité-Annalen 9.

5) Rothmann, Deutsch. med. Wochenschr. 1893. S. 923.

6) Wallenberg, D. Zeitschr. f. Nervenh. 9.

7) Schuh, zit. nach Wilbrand und Sänger. Ebenda Bd. 2. S. 77. Vergl. auch Oppenheim, Lehrbuch der Nervenheilk. 3. Aufl.

8) Hansch, Münchn. med. Wochenschr. 1886.

9) v. Bezold, Gesamtbericht über die 1881—1883 inkl. behandelten Ohrenkrankheiten. Arch. f. Ohrenheilk. Bd. 21. S. 233.

10) Goodhart, Lancet 1886. Febr. 6.

11) Trénel, Gaz. hebdom. April 1899.

rend des Lebens hatte eine Anästhesie der betreffenden Gesichtshälfte bestanden. Endlich sind von Homén[1]) und Hagelstamm[2]) je ein Endotheliom der Dura mater beobachtet, das das Ganglion Gasseri komprimiert resp. ergriffen hatte. Der erste Fall war durch eine Hemiatrophia faciei ausgezeichnet. Hinweisen wollen wir endlich noch auf den von Marchand beschriebenen Fall[3]). Klinisch bestanden in diesem seit einem Jahr heftige Schmerzen in der Stirn, Wange, Nase, Ober- und Unterkiefer.

Es fand sich eine Geschwulst, die sich vom Ganglion auf die Nervenstämme des zweiten und dritten Astes fortsetzte, die als dicke, blassgelbliche Stränge erschienen. Mikroskopisch bestand die Geschwulst aus unregelmässig geformten, oft epithelähnlichen Zellen in Nestern und zylindrischen Strängen, an carcinomatöse Infiltration erinnernd. Nach Marchand waren die Geschwulstzellen identisch mit denen, die die Kapseln der Ganglienzellen auskleiden und die denen der Schwannschen Scheide entsprechen. Eine weitere Besprechung der Literatur erübrigt sich. Eine sehr genaue Zusammenstellung und Besprechung der Trigeminus-Läsionen, Tumoren etc., auf die wir ausdrücklich verweisen, bringen Wilbrand und Sänger[4]).

Zum Schluss bleibt nur noch die Frage zu erledigen: Was für eine Geschwulst liegt hier vor? Ich erinnere dabei nur kurz an die netzförmige, resp. alveoläre Anordnung der Geschwulstzellen, die aber nicht immer scharf gegen die bindegewebige Zwischensubstanz abgegrenzt waren, sondern vielfach mehr diffus in dieselbe übergingen, sowie an die auffallend zahlreichen Plasmazellen, die besonders in der Nähe der Geschwulstzellenzüge gelagert sind, u. a. wie es oben im einzelnen geschildert ist.

Der eigenartige Bau sowie der Gedanke an die häufigen Endotheliome der Dura liess uns zuerst ein Endotheliom vermuten, eine Möglichkeit, an die man nach dem Urteil von Herrn Geheimrat Orth in Berlin, dem wir für die grosse Liebenswürdigkeit, die Präparate durchzusehen, besonders verpflichtet sind, bei der besonderen Anordnung des Gewebes wohl denken konnte. Doch schienen ihm die „Plasmazellen und ihre Beziehung zu den Geschwulstzellen" darauf hinzuweisen, dass es sich um ein mit der Neubildung von Plasmazellen beginnendes Sarkom handele. Diese Ansicht vertrat auch Herr Dr. Unna, dem Herr Geheimrat Orth so freundlich war, seinerzeit die Präparate zuzusenden. Unna hat derartige Sarkome an der Haut

1) Homén, Neur. Zentralbl. 1890.
2) Hagelstamm, Deutsch. Zeitschr. f. Nervenheilk. Bd. 13.
3) Münchn. med. Wochenschr. 1902. S. 503.
4) eod. loco 2. Bd.

beschrieben[1]). Er führt dabei u. a. aus, dass man in den Grenzzonen der Rundzellensarkome der Haut zuerst Bildung von Plasmazellen sieht, die Plasmazelle als regelmässiges Vorstadium erteile der ganzen Neubildung (Rundzellensarkom) ihre Zellenform. Die Plasmazellen sind nach Unna besonders gegen die Geschwulst hin angehäuft, während die Geschwulst selbst aus Rundzellen besteht. Weiter hebt er hervor, dass einige der Rundzellensarkome (der Haut) durch den grösseren Gehalt an kollagenem Gewebe eine eigentümliche Zeichnung der Schnittfläche erhalten. Wo nämlich eine Neubildung von kollagenem Gewebe stattfinde, da umgeben dieses in mehr oder minder dicken Strängen die Rundzellenherde, so dass eine alveoläre resp. follikuläre Struktur des Neugebildes daraus resultiere, in welchem reinzellige Herde von feineren und gröberen Bindegewebsbalken umschlossen sind. Die Schnittfläche erinnere dann an Lymphdrüsenschnitte. Die vielen Berührungspunkte, die diese von Unna beschriebenen Geschwulstformen mit dem Tumor in unserem Falle haben, sind unverkennbar. Bei diesen „alveolären Rundzellensarkomen" erinnert die Umgebung der Knoten nach Unna sehr an die Nachbarschaft tuberkulöser oder syphilitischer Neubildung, an die manches auch in unserem Falle denken liess, ohne dass freilich genügende Anhaltspunkte dafür vorhanden waren. Herr Dr. Unna sprach übrigens, wie wir noch erwähnen möchten, die Vermutung aus, dass die auffallende Verteilung in Streifen resp. alveolärer Anordnung, die bei den Hautsarkomen durch das Durchsetztsein mit ungewöhnlich viel kollagenem Gewebe bedingt sei, hier vielleicht eine Folge der Durchsetzung mit Nervengewebe sei. Jedenfalls liegt hier ein Sarkom vor, das höchstwahrscheinlich mit der Neubildung von Plasmazellen begonnen hat. Wir erwähnen dabei, dass Plasmazellen, wie es scheint, zu den normalen Bestandteilen des Ganglion Gasseri gehören.[2]) Wenigstens haben wir in mehreren daraufhin untersuchten Fällen Plasmazellen in der Grundsubstanz des Ganglion und zwar meist in der Nähe der Ganglienzellen nachweisen können (Fig. 3). In unserem Tumor ist die Zahl der Plasmazellen freilich eine unendlich viel grössere als in der Norm, auch ist bemerkenswert, dass wir sie zu grossen Haufen zusammengelagert nur an den Stellen der Geschwulst finden, wo keine oder nur ganz vereinzelte Ganglienzellen noch vorhanden sind. Der übrige pathologisch-anatomische Befund: die Degeneration der Nervenfasern u. a. spricht für sich selbst, nur auf das Verhalten der Ganglienzellen

1) Unna, Histopathologie der Haut. Ergänzungsband zu Orth, Lehrbuch der spez. path. Anatomie. S. 768 ff.

1) vgl. E. Meyer, Plasmazellen im normalen Ganglion Gasseri des Menschen. Anatom. Anz. 1906. 3/4.

wollen wir noch kurz eingehen. Veränderungen an den Ganglienzellen des Ganglions Gasseri sind mehrfach beschrieben, doch sind einmal die Mitteilungen nicht ganz eindeutig, und dann ist die Beurteilung sehr schwierig, da die Zellen schon normalerweise verschiedenartige Formen zeigen. Aus diesen Gründen wollen wir die Literatur nicht weiter besprechen und von unserem Falle nur sagen, dass jedenfalls im ganzen eine Abnahme der Zellen stattgefunden haben muss, und dass auch an den noch vorhandenen Ganglienzellen sich zum Teil gewisse Veränderungen, die man als Ausdruck der Atrophie am ehesten ansprechen kann, finden.

Zum Schluss sprechen wir auch an dieser Stelle Herrn Professor von Bruns in Tübingen und Herrn Geheimrat Siemerling, jetzt in Kiel, unseren Dank für die freundliche Überlassuug dieses Falles aus.

Erklärungen der Abbildungen auf Tafel VI. VII.

Fig. 1. Teil der Geschwulst mit starker Vergr. Härtung: Müller-Formol (Orth); Färbung: Thionin.

Fig. 2. Ganglienzellen von Geschwulstzellen umgeben. Mittlere Vergr. Härtung: Müller-Formol (Orth); Färbung: Thionin.

Fig. 3. Plasmazellen im normalen Ganglion Gasseri. Imm. Härtung: Müller-Formol (Orth); Färbung: Thionin.

Fig. 1.

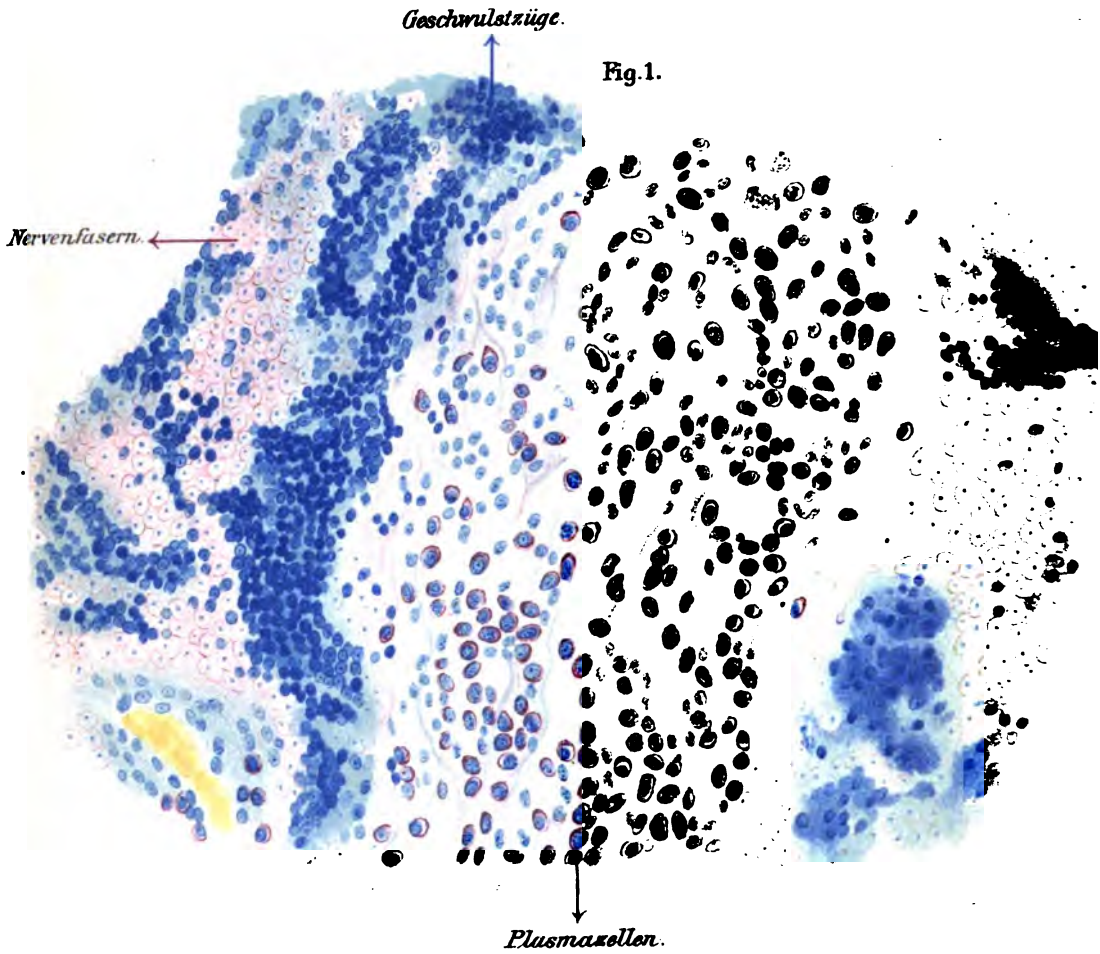

Hofmeister u. Meyer.

Verlag von F.C.W.

Fig. 3.

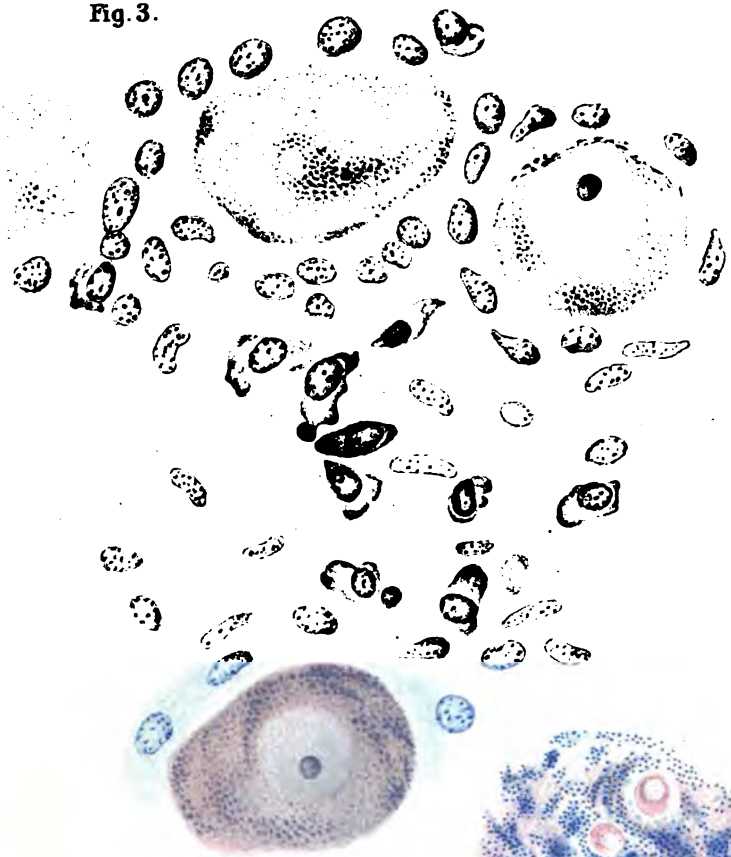

Fig. 2.

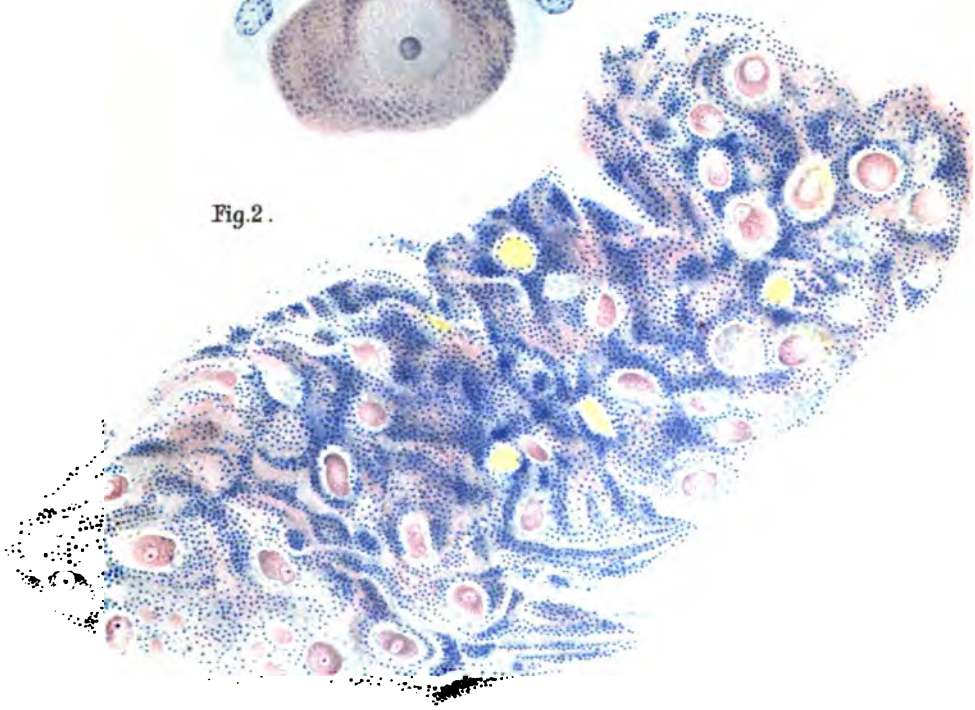

Lith Anst. Julius Klinkhardt, Leipzig.

ogel in Leipzig.

XII.

Aus der Nervenklinik der königl. ungar. Universität in Budapest.
(Direktor: Prof. Dr. Ernst Jendrássik.)

Über die Sehbahn, das Ganglion opticum basale und die Fasersysteme am Boden des dritten Hirnventrikels in einem Falle von Bulbusatrophie beider Augen.

Von

Dr. Franz Herzog.

(Mit 3 Abbildungen im Text.)

Ein Fall von Atrophia bulbi beider Augen, in dem die Sehnerven vollkommen atrophisch waren, gab mir Gelegenheit, mich mit diesem Gegenstande zu befassen, der neuerdings besonders von P. Marie und Léri und von Probst behandelt wurde; erstere untersuchten in neun Fällen von Tabes und kombinierter Sklerose den atrophischen Tractus opticus und das basale Opticusganglion, letzterer beschrieb in einem Falle von Bulbusatrophie ausser der Sehbahn auch das Verhalten der Kommissuren der unteren Wand des dritten Ventrikels. Trotzdem dass mir nur ein Fall zur Verfügung steht, glaube ich doch die gewonnenen Resultate mitteilen zu sollen, da sie einerseits zur Berichtigung früherer Beschreibungen und Daten dienen und andererseits die Resultate neuerer Untersuchungen bekräftigen.

Unser Fall betrifft eine 49 Jahre alte Frau, die in ihrem dreizehnten Lebensjahre eine sehr langdauernde Entzündung beider Augen durchmachte, über die sie aber weiter nichts Näheres anzugeben vermag. Seit dieser Zeit schwand ihre Sehkraft und zuletzt wurde sie ganz blind. Den Zeitpunkt ihrer vollständigen Erblindung kann sie mit Bestimmtheit nicht angeben, gewiss bestand sie schon seit langer Zeit. Die Hornhaut beider Augen ist getrübt, stellenweise undurchsichtig; die Pupillen sind nicht sichtbar. Im übrigen bot die Krankengeschichte bezüglich unseres Gegenstandes nichts Interessantes. Die Kranke wurde wegen einer Bicuspidalinsuffizienz in schwerer Inkompensation mit Albuminurie auf die Klinik aufgenommen. Ihr Zustand verschlimmerte sich auf der Klinik und sie starb eine Woche nach ihrer Aufnahme. Die Sektion bestätigte die klinische

Diagnose und ergab bezüglich des Sehorgans schon makroskopisch, dass beide Nervi und Tractus optici in hohem Grade atrophisch waren. Die rechte Cornea war abgeflacht, in ihrer ganzen Ausdehnung getrübt, mit einem weissen Fleck von der Grösse einer halben Linse an ihrem unteren Rand. Die vordere Kammer war sehr seicht. Das linke Auge war stark geschrumpft, die Cornea bloss von der Grösse einer Linse und undurchsichtig.

Das Gehirn wurde in Formollösung und nachdem Stückchen der Rinde des Occipitallappens für Nisslsche Färbung herausgeschnitten waren, in Müllerscher Flüssigkeit aufbewahrt. Nach Herrn Prof. Jendrássiks Verfahren wurde in diesen Flüssigkeiten so viel Kochsalz gelöst, dass ihr spezifisches Gewicht jenem des Gehirns gleich war. Infolge dessen schwimmt das Gehirn in der Flüssigkeit, wodurch jeder Deformation vorgebeugt wird. Es wurde durch das Chiasma und den ganzen Verlauf der Tractus optici eine Schnittserie angefertigt. Die Schnittrichtung wurde so gewählt, dass sie mit den Tractus optici ungefähr parallel verlief. Die Hemisphären wurden nicht weggeschnitten, so dass ein jeder Schnitt einen Durchschnitt des ganzen Gehirns, also auch die oberen Teile der Occipitallappen enthielt. Die unteren Teile der beiden Occipitallappen wurden in derselben Richtung geschnitten. Die Färbung geschah nach der Weigert-Palschen Methode. Ausserdem wurden aus den distalen, mittleren und proximalen Teilen der beiden Sehnerven Querschnitte angefertigt und ebenso gefärbt. Zum Vergleiche diente eine analoge Serie eines normalen Gehirns.

Fälle von beiderseitiger Opticusatrophie kann man ausser für Studien über den Verlauf der Sehbahn auch sehr gut für die Untersuchung solcher Teile des Gehirns verwenden, die in nächster Nähe der Sehfasern oder gar zwischen ihnen sich befinden und infolge der Atrophie dieser Fasern klar hervortreten. Solche Bildungen sind die Kommissuren am Boden des dritten Hirnventrikels, bezüglich deren die Fälle von Opticus-Atrophie zugleich auch darüber Aufschluss geben, ob sie in irgend welchem Zusammenhang mit der Sehbahn stehen. In dieser Beziehung lohnt es sich auch, die Kerne im Tuber cinereum zu untersuchen, die unter dem Namen Ganglion opticum basale zusammengefasst wurden, und von denen man auch annahm, dass sie mit der Sehbahn in Verbindung stehen. Einer dieser Kerne ist tatsächlich mit Fasern, die im Tractus opticus verlaufen, in Zusammenhang. Natürlich ist eine genaue Untersuchung dieser Kerne an nach Weigert-Pal gefärbten Präparaten nicht möglich und es können, ausser eventuellen Veränderungen der in den Kernen verlaufenden markhaltigen Nervenfasern, nur starke Veränderungen in denselben wahrgenommen werden. In unserem Falle hatte jedoch die seit langer Zeit bestehende Opticusatrophie eine sehr starke Atrophie des äusseren Kniehöckers zur Folge, so dass man auch in den Kernen des Tuber cinereum eine Veränderung erwarten könnte, wenn sie mit der optischen Bahn in Zusammenhang stünden. Zuerst will ich mich

mit der Sehbahn, dann mit den Kommissuren des Ventrikelbodens und schliesslich mit den Kernen befassen.

Die Sehbahn wurde durch ihren ganzen Verlauf verfolgt. Querschnitte aus den verschiedenen Abschnitten der beiden Sehnerven ergaben Folgendes: An Schnitten aus den distalen und mittleren Teilen der Nerven konnten mit Weigert-Palscher Färbung überhaupt keine markhaltigen Nervenfasern nachgewiesen werden; an Schnitten unmittelbar vor dem Chiasma waren in dem linken Nervus opticus einige Markscheiden vorhanden, die im unteren Teil des Querschnittes in ein kleines Bündelchen gruppiert lagen; in dem rechten Sehnerven jedoch waren auch hier alle Fasern degeneriert. Die Schnitte des Chiasma, welches mit dem Gehirn im Zusammenhang gelassen und so geschnitten wurde, waren ungefähr seiner Fläche parallel. Es sind hier einzelne sich schwach färbende Nervenfasern nachweisbar, die sich stellenweise auch zu ganz kleinen Bündelchen vereinigen und den bekannten Verlauf der Sehnervenfasern aufweisen. Wie erwähnt, kann ein Teil dieser Fasern eine kurze Strecke auch in den linken Nervus opticus verfolgt werden; einige Millimeter vor dem Chiasma findet man aber auch hier keine Markscheiden mehr. In der Richtung gegen die Tractus optici überschreiten diese Faserbündelchen das Chiasma nicht und es ist besonders mit dem faisceau résiduaire antérieur (P. Marie u. Léri) kein Zusammenhang nachweisbar. Auf der vorderen Fläche des Chiasma befinden sich kleine sagittale Faserbündel, die offenbar der Commissura ansata von Hannover entsprechen. In den beiden atrophischen Tractus optici sieht man an ihrem lateralen Rande ziemlich scharf begrenzte, sich gut färbende Bündel verlaufen, die sich eine kurze Strecke auch in das Chiasma fortsetzen und die Marie und Léris [1]) faisceau résiduaire de la bandelette und faisceau résiduaire antérieur entsprechen (Fig. 1); ersteres Bündel wurde schon früher von Moeli [2]) beschrieben und „Winkelbündel" genannt.

Mit den genannten Bündeln will ich mich hier nicht weiter befassen, da ich sie später im Anschluss an den Nucleus supraopticus ausführlich beschreiben werde. Im übrigen sind die Tractus optici atrophisch und weisen nur vereinzelte blassgefärbte Markscheiden auf.

Bezüglich der primären optischen Zentren konnte ich Folgendes beobachten. Im Pulvinar, im Wernickeschen Feld und in den vorderen Zweihügeln liess sich keine Veränderung konstatieren. Die Marklagen der letzteren sind gut ausgebildet und auch im Arm des vorderen Zweihügels ist keine Verminderung der Fasern wahrzunehmen. Andere Verhältnisse treffen wir hingegen im Corpus geniculatum externum an. Dieses erscheint an allen Schnitten bedeutend kleiner, seine Markkapsel ist dünner und besonders innen und unten schwach, die Markringe und die Faserung in seinem Inneren sind auch gelichtet.

---

1) P. Marie et A. Léri, Persistance d'un faisceau intact dans les bandelettes optiques après atrophie complète des nerfs: le „faisceau résiduaire de la bandelette". Le ganglion optique basal et ses connexions. Revue neurologique. XII. 10. 1905.

2) Moeli, Über das zentrale Höhlengrau bei vollständiger Atrophie der Sehnerven. Archiv für Psychiatrie und Nervenkrankheiten. Bd. 39. 1905.

In der zentralen Sehbahn konnte ich nichts Abnormes beobachten. Die Gratioletsche Strahlung, die entsprechenden Teile des Sagittalmarkes, das Mark der Windungen des Occipitallappens hatten normales Aussehen. In der Rinde des Occipitallappens sind die radiären sowie auch die tangentialen Fasern nicht vermindert; auch der Vicq d'Azyrsche Streifen ist gut ausgebildet. Aus zahlreichen Stellen der Rinde des Occipitallappens und besonders der Fissura calcarina wurden dünne Paraffinschnitte angefertigt und nach v. Lenhossék mit Toluidinblau gefärbt. Ich konnte jedoch weder eine Veränderung der Zellen noch eine Abnahme ihrer Zahl mit Bestimmtheit nachweisen. Ein Vergleich mit der Rinde eines normalen Occipitallappens liess keinen Unterschied erkennen. Auch die Fortsätze der Nervenzellen verhielten sich normal.

Die Sehfasern der Nervi und Tractus optici sind also fast ausnahmslos degeneriert. Die in dem Tractus erhaltenen Bündel sind wohl keine Sehfasern, da sie einerseits weder mit der Retina noch mit den primären Sehzentren in Verbindung stehen, und andererseits mit dem Nucleus supraopticus in Zusammenhang sind. Die Ursache der Degeneration der Sehfasern ist jedenfalls die Atrophie der Bulbi. Eine andere Frage ist es, auf welche Weise sie diese Degeneration verursachte. Der grösste Teil der Sehnervenfasern entspringt gewiss aus der Retina, wie dies wiederholt nachgewiesen wurde; ja nach einigen Autoren (so Probst) enthält der Nervus opticus nur aus der Netzhaut entspringende Fasern. Unser Fall würde nach dem Gesetze der sekundären Degeneration gleichfalls diese Auffassung stützen, wenn nicht Gegner derselben sich auf die sogenannte retrograde Degeneration — die ja eigentlich auch von der Nervenzelle aus nach deren Erkrankung erfolgt, also eine sekundäre ist — berufen könnten, infolge der auch solche Opticusfasern, deren trophisches Zentrum nicht in der Retina, sondern in den primären Sehzentren liegen würde, nach Schädigung des peripheren Endes des Neurons degenerieren könnten. Solche zentrifugale Opticusfasern, die im oberflächlichen Grau des vorderen Zweihügels entspringen, nimmt v. Leonowa[1]) an.

Der geschilderte Befund an den primären Sehzentren lässt mit Bestimmtheit darauf schliessen, dass ein sehr grosser Teil der Opticusfasern mit dem äusseren Kniehöcker in Verbindung steht. Der negative Befund am Pulvinar und am vorderen Zweihügel spricht jedoch nicht dagegen, dass diese Bildungen mit den Opticusfasern in Zusammenhang sind, da nur ein kleiner Teil dieser Fasern sich in sie fortsetzt und aus ihnen zahlreiche Fasern der zentralen Sehbahn entspringen

1) O. v. Leonowa, Beiträge zur Kenntnis der sekundären Veränderungen der primären optischen Zentren und Bahnen in Fällen von kongenitaler Anophthalmie und Bulbusatrophie bei neugeborenen Kindern. Arch. f. Psychiatrie u. Nervenkrankh. Bd. 28.

sollen; hierdurch wäre die Wahrnehmung einer Lichtung der Fasern jedenfalls sehr erschwert. Veränderungen dieser beiden primären Sehzentren beschrieb v. Leonowa (l. c.) in Fällen von Anophthalmie und Bulbusatrophie bei neugeborenen Kindern, und Cramer[1]) beim Erwachsenen. Ersterer konnte in diesen Fällen auch eine deutliche Verschmälerung des Gratioletschen Bündels und den Ausfall der vierten Schicht der Rinde in der Fissura calcarina nachweisen. Tomaschewski[2]) beschreibt Atrophie der Hinterhauptslappen und der ersten Schläfenwindungen bei einem 9jährigen Knaben, der in seinem zweiten Lebensjahre eine Meningitis mit Panophthalmie durchmachte und von dieser Zeit an blind und taub war. Cramer fand beim Erwachsenen nach 13 Jahre bestehender Phthisis bulbi des einen Auges Veränderungen in der Rinde der beiden Fissurae calcarinae. Diese die zentrale Sehbahn und die Rinde der Fissura calcarina betreffenden Beobachtungen konnte ich ebensowenig wie Probst[3]) bestätigen, der hinzufügt: „Die Unterschiede in den Untersuchungsergebnissen mögen darin gelegen sein, dass in den einen Fällen die Bulbusatrophie schon in sehr früher Lebenszeit eintrat und die Funktionsdauer der Sehrinde eine kurzdauernde war, wobei Veränderungen der vierten Schicht der Rinde der Fissura calcarina eintraten, während in jenen Fällen, wo die Bulbusatrophie im späteren Lebensalter eintrat und von kürzerer Dauer war, keine Veränderung zu finden ist.“ Dejerine[4]) schreibt über die Beziehung der zentralen und peripherischen optischen Bahn, dass nach peripheren Läsionen die Degeneration bei den primären optischen Zentren stehen bleibt und sich erst nach langer Zeit auf die zentrale Sehbahn ausbreitet.

Bezüglich der Resultate der Untersuchungen v. Leonowas möchte ich noch bemerken, dass nach meiner Meinung die Ursache der Verschiedenheit seiner Befunde hauptsächlich darin zu suchen ist, dass in seinen Fällen die Bulbusatrophie angeboren war, oder dass das Kind mit Anophthalmie zur Welt kam; in beiden Fällen war die Dauer des Bestandes der Veränderung von geringerer Bedeutung, da diese eben nicht gerade lange Zeit bestand (das älteste Kind war

1) A. Cramer, Beitrag zur Kenntnis der Opticuskreuzung. Anatomische Hefte. Bd. 10. H. 23.

2) Thomaschewski, Über die Lokalisation der cortikalen Sinneszentren. Dritt. Kongress russ. Ärzte in St. Petersburg. St. Petersb. med. Wochenschrift. Bd. 24. S. 37.

3) M. Probst, Über die Kommissuren von Gudden, Meynert und Ganser und über die Folgen der Bulbusatrophie auf die zentrale Sehbahn. Monatsschr. f. Psychiatrie u. Neurologie. Bd. 17. H. 1. 1905.

4) J. Dejerine, Anatomie des centres nerveux. Bd. 2. H. 1. S. 422.

3 Monate und 17 Tage alt) und andererseits bei Erwachsenen Bulbusatrophien von viel längerer Dauer (z. B. unser Fall) untersucht worden sind, die bezüglich der zentralen Sehbahn einen negativen Befund ergaben. Die Anophthalmie und angeborene Bulbusatrophie sind Hemmungsmissbildungen, die den Bulbus und die aus ihm entspringenden Nervenfasern betreffen, und man kann in diesen Fällen unmöglich ausschliessen, dass die Veränderungen im zentralen Neuron nicht auch ebensolche Missbildungen sind. Ich halte es für wahrscheinlich, dass die mangelhafte Ausbildung der zentralen Sehbahn in diesen

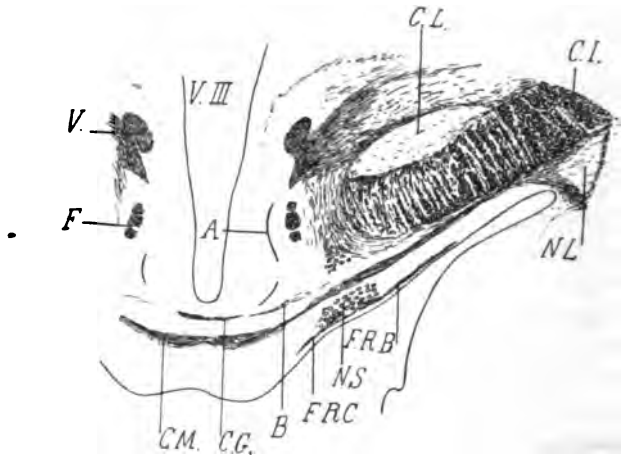

Fig. 1.

Schnitt durch den obersten Teil des Chiasma und der Tractus optici. CG Gansersche Kommissur, A und B die aus ihr entspringenden beiden Faserbündel; CI Capsula interna; CL Luysscher Körper; CM Meynertsche Kommissur; F Fornix; FRB faisceau résiduaire de la bandelette; FRC faisceau résiduaire du chiasma; NL Linsenkern; NS Nucleus supraopticus; V Vicq d'Azyrsches Bündel; V. III dritter Hirnventrikel.

Fällen ebenso eine Missbildung ist wie die Bulbusatrophie oder Anophthalmie, dass also zwischen diesen Fällen und zwischen den aus äusserer Ursache entstandenen Bulbusatrophien Erwachsener mit sekundären Veränderungen in der Sehbahn eigentlich keine vollkommene Analogie besteht, denn bei ersteren sind die Veränderungen der optischen Bahn keine Folge der Bulbusatrophie, sondern haben mit dieser eine gemeinsame endogene Ursache, in letzteren jedoch sind die Degenerationen in der Sehbahn als Veränderungen aufzufassen, deren nächste Ursache die Bulbusatrophie ist. Für meine Auffassung spricht auch das Fehlen der Ganserschen Kommissur in v. Leonowas Fällen, die

nach Bulbusatrophie beim Erwachsenen nicht degeneriert; ihr Fehlen wird genügend erklärt, wenn man bedenkt, dass es sich um Missbildungen handelt, die sich auch auf andere, von der Sehbahn unabhängige Teile des Gehirns erstrecken konnten.

Ich will mich nun mit den im Boden des dritten Hirnventrikels verlaufenden Kommissuren befassen. Die dünnste unter diesen ist die Gansersche Kommissur (Fig. 1 CG). Sie befindet sich im Boden des dritten Ventrikels über dem Chiasma, über ihr liegt eine schmale Schicht grauer Substanz der Ventrikelwand, unter ihr sieht man die Meynertsche Kommissur, von der sie durch eine Lage grauer Substanz, die ungefähr die Breite der Meynertschen Kommissur besitzt, getrennt wird; ihre Markscheiden färben sich schwächer und liegen in dünneren Bündeln gruppiert, als die der Meynertschen Kommissur. Wenn man an den Präparaten den Verlauf ihrer Fasern verfolgt, so sieht man, dass sie sich einerseits in schönem Bogen neben der Ventrikelwand hinaufbiegen und in die Fasern zwischen dem Fornix und Vicq d' Azyrschem Bündel eindringen (Fig. 1A), andererseits kann man Fasern dieser Kommissur über der Meynertschen Kommissur bis zur unteren Fläche der Capsula interna verfolgen, wohin sie einen ziemlich geraden Verlauf nehmen (Fig. 1B). Ersterer Abschnitt dieses Fasersystems ist scharf begrenzt, die Fasern befinden sich in einem dichten Bündel und liegen enger beisammen als in der Kommissur selbst, letzterer Abschnitt besitzt keine so scharfe Grenze, die Fasern liegen in ihm nicht so enge beisammen und er ist daher schwerer zu verfolgen. Es handelt sich also dem Anschein nach um eine Kommissur, deren Fasern beiderseits aus den Gegenden über dem Fornix und unter der Capsula interna kommen. Ob dies wirklich Kommissuralfasern sind oder ob die Kommissur nur eine scheinbare ist, indem in ihr Fasern verlaufen, die verschiedene Stellen der Gehirnhälften untereinander verbinden und es sich also eigentlich um eine Kreuzung handelt, das kann an den Präparaten nicht entschieden werden. Fasern, die aus der Ganserschen Kommissur in die Meynertsche übertreten würden, konnte ich nicht beobachten. Solche Fasern wurden bei der erwachsenen Katze von Probst[1]) beschrieben, der sie nach Halbseitendurchschneidung der Gegend zwischen dem vorderen und hinteren Zweihügel degeneriert vorfand. In seiner schon erwähnten Arbeit über diese Kommissuren und die Folgen der Bulbusatrophie beschreibt derselbe Autor einen ähnlichen Verlauf beim Menschen: die Fasern schlossen sich der Meynertschen Kommissur an und zogen an der mediodorsalen

1) M. Probst, Über die anatomischen und physiologischen Folgen der Halbseitendurchschneidung des Mittelhirns. Jahrbücher f. Psychiatrie und Neurologie. Bd. 24. 1903.

Seite des Tractus opticus bis gegen den äusseren Kniehöcker. Ich konnte sie, wie gesagt, nicht so weit verfolgen.

Zur Entscheidung der Frage, ob es sich um eine Kommissur handelt, oder ob wir eigentlich eine Kreuzung vor uns haben, wurden von verschiedenen Autoren Tierexperimente ausgeführt. Darkschewitsch und Pribytkow[1]) durschnitten bei der neugeborenen Katze das zur Capsula interna verlaufende gerade Bündel dieser Kommissur, die sie Forelsche Kreuzung nennen, unmittelbar am inneren Rande des Hirnschenkels. Die Folge davon war, dass auf der operierten Seite das Bündel, das von der Kommissur zur Capsula interna geht, und auf der anderen Seite das Bündel, das sich von der Kommissur bogenförmig neben dem Ventrikel hinaufbiegt, vollkommen degenerierten und nur das bogenförmige Bündel der operierten und das Bündel von der Kommissur zur Capsula interna der nicht operierten Seite erhalten blieben. Letzteres konnten sie bis zum Linsenkern verfolgen. Sie folgern aus ihren Untersuchungen, dass die Gansersche Kommissur eigentlich eine Kreuzung ist. Zu einem ähnlichen Resultat gelangt auch Probst (l. c.), der die Gansersche Kommissur für eine gekreuzte Verbindung der Haube mit dem Sehhügel hält. Diese Untersuchungen sprechen also dafür, dass die Gausersche Kommissur eine Kreuzung ist. An Präparaten, wo alle Teile dieser Kreuzung erhalten sind, kann man sich zwar nicht unmittelbar davon überzeugen, dass wir wahrhaftig eine Kreuzung vor uns haben, doch kann man durch folgende Betrachtung mit einer gewissen Wahrscheinlichkeit darauf schliessen. Wenn die Gausersche Kommissur wirklich Kommissuralfasern enthielte, so wäre sie eigentlich eine doppelte Kommissur, die einerseits die Gegenden zwischen dem Fornix und dem Vicq d' Azyrschen Bündel der beiden Gehirnhälften untereinander und andererseits die Gegend der äusseren Kniehöcker oder die Linsenkerne mit denselben Teilen der anderen Seite verbinden würde. Es würden also in der Kommissur Fasern eng beisammen liegen, die in ihrem übrigen Verlauf weit von einander entfernt sind, was wohl nicht sehr wahrscheinlich ist.

Die Meynertsche Kommissur (Fig. 1 CM) besteht aus stärkeren, wellenförmig verlaufenden, sich intensiver färbenden Faserbündeln. Sie befindet sich unter der Ganserschen Kommissur, von der sie durch graue Substanz getrennt ist, in der nur vereinzelte markhaltige Nervenfasern verlaufen; ihre Bündel liegen nicht gleich eng beisammen, in der Medianlinie ist sie dünner als seitlich. An unseren Schnitten tritt sie infolge der Atrophie der Sehfasern gut hervor, und man kann sie

1) L. Darkschewitsch und G. Pribytkow, Über die Fasersysteme am Boden des dritten Hirnventrikels. Neurol. Zentralbl. Bd. 10. Nr. 14. 1891.

in ihrer ganzen Länge verfolgen. Sie verläuft über dem Chiasma und seitlich über den Tractus optici und kann leicht beiderseits zwischen dem letzteren und dem Hirnschenkelfuss bis zu dem Linsenkern verfolgt werden, in den ihre Fasern eindringen oder zum Teil in den Fasern auf dessen unterer Fläche verschwinden. Ausserdem kann man aus dieser Kommissur Bündel in den Hirnschenkelfuss eindringen sehen, an der Stelle, die dem lateralen Rand des Corpus Luysi entspricht; einzelne Bündel kann man bis in den letzteren verfolgen. Diese Bündel teilen die Fasern des Hirnschenkelfusses und wurden schon von Stilling[1]) und später ausführlich von Kölliker[2]) beschrieben und Fasciculi perforantes genannt, deren Ursprung Kölliker in den Tractus opticus verlegt, ohne zu entscheiden, ob es sich um wirkliche Sehfasern, oder um Fasern der Meynertschen oder Guddenschen Kommissur handelt. Meine Präparate beweisen, dass diese Fasern aus der Meynertschen Kommissur entspringen, da sie bei atrophischem Tractus opticus und Fehlen einer Guddenschen Kommissur vorhanden sind, und da keine Verminderung an ihnen wahrnehmbar ist, so ist es wahrscheinlich, dass sie ausschliesslich der Meynertschen Kommissur angehören. Probst hält diese Fasern zur Linsenkernschlinge gehörig. Nach Köllikers Untersuchungen an menschlichen Embryonen und beim Erwachsenen sind diese lateralen Fasciculi perforantes auch kaudalwärts vom Linsenkern vorhanden, was für ihren Ursprung aus der Meynertschen Kommissur oder aus dem Tractus opticus spricht, während die medialen Septa des Hirnschenkelfusses hier keine solche Fasern aufweisen. In den oberen, cerebralwärts gelegenen Gegenden des Corpus Luysi beschreibt Kölliker zur Linsenkernschlinge gehörige, in allen Teilen des Hirnschenkelfusses vorkommende und denselben durchkreuzende Faserbündel. Dasselbe Verhalten dieser Fasern konnte auch ich beobachten.

Auch die Fasern dieser Kommissur sind bezüglich ihres Ursprungs untersucht worden. In dieser Hinsicht geben natürlich meine Präparate keinen Aufschluss und ich erwähne hier also kurz diese Untersuchungen. Darkschewitsch und Pribytkow (l. c.) fanden bei der Katze, dass die Meynertsche Kommissur nach ihrer Durchschneidung am inneren Rande des einen Hirnschenkels in ihrer ganzen Ausdehnung atrophisch wurde. Sie durchschnitten auch den Tractus opticus der einen Seite, dort wo er in das Corpus geniculatum externum übergeht, infolge dessen der Tractus atrophierte, die Meynertsche Kommissur aber unverändert blieb. Dieselben Verfasser konnten an

1) Med. Korr.-Bl. 1878.

2) Handb. d. Gewebelehre d. Menschen. 1896. Bd. 2. S. 461.

Schnitten aus dem Gehirn eines neugeborenen Kindes mit Anophthalmia bilateralis congenita Fasern der Meynertschen Kommissur, die durch die Capsula interna gegangen, bis in den Thalmus opticus und sogar bis in die mediale Schleife verfolgen. Die Meynertsche Kommissur enthält nach ihrer Ansicht Fasern, die aus der medialen Schleife zum Nucleus lentiformis und dem Luysschen Körper der gekreuzten Seite gehen, und solche, die die Nuclei lentiformes mit dem Luys-Körper der anderen Seite verbinden. Probst (l. c.) fasst im Anschluss an einen Fall von Bulbusatrophie die Ergebnisse seiner früheren Untersuchungen und Tierexperimente zusammen. Da er nach Halbseitendurchschneidung des Mittelhirns in dieser Kommissur Degenerationen beobachtete, betrachtet er sie als „ein kreuzendes Haubenbündel aus der Haube des Mittelhirns zum Linsenkern". Nach diesen Untersuchungen ist also die Meynertsche Kommissur eigentlich keine Kommissur, sondern ebenso wie die Gansersche eine Kreuzung. Dejerine[1]) ist entgegengesetzter Meinung, indem er schreibt, dass man die Meynertsche Kommissur für eine interlentikuläre Kommissur halten muss.

Beide Kommissuren verlaufen in nächster Nähe des Chiasma und der Tractus optici. Diese räumlichen Beziehungen könnten zu dem Gedanken führen, dass diese Fasersysteme auch in anderen Beziehungen zu den Sehfasern stehen. Dies zu entscheiden sind Fälle von Atrophie der Sehbahnen geeignet. Diese Fälle beweisen, dass diese Kommissuren nach vollkommener Atrophie der Sehnerven unverändert bestehen bleiben. Auch in unserem Falle waren sie vorhanden und ein Vergleich mit einer Schnittserie aus dieser Gegend eines normalen Gehirns zeigte, dass sie sich bei Bulbusatrophie ebenso verhielten wie im normalen Gehirn. Bezüglich der Ganserschen Kommissur finde ich jedoch bei v. Leonowa (l. c.) Beobachtungen, die hiermit nicht übereinstimmen. v. Leonowa untersuchte Fälle von kongenitaler Anophthalmie und Bulbusatrophie bei neugeborenen Kindern und fand, dass bei diesen die Gansersche Kommissur, die er ebenso wie Darkschewitsch und Pribytkow Forelsche nennt, vollkommen fehlte. Eine Gansersche Kommissur erwähnt er nicht und beschreibt die von ihm Forelsche genannte Kommissur folgendermassen: „Zarte Fasern, die unmittelbar und dicht ventral vom dritten Ventrikel verlaufen", was sich offenbar auf die Gansersche Kommissur bezieht. Er folgert aus dem Fehlen dieser Kommissur, dass sie beim Sehen eine gewisse Rolle spielt. Ich glaube, dass man aus seinen Befunden diesen Schluss nicht ohne weiteres ziehen darf, da dieselbe Hemmung in der Ent-

1) J. Dejerine, Anatomie des centres nerveux. Bd. II, 1. 1901. S. 410.

wicklung, deren Resultat die kongenitale Anophthalmie und Bulbusatrophie ist, auch zu einer Agenesie der Ganserschen Kommissur führen konnte und also das Fehlen derselben keine Folge der Atrophie der Sehbahnen ist.

Bezüglich der Guddenschen Kommissur muss ich Darkschewitsch und Pribytkow, ferner v. Leonowa und Kölliker gegenüber bemerken, dass ich an meinen Präparaten keine Fasern beobachtete, die dieser Kommissur entsprochen hätten. Solche Fasern müssten im inneren Rande des Tractus opticus und im rückwärtigen Teil des Chiasma verlaufen. Dieser Befund stimmt übrigens mit der Ansicht Dejerines[1]) überein, nach der beim Menschen das Vorhandensein einer Guddenschen Kommissur noch nicht erwiesen ist, ferner mit den Beobachtungen von P. Marie und Léri, die in keinem ihrer neun Fälle von totaler Sehnervenatrophie diese Kommissur nachweisen konnten. Auch in den Fällen von Probst (l. c.) und Cramer (l. c.) war sie nicht vorhanden.

Im rückwärtigen Teil des Bodens des dritten Hirnventrikels befindet sich die Forelsche Kommissur (C. subthalamica posterior, Fig. 2, CF), die nicht mit der schon beschriebenen Ganserschen zu verwechseln ist, die von einigen Autoren Forelsche genannt wird. Die Forelsche Kommissur finde ich bei Kölliker[2]) und Dejerine[3]) abgebildet und sie stammt nach ersterem Autor aus den Bündeln H^1 und H^2 Forels und dem Corpus Luysi; nach letzterem Autor enthält sie ausser diesen Fasern auch solche, die aus dem Fasciculus longitudinalis posterior, aus dem Fornix und aus den Corpora mammillaria kommen. Diese Kommissur befindet sich nicht wie die vorigen in der Nähe der Sehbahnen, sie liegt im Boden des dritten Ventrikels hinter und über den Corpora mammillaria. An meinen Schnitten ist diese Kommissur sehr gut sichtbar, da die Schnitte parallel mit dem Ventrikelboden verlaufen. Der grösste Teil ihrer Fasern verläuft zwischen den beiden Luysschen Körpern (Fig. 2 CL), ein kleinerer Teil biegt sich seitlich zu dem Nucleus ruber (Fig. 2 NR) hinauf, und auch auf die äussere Fläche der Corpora mammillaria lassen sich Faserbündel verfolgen.

Ein Vergleich mit den Schnitten eines normalen Gehirns lässt auch in dieser Kommissur keinen Faserschwund erkennen.

In der Nähe der Tractus optici befinden sich im Tuber cinereum Ganglien, die unter dem Namen Ganglion opticum basale zusam-

1) l. c. Bd. II, 1. S. 433.
2) Handb. d. Gewebelehre d. Menschen. 2. Fig. 607 u. 650.
3) Anatomie des centres nerveux. 2. Fig. 325.

mengefasst wurden. An meinen Präparaten lassen sich diese Kerne gut beobachten, da die Schnittrichtung der Wand des Tuber ungefähr parallel ist, infolge dessen fast alle Ganglien auf einmal vom Schnitt getroffen wurden. v. Lenhossék[1]) beschrieb diese Ganglien im Jahre 1887 und unterscheidet deren drei: den Nucleus postero-lateralis, den Nucl. anterior und den Nucl. supraopticus. Er bemerkt, dass eigentlich nur die beiden ersteren dem Bereiche des Tuber cinereum angehören, während der Nucleus supraopticus über dem vorderen Rande des Tractus opticus seine Lage hat.

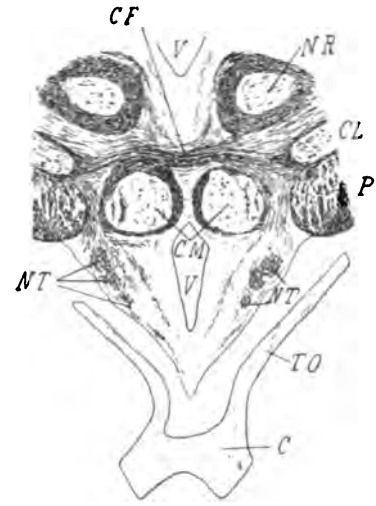

Fig. 2.

Schnitt durch den untersten Teil des Chiasma und der Tractus optici. C Chiasma; CF Forelsche Kommissur; CL Luysscher Körper; CM Corpora mammillaria; NR roter Kern; NT Nuclei tuberis; P Pes pedunculi; TO Tractus opticus; V dritter Hirnventrikel.

An meinen Präparaten finde ich ähnliche Verhältnisse. Über und ein wenig vor dem medialen Abschnitt des atrophischen Tractus opticus, über seinem äusseren Rande, befindet sich ein längliches Ganglion, dessen Längenaxe dem Tractus opticus parallel ist (Fig. 1 u. 3 NS). Die grösste Länge des Ganglion ist 4 mm, sein Querdurchmesser beinahe 1 mm, seine ovale Form ist an beiden Enden zugespitzt und es enthält kurze, aber ziemlich kompakte Faserbündelchen, die von dem faisceau résiduaire antérieur und faisceau résiduaire de la bandelette (F. 1 u. 3 FRC u. FRB) aus in sein Inneres eindringen.

1) M. v. Lenhossék, Beobachtungen am Gehirn des Menschen. Anatom. Anzeiger 1887. Nr. 14.

Ausserdem finden sich in diesem Kern überall zerstreute Nervenfasern. An der inneren Seite des Ganglion befindet sich die Meynertsche Kommissur (Fig. 1 u. 3 MC), auf deren anderen Seite, dem Ganglion entsprechend, also hinter diesem gelegen, schon der Nucleus lateralis des Corpus mammillare vom Schnitt getroffen wird (Fig. 1). Dieser erscheint an den Schnitten früher als der mediale Kern, da er nach aussen, oben und vorne von letzterem liegt. Dieses über dem Tractus opticus gelegene Ganglion entspricht dem Nucleus supraopticus v. Lenhosséks.

Bezüglich der übrigen Kerne lässt sich folgendes konstatieren. An Schnitten, die schon durch die tiefer gelegenen Teile des Chiasma und der Tracti optici gehen und das Tuber cinereum fast in seiner ganzen Ausdehnung treffen, sieht man nur spärliche markhaltige Fasern enthaltende Kerne, die in einer Reihe stehen, deren Axe von vorne nach rückwärts und zugleich nach aussen und oben gerichtet ist (Fig. 2 NT). Stärkere Faserbündel, die mit diesen Kernen in Verbindung stehen würden, konnte ich weder im Falle von Bulbusatrophie, noch im normalen Gehirn beobachten. Das hinterste dieser Ganglien ist das grösste und liegt vor dem lateralen Kern des Corpus mammillare. Vor diesem befinden sich auf der einen Seite noch zwei Kerne, von denen wieder der rückwärtige grösser ist; auf der anderen Seite ist jedoch nur einer vorhanden. Auf dieser Seite ist das rückwärtige Ganglion grösser und weist eine laterale Einschnürung auf. Diese Kerne entsprechen jedenfalls dem Nucleus anterior und Nucleus postero-lateralis v. Lenhosséks.

Kölliker (l. c. II. S. 599) gibt eine ähnliche Beschreibung von diesen Ganglien und hebt hervor, dass der Nucleus supraopticus v. Lenhosséks das eigentliche Ganglion opticum basale sei. Das Gesamtergebnis seiner Untersuchungen ist, dass man Nuclei tuberis und Nuclei supraoptici (deren er mehrere beschreibt, die aber untereinander zusammenhängen) unterscheiden müsse. Erstere beschreibt er an frontalen Schnitten als drei Kerne, die sich nach hinten mehr oder weniger bestimmt in das Corpus mammillare fortsetzen. Die zwei lateralen Kerne reichen weiter nach vorne als der mediale. Eine solche Gliederung dieser Kerne konnte ich an meinen Präparaten nicht beobachten. An sagittalen Schnitten beschrieb Kölliker drei Nuclei tuberis, von denen der hinterste der grösste war.

Von der Beschreibung v. Lenhosséks und Köllikers ausgehend, behandelten neuestens P. Marie und Léri (l. c.) das Ganglion opticum basale. Sie beschreiben den Nucleus supraopticus, den sie Ganglion opticum basale nennen, als eine Säule von grossen Zellen, die sich über dem äusseren Rande des Tractus opticus befindet und 5—6 mm lang

und 2 mm breit und hoch ist. Ferner beschreiben sie Kerne im Tuber cinereum, die nach unten und innen von den Tractus optici gelegen sind und die sich nach vorne bis in das Niveau der Meynertschen Kommissur fortsetzen und nach hinten bis zum unteren äusseren Teil der Corpora mammillaria reichen. Die von Kölliker beschriebene Dreiteilung in frontaler Richtung konnten sie nicht beobachten. Um eine Verwechslung unmöglich zu machen, empfehlen sie in der Nomenklatur das wirkliche „ganglion optique basal" (Nucl. supraopticus, v. Lenhossék) von den „ganglions ou noyaux du tuber" scharf zu unterscheiden. Diese Absonderung ist jedenfalls gerechtfertigt, nur glaube ich, dass es besser ist, wenn man v. Lenhosséks Benennung „Nucleus supraopticus" gebraucht, da dieser Name auch über die Lage dieses Kerns Aufschluss gibt und andererseits die Benennung Ganglion opticum basale leicht zur Verwechslung mit den früher so genannten Nuclei tuberis führen könnte.

Betrachten wir nun die Beschreibungen dieser Kerne, so bemerken wir, dass der Nucleus supraopticus viel gleichförmiger dargestellt wird als die Nuclei tuberis. Man kann daraus wohl mit Recht darauf schliessen, dass ersterer eine beständigere Form hat, als letztere. Die Form und Zahl der Nuclei tuberis scheint nicht konstant zu sein, dafür spricht auch noch, dass in unserem Falle auf der einen Seite zwei und auf der anderen drei solche Kerne vorhanden waren.

Ich will mich nun mit den Faserzügen befassen, die mit dem Nucleus supraopticus in Verbindung stehen. Kölliker[1]) beschreibt in diesem Kern 4—6 kleine ventrodorsale Faserbündel, die zu einem stärkeren Faserzuge gehörten, der hinter der Commissura anterior in der Richtung gegen das vordere Ende des Thalamus verlief. P. Marie und Léri (l. c.) beobachteten ausser diesen Bündeln auch solche Fasern, die in die Meynertsche Kommissur und in den Boden des dritten Ventrikels eindrangen, und ausserdem sahen sie eine grosse Anzahl transversal verlaufender Fasern, die mit dem von ihnen ausführlich beschriebenen „faisceau résiduaire de la bandelette" in Verbindung standen. Dieses Bündel verläuft nach ihren Beobachtungen meistens in 2—3 Bündelchen geteilt im äusseren Rande des Tractus opticus. Im medialen Abschnitt des Tractus befindet es sich in dem oberen Teil seines äusseren Randes, im lateralen Abschnitt in dem unteren. Es endet hinter der Meynertschen Kommissur unter dem Linsenkern. Nach vorne konnten sie es bis zum Nucleus supraopticus verfolgen, den es nach einer knieförmigen Abbiegung erreicht. In einem Teil ihrer Fälle fanden sie im dorsalen Teil des Chiasma vor

1) l. c. S. 602.

dem Nucleus supraopticus ein kleines Bündel, das von diesem nach vorne oder nach vorne und aussen verlief und dessen Länge meistens nur einige Millimeter betrug. In einem Falle sahen sie es in dem vorderen Teile des Chiasma mit dem Bündel der anderen Seite kreuzen. Dieses Bündel haben sie „faisceau résiduaire antérieur" oder „faisceau résiduaire du chiasma" genannt. Sie schliessen aus der grossen Menge der Ganglienzellen und der Auflösung der Faserbündel im Nucleus supraopticus, dass es sich hier nicht um ein einfaches Durchdringen von Nervenfasern durch einen Kern handelt, sondern dass dieser Kern in wichtigerer Beziehung zu den genannten Bündeln ist.

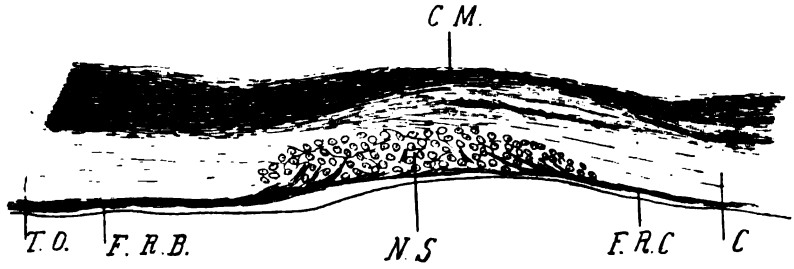

Fig. 3.
Schnitt durch den obersten Teil des Chiasma und des vorderen Abschnittes des Tractus opticus. C Chiasma; CM Meynertsche Kommissur; FRB faisceau résiduaire de la bandelette; FRC faisceau résiduaire du chiasma; NS Nucleus supraopticus; TO Tractus opticus.

In unserem Falle waren beide Bündel nachweisbar. Das faisceau résiduaire de la bandelette (Fig. 1 u. 3 FRB) treffen die ersten Schnitte, die durch den oberen Teil des fast in seiner ganzen Länge durchschnittenen Tractus opticus gehen. Hier sieht man diese Fasern in einem geschlossenen Bündel im äusseren Rande des im übrigen atrophischen Tractus verlaufen, an dessen innerer Seite sich die Meynertsche Kommissur befindet (Fig. 1 u. 3 CM). Es erreicht den Nucleus supraopticus an seiner Aussenseite, ein kleiner Teil seiner Fasern setzt sich neben diesem Kern, ohne in ihn einzudringen, an seiner Aussenseite fort. Der grössere Teil der Fasern biegt in ziemlich scharfem Bogen in den Nucleus supraopticus (Fig. 3 NS) ein, in dem sie in kleinen Bündeln gruppiert liegen. Man findet in diesem Kern aber auch solche bogenförmige Bündel, die sich in ein Bündel, das sich vor dem Nucleus supraopticus befindet, fortsetzen. Dieses Bündel entspricht dem faisceau résiduaire antérieur (Fig. 1 u. 3 FRC). Es nimmt auch jene Fasern auf, die aus dem faisceau résiduaire de la bandelette kommen und nicht in den Nucleus supraopticus eindrangen, sondern

neben ihm nach vorne verliefen; es verläuft im äusseren, oberen Teile des Chiasma nach vorne und ist bedeutend schwächer als das faisceau résiduaire de la bandelette. Es endet 2 mm vor dem vorderen Ende des Nucleus supraopticus. Es scheint also, dass ein kleiner Teil der Fasern des faisceau résiduaire antérieur direkt aus dem faisceau résiduaire de la bandelette kommt, der grössere Teil aber stammt aus dem Nucleus supraopticus. Das faisceau résiduaire de la bandelette konnte ich lateralwärts an den folgenden Schnitten verfolgen, die schon durch die unteren Teile des Tractus gehen. Dieses Bündel liegt also in dem lateralen Abschnitt des Tractus, nicht mehr in dem obersten Teil seines äusseren Randes, sondern es befindet sich im unteren Teil desselben. Bevor es den Linsenkern erreicht, erscheint es an den Schnitten ebenso wie der Tractus opticus fast im Querschnitt. Dann zerteilt es sich und seine Fasern setzen sich in die Fasern unter dem Linsenkern fort.

Abgesehen von ihrem lateralen Teil, der sich mit dem Tractus opticus nach rückwärts biegt, haben diese beiden Bündel zusammen einen ziemlich geraden Verlauf, nur bei dem Nucleus supraopticus findet eine knieförmige Abbiegung derselben statt, indem der grösste Teil ihrer Fasern in diesen Kern eintritt, einige Fasern jedoch beteiligen sich hieran nicht und setzen sich ununterbrochen in gerader Richtung von dem hinteren Bündel in das vordere fort.

P. Maries und Léris Beschreibung wird also durch unseren Fall bestätigt gegenüber der Ansicht Dejerines[1]), nach der die komplete Atrophie der beiden Sehnerven eine komplete Atrophie der Tractus optici zur Folge hätte. In der Literatur findet man nur eine Angabe, die auf die von P. Marie und Léri beschriebenen Bündel bezogen werden kann. Man findet sie bei Moeli (l. c.), der unter dem Namen „Winkelbündel" einen aus dem Zwischenhirn zum Tractus opticus gehenden Faserzug beschrieb. Dieses Bündel wird auch von P. Marie und Léri für identisch mit dem faisceau résiduaire de la bandelette gehalten. Ob dieses Bündel den Nucleus supraopticus nur durchsetzt, oder ob es in ihm entspringt, lässt Moeli unentschieden. Probst (l. c.) beschreibt in dem atrophischen Tractus opticus ein nicht degeneriertes Bündel, das in dessen dorsalem Teile verlief und das er bis zum äusseren Kniehöcker verfolgen konnte; dieses Bündel befand sich im medialen Teil des Tractus und kann also nicht dem faisceau résiduaire de la bandelette entsprechen, das in dessen lateralem Rande verläuft.

1) l. c. II. S. 433.

XIII.

Über die Herabsetzung der reflektorischen Vorgänge im gelähmten Körperteil bei Kompression der oberen Teile des Rückenmarks.[1])

Von

Michael Lapinsky,

Professor der Universität zu Kiew.

Das Fehlen von Reflexen ist bei hochliegenden Kompressionen des Rückenmarks klinisch schon mehrfach konstatiert worden.

Eine schlaffe Paralyse der unteren Extremitäten, Fehlen der Haut- und Sehnenreflexe, Herabsetzung der Geschlechtsfunktionen, Störungen beim Harnlassen und der Defäkation haben unter den erwähnten Bedingungen Kahler-Pick[2]), Bastian[3]), Babinski[4]), Leyden[5]), Schwarz[6]), Knecht[7]), Weis[8]), Bruns[9]), Schlesinger[10]), Hoche[11]), Pribitkow[12]), Nonne[13]) und mehrere andere Autoren beschrieben, deren Erwähnung hier keine besondere Bedeutung hat.

---

1) Mitgeteilt in der Kiewer Gesellschaft der Neuropathologen u. Psychiater.

2) Kahler-Pick, Weitere Beiträge zur Pathologie. Fall 2. Arch. f. Psych. Bd. 10. 1880.

3) Bastian, Quains dictionary of Med. 1882.

4) Babinski, Paraplegie flasque. Arch. de médec. experim. 1891.

5) Leyden, a) Arch. f. Psychiatrie. Bd. 8. b) Berl. klin. Wochenschr. 1878.

6) Schwarz, Arch. f. Psych. Bd. 13.

7) Knecht, Ibidem B. 12. Ein ungewöhnl. Fall d. Kompressionsmyelitis.

8) Weiss, Beiträge zur Lehre von den Reflexen. Wien. mediz. Jahrb. 1878.

9) Bruns, Ein Fall von extramedullarem Sarkom des oberen Dorsalmarkes. Neurol. Zentralbl. 1895. S. 127.

10) Schlesinger, Beitr. z. Klinik des Rückenmarks u. der Wirbeltumoren. Jena 1898.

11) Hoche, Arch. f. Psych. Bd. 28.

12) Pribitkow, Ein Tumor an der Grenze des Hals- und Brustteiles Neur. Zentralbl. 1898. S. 565.

13) Nonne, Arch. f. Psych. Bd. 33. Über einen Fall von intramedullarem Sarkom.

Bruns[1] behauptet, indem er sich hauptsächlich auf englische Autoren stützt, dass ein derartiger Reflexverlust bei einer plötzlichen Einklemmung des Rückenmarkes in seinem oberen Brustteil und im Halsteil beobachtet wird und auf eine vollständige Durchtrennung des Rückenmarkes an der eingeklemmten Stelle hinweist.

Brasch[2] ist mit Bruns in dieser Beziehung vollständig einverstanden. Seiner Ansicht nach ist das Fehlen der Reflexe in derartigen Fällen, d. h. bei Kompression des oberen Brust- oder Halsmarks für akut entstandene Kompressionen charakteristisch; langsam entstehende Kompressionen des Rückenmarkes hingegen werden von einer Steigerung der erwähnten reflektorischen Funktionen gefolgt.

Die Ursachen des Erlöschens der Reflexe wurden in derartigen Fällen verschieden erklärt.

van Gehuchten[3]) behauptet, indem er sich auf Kadner, Bastian, Toath, Schwarz, Thorburn u. a. bezieht, dass eine Kompression des Rückenmarkes, die eine schlaffe Paraplegie nach sich zieht, für die Reflexe der unteren Extremitäten dieselbe Bedeutung hat, wie eine totale Durchtrennung des Rückenmarkes im Hals- oder oberen Brustteil. In beiden Fällen ist das Fehlen der Reflexe eine Folge der veränderten Kleinhirntätigkeit und ist eine funktionelle Erscheinung. Sie entwickelt sich infolge dessen, dass durch die Durchtrennung des Rückenmarkes die Bahnen zerstört werden, die die tonisierenden Impulse zu den Reflexbögen leiten, und dass gleichzeitig der reflexanregende Einfluss des Kleinhirns, der von diesen Bahnen geleitet wird, aufhört. Infolge dessen erlöschen die reflektorischen Akte in den paralysierten Teilen auf immer, obgleich die Reflexbögen, die dieselben vermitteln, normal sind.

Zu derselben Ansicht in Betreff der Ätiologie des Erlöschens der Reflexe in derartigen Fällen bekennen sich Sano[4]) und Marinesco[5]).

---

1) Bruns, Die Geschwülste des Nervensystems. Berlin 1897. S. 265. 268. 294—295.

2) Brasch, Das Verhalten der Reflexe nach hohen Quertrennungen des Rückenmarks beim Menschen. Fortschr. d. Med. 1900. Nr. 7. S. 326.

3) van Gehuchten, Journal de neurologie et d'hypnologie. 1897. Un cas de compression de la moëlle dorsale avec abolition des reflexes. p. 262. 307. 326.

4) Sano, a) Journal d' hypnologie et de neurologie. 1898. Nr. 15. b) Annales de la Société Belge de neurologie. 1898. Nr. 5.

5) Marinesco, Semaine méd. 1898. Nr. 21. Sur les paralysies flasques par compression de la moëlle.

Auch sie sind der Meinung, dass die Ursache des Verschwindens der Reflexe im Verlust der reflexanregenden Impulse des Kleinhirns liegt und dass die Reflexakte hierbei, trotz der materiellen Intaktheit ihrer Reflexbögen, erlöschen.

Leider führen die Autoren keine Beweise für ihre Erklärung an und dadurch leidet die Überzeugungskraft ihrer Thesen stark. Selbst beim besten Willen sich mit ihren Ansichten einverstanden zu erklären, tritt immer wieder der Zweifel daran auf, ob in den einzelnen kasuistischen Beobachtungen rein beiläufige Bedingungen berücksichtigt worden sind, die ihrerseits die Reflexakte des Rückenmarks hemmen können.

Wir unsererseits hatten Gelegenheit, klinisch einen hier unten anzuführenden Fall von Rückenmarkskompression während vier Jahren zu beobachten, in dem in den paralysierten Teilen die Reflexe fehlten. Ausserdem führten wir, zur Aufklärung dieses Falles, einige Experimente aus, die in einer Kompression des Rückenmarks im Hals- und oberen Brustteil bei Tieren bestanden. Auf Grund beider Beobachtungen gelangten wir zu ganz anderen Schlussfolgerungen und weichen wesentlich von den Ansichten von Bruns, Bastian, Marinesco, Sano u. a. Autoren ab.

Diese Beobachtungen, die wir hier übrigens nur in kurzen Zügen anführen, zeigen, dass die Ursachen des Fehlens der Reflexe bei Rückenmarkskompression bedeutend komplizierter sind, als sie zu sein scheinen.

In sehr vielen Fällen ist das Fehlen der Reflexe in den paralysierten Teilen keine funktionelle Erscheinung, sondern kommt durch eine organische Verletzung der Reflexbögen und -Zentren zustande bzw. durch Verletzungen, die eine Folge der Kompression des Rückenmarkes sind und sehr leicht dem beobachtenden Auge entgehen.

Andererseits zeigen unsere Beobachtungen, dass die Depression der Reflexakte auch einen funktionellen Ursprung haben kann und im komprimierten Rückenmark unabhängig von einer Einklemmung desselben eintreten kann. Das Erlöschen derselben kann in derartigen Fällen von verschiedenen zufälligen Momenten begünstigt werden, die die Integrität des Rückenmarkes nicht stören und zuweilen ausserhalb desselben lokalisiert sind, so z. B. der Schmerz. Die Schmerzempfindungen, die in der Peripherie entstehen und in einer beliebigen Weise auf den Patienten wirken, können, zum Rückenmark hin projiziert, die reflektorischen Funktionen im eingeklemmten Rückenmark deprimieren.

Aus diesen Beobachtungen geht auch noch hervor, dass ein Fehlen der Reflexe bei Kompression des Rückenmarks nicht nur bei akuten Einklemmungen vorkommen kann, wie es von den zitierten Autoren behauptet wird; ein Erlöschen derselben kann auch bei langsam eintretenden Kompressionen beobachtet werden.

Ferner konnten wir uns davon überzeugen, dass ein Fehlen der Reflexe bei Kompressionen des Rückenmarkes im Gegensatz zur Ansicht von Bruns, van Gehuchten u. a. Autoren beobachtet werden kann, ohne dass eine totale Durchtrennung der Rückenmarksaxe vorliegt; sie können schon bei unbedeutenden Kompressionen erlöschen, die das Nervengewebe an der Kompressionsstelle nicht zerstören.

Der von mir beobachtete Fall ist ganz kurz zusammengefasst folgender:

Frau P...ia, 54 Jahre alt, Mutter von 5 Kindern, früher immer gesund, tritt in die Kiewer Nervenklinik wegen der dumpfen Schmerzen im Rückgrat, in den linken Rippen und wegen der zunehmenden Schwäche in den Beinen.

Keine Hinweise auf Lues. Keine Anzeichen von Tuberkulose in der Familie. Keine hereditäre Belastung im Sinne von bösartigen Geschwülsten.

Status praesens im Oktober 1899 beim Empfang in der Klinik: Pat. ist mittelgross. Adipositas. Körpergewicht gegen 125 kg. Die Hautfarbe und der Ernährungszustand weichen nicht von der Norm ab. Kein Ödem. Die Lymphdrüsen sind nicht zu fühlen. Die grossen und kleinen Gelenke der Extremitäten sind vollständig frei und schmerzlos.

Linkes Bein.	Rechtes Bein.
Der Muskeltonus ist leicht gesteigert.	Der Muskeltonus ist unverändert
Die willkürlichen Bewegungen sind, obgleich stark geschwächt, nur in der grossen Zehe erhalten. Alle übrigen Bewegungen sind in dieser Extremität vollständig verloren gegangen.	Die willkürlichen Bewegungen weichen nicht von der Norm ab.
Das Muskelgefühl fehlt vollständig in den Zehen.	Das Muskelgefühl ist unverändert.
Die Tast-, Schmerz- und Temperaturempfindung ist unverändert.	Die Tast-, Schmerz- und Temperaturempfindung ist besonders am Fuss stark herabgesetzt.
Die Hautreflexe (Kitzeln der Sohle) sind unverändert.	Die Haut- und Sehnenreflexe sind unverändert.
Die Sehnenreflexe (Achillessehnen- und Patellarreflex) sind gesteigert.	

Den Harn kann Patientin nicht halten. Das Gefühl des Harndrangs ist sehr stark.

Der Stuhlgang ist gewöhnlich angehalten. Stehen kann Frau P. nicht.

Die faradische und galvanische Reaktion der Nerven und Muskeln weicht an beiden Extremitäten nicht von der Norm ab.

Die Sensibilität der linken Seite des Bauches und der Brust ist bis zur 6. Rippe hinauf herabgesetzt.

Die Sensibilität der rechten Seite des Bauches und der Brust zeigt keinerlei Veränderungen.

Die Muskelwände des Bauches und die Rückenmuskeln kontrahieren sich willkürlich auf beiden Seiten mit gleicher Kraft.

Die 3. und 4. Interkostalnerven sind bei Druck auf dieselben auf beiden Seiten nicht besonders schmerzhaft.

Der den 3. und 4. Interkostalnerven entsprechende Gürtel zeigt auf der linken Seite bei Berührung und Einstich Hyperalgesie.

Die Wirbelsäule ist normal beweglich und ist nicht gekrümmt; da die Patientin sich aber etwas vorgebeugt hält, so treten der 2. und 3. Brustwirbel etwas vor. Bei Palpation dieses Gebietes gelingt es nicht eine festere Konsistenz der Hautdecken und der darunter liegenden Teile dieses Gebietes zu konstatieren. Ein Druck auf die linke Seite der Wirbelsäule zwischen den Querfortsätzen des 2. und 3. Wirbels wird von starken Schmerzen begleitet, die in die linke Brusthälfte und in die linke Brustdrüse irradiieren.

Beim Sitzen fühlt Patientin eine Müdigkeit in der linken Seite. Langes Liegen auf dem Rücken ruft starke gürtelförmige Schmerzen im Verlauf des 3. und 4. Interkostalnerven hervor.

Vom Aufnahmetag der Patientin in die Klinik an wurde bei der Patientin eine Quecksilberkur (120,0 grauer Salbe) und Jodbehandlung (4,0 Kalii jodati pro die) erfolglos angewandt.

Im Januar wurde die Jod-Quecksilberbehandlung aufgegeben und durch lokale (spanische Fliegen im Gebiet des 1.—4. Brustwirbels) ersetzt.

Im März nach der 14. spanischen Fliege war der Status praesens der Patientin folgender:

Die willkürliche Beweglichkeit des linken Beines und Muskelgefühl waren in allen Gelenken wieder hergestellt, nur war die Kraft noch bedeutend herabgesetzt.

Die Reflexe sind leicht gesteigert.

Was die willkürlichen Bewegungen, die Kraft, die Sensibilität und die Reflexe anbetrifft, so weicht das rechte Bein in keiner Weise von der Norm ab.

Die Patientin kann sich selbständig vom Bett erheben, kann aber nicht gehen.

Die Sensibilität und die Reflexe des Bauches sind vollständig normal.

Der Gürtel im Verlauf des 3. und 4. Interkostalnerven ist nach wie vor in Bezug auf Berührung und Schmerzempfindung hyperästhetisch. Der Druck auf den 3. und 4. Interkostalnerven ruft ebenso wie früher keinen Schmerz hervor. Der Druck auf die Wirbelsäule zwischen dem 2. und 3. Wirbel auf der linken Seite ist nach wie vor schmerzlos.

Das beschriebene Bild gab uns das Recht, eine Geschwulst anzunehmen, die sich im Gebiet der Wirbelsäule befand und wahrscheinlich extradural in den intervertebralen Zwischenräumen der linken Seite des zweiten und dritten Brustwirbels entstanden war und hierbei die Interkostalnerven und die linke Rückenmarkshälfte zusammendrückte.

Zugunsten des Vorhandenseins einer Geschwulst sprach die langsame Entwicklung des Prozesses, die leichte Veränderung der Konfiguration des zweiten und dritten Brustwirbels, die Vergrösserung des Umfanges dieser Teile und die Schmerzhaftigkeit bei Druck, sowie auch die Rückenschmerzen und die Hyperästhesie im Verlauf des dritten und vierten Interkostalnerven.

Das typische Bild der Brown-Séquardschen Paralyse, das sich langsam entwickelt hatte, konnte ebenfalls durch diese unbekannte Geschwulst erklärt werden, die auf die linke Seite des Rückenmarks drückte, nachdem sie in den Wirbelsäulenkanal eingedrungen war.

Über die Natur des Leidens konnten nur unbestimmte Voraussetzungen gemacht werden. Scheinbar hatte der Tumor keinen syphilitischen Ursprung, da die spezifische Behandlung keinen Erfolg hatte. Es ist möglich, dass die vorausgesetzte Geschwulst zur Zahl der harten Geschwülste gehörte und in den Rückenmarkshäuten reaktive Entzündungserscheinungen hervorgerufen hatte, wobei ein Exsudat entstanden war, das, den Umfang des Tumors vergrössernd, stark auf das Rückenmark drückte, späterhin aber leicht resorbiert wurde.

Zu dieser Annahme gelangten wir auf Grund der erfolgreichen Behandlung mit spanischen Fliegen.

In Anlass der Schliessung der Klinik kehrte Patientin Anfang Mai nach Hause zurück.

Am Ende Mai traten Anfälle von Schmerzen an der früheren Stelle im Rücken auf, irradiierten aber jetzt nicht nur in die linke Brust, sondern auch noch in die linke Seite des Bauches. Während solcher Schmerzattacken, die auch einige Male in der Klinik beobachtet wurden, trat bei der Patientin Harninkontinenz auf. Der Harn wurde in kleinen Portionen, zuweilen tropfenweise entleert.

Anfang Juni trat ohne jegliche sichtbaren Ursachen eine derartige äusserst starke Schmerzattacke auf. Auf der Höhe des Anfalls konnte ich jetzt Harninkontinenz und ein Fehlen der Patellarreflexe konstatieren (selbst nach Jendrassik konnten sie nicht hervorgerufen werden). (Der Achillessehnenreflex wurde dieses Mal nicht untersucht.) Die willkürliche Beweglichkeit war in beiden unteren Extremitäten vollständig in Ordnung; ebenso waren auch alle Sensibilitätsarten an den Beinen und dem Bauche normal.

Der Patientin wurde $^1/_2$ g Morphium subkutan injiziert, worauf die Schmerzen aufhörten.

Bei der darauf folgenden Visitation — nach 3 Tagen — erwies sich

die Funktion der Harnblase dieses Mal als vollständig normal und sowohl der Patellar- als auch der Achillessehnenreflex waren vorhanden.

Ende Juni, nachdem Patientin sich verschluckt hatte, trat wieder eine Schmerzattacke in der linken Seite ein und es wiederholte sich dasselbe Bild: Frau P. fühlte keinen Harndrang. Der Harn floss tropfenweise ab und die Harnblase war durch eine Harnmenge gedehnt. Der Patellar- und Achillessehnenreflex fehlten. Das Kitzeln der Fusssohle rief ebenfalls keine reflektorischen Kontraktionen im Fuss hervor. Die motorische Sphäre und die Sensibilität waren in beiden Beinen normal. Das Gebiet der 3. und 4. Rippe hingegen war stark empfindlich.

Eine subkutane Injektion von $^1/_2$ g Morphium, $^1/_{120}$ Atropin beruhigte die Schmerzen. Eine halbe Stunde nachher wurden zugleich gegen 1000 ccm Harn spontan entleert. Die Untersuchung der Reflexe der unteren Extremitäten konstatierte eine halbe Stunde nach der Morphiuminjektion einen vollständig normalen Zustand derselben.

Mitte Juli zeigte sich bei der Patientin eine lange Schmerzattacke. Gleichzeitig entwickelte sich am Ende des dritten Tages vollständige Paralyse des rechten Beins und eine bedeutende Parese aller Muskelgruppen des linken. Verlust der Druck-, Schmerz- und Temperaturempfindung, des Muskel- und Ortsinns von den Zehenspitzen an bis zur 4. Rippe hinauf. Fehlen der Sehnenreflexe auf beiden Seiten. Der Reflex beim Kitzeln der Fusssohle und die Bauchreflexe weichen nicht von der Norm ab. Blase und Rectum funktionieren unwillkürlich. Der Gürtel im Gebiet der 3. und 4. Rippe ist stark hyperästhetisch.

Eine Morphiuminjektion beruhigt die Schmerzen. Am darauf folgenden Tage konstatierte die objektive Untersuchung Paralyse des rechten Beins, Parese des linken und Anästhesie von den Zehenspitzen an bis hinauf zur 4. Rippe. Sowohl die Haut- als auch die Sehnenreflexe erweisen sich als vollständig normal.

Nach Applikation der 14. spanischen Fliege (September) wurden folgende Resultate dieser Therapie konstatiert: Das rechte Bein paralytisch, das linke Bein paretisch. An den beiden unteren Extremitäten und dem Bauch hat sich die Schmerz- und Temperaturempfindung sowie die taktile Sensibilität wieder hergestellt; das Muskelgefühl ist an beiden Beinen stark herabgesetzt. Clonus des Fusses auf beiden Seiten; Steigerung der Sehnenreflexe des Knies auf beiden Seiten. Der Ernährungszustand und der Umfang der Muskeln, ihre elektrische Erregbarkeit, sind unverändert resp. normal.

Im Oktober wurden Einreibungen von 5,0 Unguentum cinereum pro die verordnet.

Im Dezember tritt eine neue Schmerzattacke im Rücken ein. Status praesens: Paralytische, beständige tropfenweise Harnentleerung, ohne dass Patientin das Abfliessen des Harns merkt und Harndrang verspürt; in gleicher Weise unwillkürliche Defäkation ohne jede Empfindung. Vollständige Paralyse der Beine, absoluter Sensibilitätsverlust in denselben und vom unteren

Teil des Bauches an bis hinauf zur 4. Rippe. In den Beinen sind sowohl die Haut- als auch die Sehnenreflexe vollständig erloschen. Die passiven Bewegungen sind in beiden unteren Extremitäten sehr schlaff.

Die faradische und galvanische Reaktion in den Beinen ist normal. Die Hyperalgesie im Verlauf des 3. und 4. Nerven der linken Seite ist in eine Anästhesie dieser Teile umgeschlagen, gleichzeitig klagt aber die Patientin über sehr starke Schmerzen im Verlauf dieser Nerven (Anaesthesia dolorosa).

Nach 3 Wochen: Auf der linken Gesässhälfte Decubitus, der sich auf eine oberflächliche Ulzeration der Haut und des Unterhautzellgewebes von Handtellergrösse beschränkt.

Kauterisation der Wirbelsäule mit dem Paquelinschen Kugelbrenner.

Nach einer Woche: Das Decubitusgeschwür wird grösser. Die Patientin wird von sehr heftigen Schmerzattacken gepeinigt, die die linke Seite umfassen. Die unteren Extremitäten befinden sich im bisherigen schlaffen Zustande. Der Harn ist zurückgehalten und entleert sich tropfenweise. Die Blase ist gedehnt. Alle übrigen Erscheinungen befinden sich im Status quo ante.

Es wurde $^1/_2$ g Morphium injiziert und diese Dose noch einmal nach einer halben Stunde verabfolgt; eine Stunde nach der ersten Injektion fühlt sich Patientin ruhiger — die akuten Schmerzen haben ganz aufgehört und gleichzeitig trat unwillkürliche Harnentleerung ein, wobei 1600 ccm Harn entleert wurden. Als ich jetzt die Patellarreflexe prüfte, konstatierte ich zu meinem Erstaunen ihr Vorhandensein, wenn auch dieselben nur sehr matt waren.

Nach einer Woche: Die Hautgangrän auf der einen Gesässhälfte ist nicht weiter fortgeschritten. Die unteren Extremitäten sind vollständig schlaff, die Patellar- und Achillesreflexe fehlen.

Nach einer neuen Serie von (25) spanischen Fliegen auf den Rücken Status praesens: Der Decubitus geheilt. Die Harnblase funktioniert unwillkürlich und wird 4—5 mal am Tage entleert, wobei die Patientin ein paar Sekunden vor der Entleerung Harndrang verspürt.

Die beiden unteren Extremitäten befinden sich noch im Zustande einer schlaffen Paralyse. Haut- und Sehnenreflexe fehlen. Die Temperatur- und Schmerzempfindung fehlt nur am rechten Bein. Das Muskelgefühl fehlt in beiden Beinen vollständig. Die galvanische und faradische Reaktion der Nerven und Muskeln weicht nicht von der Norm ab. Die heftigen Schmerzen in der linken Seite, im Bauch und Rücken, sowie das Korsettgefühl am Bauch, der Brust und im Verlauf des 3. und 4. linken Interkostalnerven sind unverändert.

Dieser Status dauert unverändert das ganze Jahr bis Anfang Frühlings. Vom Mai bis Januar wurden jetzt wieder 160,0 graue Salbe eingerieben, 200,0 Jodkali eingenommen und 25 spanische Fliegen appliziert. Hiernach wurde Folgendes bemerkt:

Das Muskelgefühl stellte sich bei der Patientin in allen linken Beingelenken wieder her. Das linke Bein kann Patientin nach allen Richtungen hin bewegen, die Kraft im Bein ist aber sehr gering.

Am linken Bein sind die Bewegungen der Zehen und des Fusses möglich.

An beiden Beinen fehlen die Haut- und Sehnenreflexe gänzlich. Die Schmerzen in der linken Seite und die starke Hyperästhesie im Verlauf des 3. und 4. Interkostalnerven und in den oberen Teilen des Bauches auf beiden Seiten nehmen nicht ab.

Nach der neuen 15. spanischen Fiege sind die willkürlichen Bewegungen, wenn auch sehr schwach, in beiden unteren Extremitäten wieder hergestellt. Der Umfang der Muskeln sowie deren Tonus und elektrische Reaktion weichen nicht von der Norm ab.

Die Sehnenreflexe fehlen an den Beinen nach wie vor; der Reflex beim Kitzeln der Sohle tritt auf, ist aber äusserst matt und besteht nur in einer Beugung des Fusses; die Oberschenkelmuskeln sind an diesem Reflex nicht beteiligt.

Im Februar. Nach neuer Serie (10 Stück) der spanischen Fliegen fühlt die Patientin in der linken Seite keine Schmerzen. Der Druck auf den 3. und 4. Interkostalnerven ist nicht schmerzhaft; die hyperästethische Zone im Verlauf dieser beiden Nerven und in den oberen Teilen des Bauches ist vollständig verschwunden. Der Druck auf die Wirbelsäule im Gebiet des 2. und 3. Brustwirbels ist auf der linken Seite nach wie vor äusserst schmerzhaft und der Schmerz irradiiert in die linke Seite der Brust.

Die Patientin kann auf Krücken gestützt einige Schritte im Zimmer gehen. Die Hautreflexe der Sohle und des Bauches sind normal; die Patellar- und Achillessehnenreflexe sind seit einer Woche wieder aufgetreten.

Im Mai. Patellar- und Achillesreflexe vorhanden. Wiederum treten die Schmerzen in den linken Rippen auf. Im Bauch, in dem linken Hypochondrium lässt sich ein unbeweglicher zweifaustgrosser Tumor fühlen. Patientin magert ab.

Fünf Monate später erfuhr ich aus einem Briefe, dass die Patientin gestorben ist. Der Tumor im Bauch ist vor dem Tode etwas grösser geworden. Keine Obduktion. Die Sehnenreflexe an den Beinen waren wieder verschwunden, nachdem starke Schmerzen in der linken Rippengegend eingetreten waren.

Wenn wir den hier angeführten Verlauf der vierjährigen Krankheit zusammenfassen, lassen sich drei Perioden derselben unterscheiden.

Im ersten Jahre — in der ersten Periode — sehen wir eine langsam zunehmende Parese und hierauf eine Paralyse zuerst der linken und dann beider unteren Extremitäten, die sich nach dem Typus der Brown-Séquardschen Paralyse entwickelte.

Im zweiten und dritten Jahre der Krankheit — in der zweiten Periode — bestand eine vollständige Paraplegie.

Die erste Hälfte des vierten Jahres — die dritte Periode — zeichnete sich durch eine Besserung der klinischen Erscheinungen aus und zwar in umgekehrter Reihenfolge (des Brown-Séquardschen Typus), wie dieselben aufgetreten waren: zuerst wurde diejenige Extremität von der Paralyse und Parese befreit, die später erkrankt war.

Im ganzen Verlauf der Krankheit tritt ein beständiges Symptom hervor, das zeitweilig über allen anderen Symptomen dominiert — die Schmerzen. Anfangs umfassten sie nur das Gebiet der dritten und vierten Interkostalnerven der linken Seite; späterhin gingen die Schmerzen auch auf dasselbe Gebiet der rechten Seite über. Noch später traten Schmerzempfindungen in den unteren Brustnerven auf und die Patientin begann über ein Zusammengepresstsein des Bauches und über schmerzhafte Parästhesien in den Bauchdecken zu klagen. Es waren auch Perioden vorhanden, in denen auch in den oberen Extremitäten und am Halse schmerzhafte Empfindungen auftraten. Es ist äusserst wichtig, dass der Verlauf der Schmerzen ein unregelmässiger war. Zeitweilig traten Verschlimmerungen, richtige Krisen der Schmerzen auf; nach Aufhören dieser letzteren wurde Patientin von weniger heftigen, beständigen Schmerzen gequält.

Die Haut- und Sehnenreflexe waren im paralysierten Körperteil in der ersten Hälfte der Krankheit, d. h. in der ganzen ersten und im Beginn der zweiten Periode vorhanden, verschwanden aber zeitweilig; dieses kurze Zeit anhaltende Fehlen derselben fiel mit der Verstärkung der Schmerzen in der Seite zusammen; die Reflexe kehrten wieder, wenn die Schmerzen nachliessen.

Im Beginn der zweiten Hälfte der Erkrankung u. zw. in der Hälfte der zweiten Periode, die sich durch bedeutende Verstärkung der Schmerzen charakterisierte, trat eine umgekehrte Erscheinung ein: Die Haut- und Sehnenreflexe verschwanden gänzlich; zeitweilig traten dieselben wieder auf; dieses kurz dauernde Erscheinen derselben trat jedesmal nach einer Injektion von Morphium-Atropin und bei Verminderung der Schmerzen ein.

Die visceralen Reflexe waren schon im Anfang der ersten Periode gestört; späterhin verschlimmerte sich dieser Zustand bei jeder Schmerzattacke und besserte sich nach einer Morphium-Injektion.

In der letzten Periode der Krankheit, als die Parese und Paralyse abzunehmen begannen, stellten sich die visceralen Reflexe wieder her; die Haut- und Sehnenreflexe waren aber noch deprimiert und traten erst nach völligem Aufhören der Schmerzen wieder auf.

Die Paraplegie entwickelte sich bei unserer Patientin, wie es oft bereits beobachtet worden ist, infolge einer Kompression des Rückenmarks. Das war keine Unterbrechung des Rückenmarks, sonst hätte die Patientin in der dritten Periode ihrer Krankheit nicht gehen können. Diese Kompression kam erst am Ende der ersten

Periode der Krankheit (am Ende des ersten Jahres) zustande. Die Ursache der Erkrankung muss erstens im Vorhandensein irgend einer harten Geschwulst gesucht werden, die sich ausserhalb der Dura mater befand; zweitens mussten hier gewisse weiche Schwellungen, vielleicht Blutergüsse oder Ödeme, mit beteiligt sein, die akut entstanden, aber unter dem Einfluss therapeutischer Mittel (spanische Fliegen) bald wieder resorbiert wurden.

Die Paralyse der motorischen Sphäre und die Anästhesie der unteren Extremitäten lässt sich durch das Vorhandensein einer derartigen Kompression des Rückenmarks erklären.

Was die Schmerzen anbetrifft, so muss die Hauptursache derselben in einer Kompression der Wurzeln der Interkostalnerven gesucht werden. Zugunsten des Bestehens einer solchen Kompression sprachen sowohl die Lokalisation der Schmerzen als auch andere objektive Daten u. zw. die Hyperästhesie im Ausbreitungsgebiet einiger Zweige derselben, die späterhin in eine Anaesthesia dolorosa überging; hierbei waren die komprimierten Nerven die ganze Zeit über nicht druckempfindlich.

Was die Diagnose dieser Erkrankung anbetrifft, so konnte mit grosser Wahrscheinlichkeit[1]) ein Tumor von unbekannter Art angenommen werden, der sich in der Nähe der Wurzeln der dritten und vierten Brustnerven, wahrscheinlich ausserhalb der Dura mater, vielleicht in den intervertebralen Zwischenräumen befand. Die Ausläufer dieser Geschwulst drangen wahrscheinlich in den Wirbelsäulenkanal ein und drückten hierbei auf die Wurzeln der Interkostalräume und auf das Rückenmark im Gebiet des zweiten und dritten Brustwirbels.

Es ist möglich, dass die Geschwulst im weiteren Verlauf der Krankheit, u. zw. schon im Anfang des zweiten Jahres, noch weitere Ausläufer entsandte und auch die Wurzeln der unteren Brustnerven komprimierte, worauf auch die Klagen der Patientin über Schmerzen, Parästhesien und Hyperästhesien in den oberen Teilen des Bauches hinweisen. Die Annahme einer Kompression dieser Wurzeln durch die Geschwulst selbst erscheint übrigens wenig wahrscheinlich, wenn man berücksichtigt, dass die Sensibilität sich wieder herstellte und alle Schmerzen und Hyperästhesien in den oberen Teilen des Bauches im weiteren Verlauf der Krankheit verschwanden. Es ist natürlicher, diese Störungen durch eine Kompression der Wurzeln zu erklären, die nicht durch eine harte Geschwulst, sondern durch die ödematös

1) Desto grösserer, als im Laufe des vierten Jahres der Erkrankung ein Tumor im linken Hypochondrium wirklich gefunden wurde.

geschwollenen Rückenmarkshäute hervorgerufen wurde. Es ist anzunehmen, dass die vermutete Geschwulst die lokale Blutzirkulation stören musste und dass infolge dessen ein Ödem in den anliegenden Rückenmarkshäuten entstehen konnte. Dieselbe Störung der Blutzirkulation musste von einem Ödem des Rückenmarksgewebes selbst gefolgt werden und dieser Umstand konnte die funktionelle Undurchlässigkeit desselben an der Kompressionsstelle vergrössern. Durch diese Ödeme und zeitweilige Blutzirkulationsstörungen kann auch der ungleichmässige Verlauf der Schmerzen erklärt werden. Sie wurden stärker bei Zunahme des Ödems und nahmen ab, wenn das Ödem zurückging. Das Vorhandensein eines Ödems kann sehr gut zugegeben werden, wenn man die günstige Wirkung der spanischen Fliegen berücksichtigt.

Die hier angeführte Krankengeschichte von Frau P. ist von verschiedenen Gesichtspunkten aus von Interesse.

Wir haben es hier erstens mit einem Erlöschen der Reflexe bei Kompresssion des Rückenmarks zu tun und in dieser Beziehung bestätigt diese Beobachtung die Untersuchungen von Bruns, Brasch, Marinesco, van Gehuchten, Babinski u. a. bereits zitierten Autoren, und zwar in der Periode der Krankheit, in welcher gleichzeitig mit dem Fehlen der Reflexe eine vollständige schlaffe Paraplegie bestand.

In diesem Punkte jedoch besteht ein starker Widerspruch zwischen den Untersuchungen von Bruns, van Gehuchten, Babinski und dieser Beobachtung, und zwar besteht er darin, dass nach der Ansicht dieser Autoren das Erlöschen der Reflexe ein vollständiges sein muss und eine Wiederherstellung derselben nicht erwartet werden kann — während bei der beschriebenen Patientin die Reflexe nicht vollständig fehlten. Sie traten sogar in der Periode schlaffer Paraplegie nach Morphiuminjektion wieder auf. Ferner stellten sie sich im vierten Krankheitsjahre vollständig wieder her.

Zweitens trat hier das Erlöschen der Reflexe nicht infolge einer akuten Kompression des Rückenmarks ein, sondern im Verlauf einer langsam entstehenden Kompression und auch von diesem Gesichtspunkte aus widerspricht unser Fall den Ansichten von Bruns, Brasch u. a. oben zitierten Autoren.

Drittens war hier keine totale Durchtrennung des Rückenmarks vorhanden, denn es trat eine vollständige Wiederherstellung des Leitungsvermögens aller seiner Fasern ein; diese Beobachtung

widerspricht also auch in dieser Beziehung den Schlussfolgerungen von Bruns und van Gehuchten.

Viertens war hier nur eine partielle Kompression des Rückenmarks vorhanden, die sich nach dem Typus von Brown-Séquard entwickelt hatte; auch von diesem Gesichtspunkte aus ist dieselbe nicht von den genannten Autoren berücksichtigt worden.

Betreffs dieses letzten Punktes, d. h. in wie weit eine partielle Kompression an und für sich eine Depression der Reflexe in den paralysierten unteren Extremitäten hervorrufen kann, muss bemerkt werden, dass klinisch diese Frage wenig bearbeitet worden ist. Aus der Literatur wissen wir jedenfalls, dass eine Depression der Reflexe, wenn dieselbe bei einer Affektion einer Seite des Rückenmarks beim Menschen vorkam, immer nur auf einer Seite und zwar in der paralysierten Körperseite sich entwickelte. Hierher gehören die Beobachtungen[1]) von Berndt, Stieglitz, Bornträger, Hoffmann, Litwinow und Gilbert. Leider ist die pathologische Anatomie dieser Fälle nicht studiert worden und es ist von dem Zustande der Reflexbögen des Lendenmarks bei diesen Erkrankungen nichts bekannt.

In der Absicht, diese Frage auf experimentellem Wege zu lösen und aufzuklären, in wie weit eine partielle Kompression des Rückenmarks an und für sich eine Depression der Reflexe begünstigen kann und welche Veränderungen der Reflexbögen hierbei entstehen können, führte ich bei drei Hunden eine Kompression der rechten Hälfte des Halsmarks aus. Zu diesem Zwecke wurde in der Höhe des sechsten Halswirbels eine mit einem Faden armierte sehr dünne, krumme Nadel in die rechte Hälfte des Halsmarks nach innen und nach vorne von den Vorderhörnern resp. den vorderen Halswurzeln eingestossen und dann durch die Fissura longit. posterior wieder herausgeleitet; hierauf wurde der Faden mässig angezogen und geknüpft.

Da infolge dieser Operation diejenigen Kleinhirnbahnen, denen die Leitung von reflexanregenden Impulsen zugeschrieben wird, auf der einen Seite des Rückenmarks unterbrochen wurden, auf der anderen Seite aber unversehrt blieben, konnte bei diesen Experimenten, beim Vergleich der Reflexe der hinteren Extremitäten auf beiden Seiten gleichzeitig konstatiert werden, in wie weit der Verlust der reflexanregenden Einwirkung des Kleinhirns bei frischen Verwundungen der zentrifugalen Bahnen des letzteren einen Einfluss ausübt. Die operierten Tiere lebten bis zum 11. Tage und die ganze Zeit hindurch

1) Vgl. Lapinsky, Über den Zustand der Reflexe in den paralysierten Körperteilen bei totaler Durchtrennung des Rückenmarks. Erscheint im Archiv f. Psychiatrie 1906/7.

wurden bei ihnen die Reflexe der vorderen und hinteren Extremitäten geprüft.

Bei allen Hunden entwickelte sich gleich nach der Operation eine vollständige Paralyse aller vier Extremitäten.

Bei zweien von diesen drei Hunden wurde diese Paraplegie vier bis fünf Tage lang beobachtet; bei einem von den Hunden dauerte sie neun Tage. Hierauf zeigten die linken Extremitäten (die vorderen und hinteren) bei allen Versuchshunden leichte willkürliche Bewegungen, die rechten Extremitäten hingegen blieben paralysiert.

Bei einem Hunde fehlten die Haut- und Sehnenreflexe der vorderen linken Extremität 8 Tage der Reihe nach, traten dann wieder auf, waren aber sehr matt; bei den anderen beiden Hunden waren sie die ganze Zeit über vorhanden.

Bei einem Hunde waren die Haut- und Sehnenreflexe an beiden hinteren Extremitäten in gleichem Maße am ersten Tage nach der Operation matt und wurden dann wieder normal; bei den anderen Hunden waren sie vom Schluss der Operation an bis zum Tode an beiden hinteren Extremitäten gleichzeitig gesteigert.

Harnblase und Rektum funktionierten vom dritten Tage nach der Kompression an normal.

Bei der Autopsie wurde im Wirbelsäulenkanal eine mässige Menge von Cerebrospinalflüssigkeit gefunden; Blutergüsse waren nicht vorhanden.

Bei der mikroskopischen Untersuchung des Halsmarks wurde festgestellt, dass die Ligatur in allen drei Fällen etwas mehr als die Hälfte des Querdurchmessers desselben komprimiert hatte, wobei der Zentralkanal durch die Ligatur zusammengedrückt worden war; die Nadel war in die Fissura longitudinalis anterior eingedrungen und in der Fissura longitudinalis posterior wieder hervorgetreten.

Im Lendenmark wurden bei der mikroskopischen Untersuchung weder ein Ödem noch Blutergüsse gefunden. Die Färbung nach Nissl und Marchi offenbarte keinerlei Veränderungen in den Bestandteilen des Reflexbogens.

Die partielle Kompression des Halsmarks, die sogar von einer Paraplegie gefolgt worden war, hatte also keinen besonders deprimierenden Einfluss auf die Reflextätigkeit der hinteren paralysierten Extremitäten gehabt und die Reflexbögen des Lendenmarks erwiesen sich histologisch als normal.

Was die reflexdeprimierenden Folgen des Ausfalls des Kleinhirneinflusses, oder genauer gesagt, die Resultate der Läsion der zentrifugalen Bahnen des Kleinhirns anbetrifft, so erlauben diese Versuche, trotz ihrer geringen Anzahl, anzunehmen, dass der reflextonisierende Einfluss des Kleinhirns, wenn ein solcher überhaupt

vorhanden ist, bei einer partiellen Kompression des Rückenmarks auf der Seite der lädierten zentrifugalen Bahnen des Kleinhirns nicht verschwindet, und dass die Reflexbewegungen der hinteren Extremitäten bei frischen Verletzungen dieser Bahnen sowohl auf der affizierten als auch auf der entgegengesetzten normalen Seite keine besonderen Veränderungen erfahren, wenn die Reflexbögen des Lendenmarks keine materiellen Veränderungen enthalten.

Infolge dessen ist es sehr schwer, in unserem Falle das Fehlen der Reflexe auch nach den Ansichten von van Gehuchten, Marinesco, Sano u. a. früher erwähnten Autoren zu erklären, d. h. durch einen Verlust des Einflusses des Kleinhirns, der die reflektorische Tätigkeit des Rückenmarks anregt. Ausser aus anderen Gründen kann dieser Erklärung schon deswegen keine besondere Bedeutung zugemessen werden, weil, wie es die Beobachtungen von Ferrier, Wersilow, Russel u. a. gezeigt haben, das Kleinhirn[1]) gar keinen reflexanregenden Einfluss ausübt.

Genau ebenso kann die Ursache des Erlöschens der Reflexe bei Frau P. nicht in einer (begrenzten) Affektion der grauen Masse des Rückenmarks und zwar im Lendenteil desselben gesehen werden. Da die Muskeln der unteren Extremitäten nicht atrophiert waren, die elektrische Reaktion derselben vollständig normal war, ihr Umfang nicht verändert war und da endlich dieser Zustand der Muskeln nicht nur kurze Zeit hindurch, sondern im Verlaufe von mehr als drei Jahren der Reihe nach beobachtet wurde, so kann mit vollkommener Sicherheit angenommen werden, dass die Nervenzellen der Vorderhörner und die Vorderwurzeln des Lendenmarks nicht degeneriert waren. Da — andererseits — die Sensibilität sich schon am Ende des dritten Jahres der Krankheit, d. h. noch in der Periode der schlaffen Paraplegie, vollständig wieder herstellte, kann angenommen werden, dass auch die hinteren Wurzeln unverändert waren. Das Wiederauftreten der Reflexe im Beginn des vierten Jahres weist darauf hin, dass diejenigen Teile der Hinterhörner, die die reflektorischen Akte vermitteln, und im allgemeinen auch der ganze Reflexbogen normal geblieben waren.

Es war also vollständig unmöglich, die Depression der Reflexe im

---

1) Lapinsky, Über den Zustand der Reflexe in den paralysierten Körperteilen bei totaler Durchtrennung des Rückenmarks. Erscheint im Archiv f. Psychiatrie 1906/7.

Verlauf der schlaffen Paraplegie durch materielle Veränderungen des Reflexbogens, wie z. B. Kompression desselben, Durchtrennung oder Ödem desselben etc. zu erklären. Alle diese Annahmen sind unwahrscheinlich auch dadurch, als, wie schon erwähnt, gerade in dieser Periode die Reflexe nach Morphiuminjektion wieder auftraten. Dieses wäre nicht möglich gewesen, wenn der Reflexbogen materiell verändert, degeneriert, komprimiert etc. gewesen wäre.

Es ist deswegen wahrscheinlicher, hier eine funktionelle Störung der Reflexbögen anzunehmen und in der Depression der Reflexe die Folgen irgend welcher hemmender Momente zu sehen, die bei der Patientin auftraten.

Ganz besonders stark tritt hier der Einfluss der Schmerzempfindungen hervor. So z. B. verschwanden bei der Patientin die Visceral-, Haut- und Sehnenreflexe zeitweilig schon vor der Entwicklung der schlaffen Paraplegie und zwar während der Schmerzattacken.

Schon im ersten Krankheitsjahre, in der Periode der starken Interkostalschmerzen, entleerte die Patientin den Harn in kleinen Portionen, vielleicht sogar tropfenweise, was auf eine Herabsetzung der reflektorischen Funktionen der Harnblase in dieser Periode hinweist. Es führten also schon in einem frühen Stadium der Erkrankung, als die Kompression des Rückenmarks noch eine unbedeutende war, die Schmerzen, die durch eine Kompression der Interkostalnerven hervorgerufen worden waren, zu einer Störung der reflektorischen Tätigkeit des Rückenmarks.

Die schlaffe Paraplegie mit dem Verlust aller Haut-, Sehnen- und Visceralreflexe entwickelte sich in der Mitte der Erkrankung (Ende des zweiten und Anfang des dritten Jahres). Dieses Krankheitsstadium zeichnete sich durch ungewöhnlich hartnäckige Schmerzen aus. In dieser Periode — am Ende des zweiten und Anfang des dritten Jahres der Erkrankung — muss die Zahl der komprimierten Nerven zugenommen haben, und ausser den Wurzeln der dritten und vierten Interkostalnerven sind wohl auch noch einige andere Interkostalnerven komprimiert worden, die dem unteren Teile der Brust und dem Bauche entsprechen, sowie die Wurzeln der oberen Brust- und der unteren Halsnerven. Im höchsten Grade wichtig scheint hier gerade der Umstand zu sein, dass die Reflexe in der Periode der starken Schmerzen verschwanden, und dass ein derartiges Erlöschen derselben sporadisch auch während der Schmerzattacken in der ersten Periode der Erkrankung — vor dem Auftreten der Paraplegie — beobachtet wurde.

Sehr interessant ist andererseits die Wiederherstellung der regelrechten Reflexe nach dem Aufhören der Schmerzen in der ersten Krankheitsperiode und das Wiederauftreten der erloschenen Reflexe nach dem Verschwinden der Schmerzen in der zweiten und in der letzten Krankheitsperiode.

Infolge dessen muss angenommen werden, dass die Störung der reflektorischen Funktionen bei der beschriebenen Patientin stark von den schmerzhaften Reizen abhängig war.

Sehr demonstrativ ist in dieser Beziehung der wohltätige Einfluss von Morphium.

Schon im Beginn des zweiten Krankheitsjahres trat während der Schmerzattacken unwillkürliche Harnabsonderung oder Harnretention auf; um die Patientin zu beruhigen, wurde Morphium injiziert. Das Resultat hiervon war eine Verminderung der Schmerzen, und gleichzeitig stellte es sich heraus, dass die bisher nicht funktionierende Harnblase regelmässig zu funktionieren begann: die erste Entleerung einer vollen Harnportion trat eine halbe Stunde oder eine Stunde nach der Injektion ein.

Unter gleichen Bedingungen wurde mehrmals auch der Zustand der Haut- und Sehnenreflexe vor und nach der Morphiuminjektion geprüft. Von fünf derartigen Untersuchungen entfielen zwei auf die dritte Krankheitsperiode, als die Reflexe schon mehr als 5 Monate lang fehlten. In allen diesen Fällen konnte ich eine halbe bis dreiviertel Stunde nach der Injektion Sehnenreflexe hervorrufen.

Es ist hier am Platze, die Beobachtungen von Baierlacher[1]) zu erwähnen, der in einem Falle, in dem der Kniereflex schon viele Monate der Reihe nach fehlte, ein Wiederauftreten des Reflexes nach einer subkutanen Morphiuminjektion beobachtete.

Diese Mitteilung Baierlachers ist um so interessanter, als in früheren Beobachtungen dem Morphium nur eine reflexdeprimierende Wirkung zugeschrieben wurde oder das Morphium in Bezug auf die Reflexe als ein indifferentes Mittel galt. Eulenburg[2]) injizierte subkutan Hunden und Kaninchen 0,05 Morphium und fand hierbei keinerlei Veränderungen der reflektorischen Funktionen des Rückenmarks; wenn irgend welche anästhesierende Mittel vorher schon die Reflexe verändert hatten, so veränderte nachher injiziertes Morphium

1) Baierlacher, Eine Beobachtung über das Kniephänomen. Zentralbl. f. Nervenheilkunde 1884. S. 490.

2) Eulenburg, Über differente Wirkung der Anaesthetica auf Reflexphänomene. Zentralbl. f. d. med. Wissenschaften. 1881. Nr. 6.

die Reflexe nicht. Nach den Beobachtungen dieses Autors an Morphinisten, die ungeheure Dosen dieses Mittels gebrauchten, zeigte der Zustand der Reflexe keinerlei charakteristische Abweichungen von der Norm. Berger[1]) hingegen bemerkte nach grossen Morphiumdosen und nach langem Gebrauch derselben eine Abnahme der Tätigkeit der Reflexzentren. Gegenwärtig ist es jedoch bekannt, dass das Morphium in den ersten Stadien seiner Wirkung die reflektorische Funktion steigert; in den späteren Stadien deprimiert es die Reflexe.

In wie weit sich diese letztere Erklärung auf unsere Beobachtung anwenden lässt, ist schwer zu sagen. Wie schon erwähnt, fiel hier das Wiederauftreten der Reflexe nach dieser Morphiuminjektion mit einer Verminderung der Schmerzen zusammen. Im Verlauf von dreiviertel Stunden nach der Morphiuminjektion waren die Reflexakte vorhanden und zwar trotzdem, dass die Morphiumwirkung aus dem anregenden Stadium bereits in das deprimierende Stadium übergegangen sein musste. Da aber das Morphium fraglos eine schmerzstillende Wirkung besitzt, so drängt sich uns die Annahme auf, dass das Auftreten der Reflexe bei der beschriebenen Patientin ausser durch die reflexanregende Wirkung des Morphium auch noch durch seine schmerzstillende Wirkung bedingt wurde (nicht nur durch die reflexanregende Wirkung desselben im ersten Stadium).

Andererseits jedoch befestigt diese Wirkungsweise des Morphiums die Ansicht, dass die schmerzhaften Reize bei unserer Patientin die Reflexe hemmen konnten.

In der Absicht, die Richtigkeit dieser Schlussfolgerung zu kontrollieren, benutzte ich zu diesem Zwecke einige Beobachtungen, die ich aus anderen Gründen vorgenommen hatte: Um die Veränderungen des Blutkreislaufes und der Gefässernährung in den paralysierten Extremitäten zu studieren, zerstörte ich den Nervenplexus der Vorderpfote beim Hund und bewirkte hierdurch aus verständlichen Gründen eine starke Reizung der Wurzeln des lädierten Plexus. Im Verlauf dieser Versuche konnte ich mich davon überzeugen, dass die Reflexe der Hinterpfoten, d. h. der vollständig normalen Extremitäten in der Periode der starken Schmerzen deprimiert waren.

Die erwähnten Experimente wurden an zwölf Hunden ausgeführt, bei denen der ganze Plexus brachialis der rechten Seite in der Achselhöhle durschschnitten wurde und dessen zentrale Enden ausserdem noch durch eine Ligatur komprimiert wurden. Nach Beendigung

---

1) Berger, Über Sehnenreflexe. Zentralbl. f. Nervenheilk. 1879. S. 73.

der Operation blieben die Tiere von einer Woche bis zu 18—22 Tagen am Leben und in dieser Zeit wurden die Haut- und Sehnenreflexe an allen drei Extremitäten geprüft; an den hinteren Extremitäten wurden diese Untersuchungen alle 3—4 Tage ausgeführt, an der linken vorderen Extremität nicht so regelmässig.

Ich will mich hier nur auf einen kurzen Überblick über die Experimente beschränken, ohne auf Details näher einzugehen. Die Haut- und Sehnenreflexe waren in sechs Fällen an der linken oberen Extremität sowohl im Verlauf der ersten Tage als auch im Verlauf der ganzen übrigen Observationszeit vollständig schlaff. Ein vollständiges Fehlen derselben von den ersten Tagen nach der Operation bis zum Tode, am 7.—10.—12. Tage nach der Operation, wurde nur bei drei Hunden konstatiert. Bei den übrigen drei Hunden waren sie normal.

Die Haut- und Sehnenreflexe der hinteren Extremitäten waren am ersten Tage nach der Operation nur bei einem Hunde normal, bei dreien waren sie matt und fehlten bei acht Hunden gänzlich.

Am zweiten Tage waren diese Reflexe bei zwei Hunden normal; bei fünf Hunden matt und fehlten bei vier Hunden.

Am dritten Tage waren sie bei zwei Hunden gesteigert, bei vieren normal, bei vieren matt und fehlten bei zwei Hunden.

Bei der weiteren Beobachtung wurden folgende Besonderheiten konstatiert:

Bei vier Hunden wurden die erwähnten bis zum Ende der dritten Woche matt gewesenen Reflexe vollständig normal.

Bei vier Hunden belebten sich die matten Reflexe schon am vierten Tage recht bedeutend und blieben bis zum 10., 16. und 18. Tage (an denen die Hunde getötet wurden) gesteigert.

Bei drei Hunden waren sie bis zum Lebensende, das am 8. bis 21. Tage nach der Operation eintrat, sehr matt.

Bei einem Hunde fehlten sie vollständig bis zum Ende der dritten Woche nach der Operation, als das Tier getötet wurde.

Bei allen Tieren mit matten und fehlenden Reflexen (in den ersten Tagen nach der Operation) wurden subkutane Morphiuminjektionen von 0,03—0,05 Morphium pro dosi ausgeführt, hierbei ergab die Untersuchung der Reflexe nach einer halben Stunde nach der Injektion eine Belebung derselben dort, wo sie nur matt gewesen waren und ein Wiederauftreten derselben in der l. vorderen und beiden hinteren Extremitäten bei denjenigen Hunden, bei denen sie vollständig gefehlt hatten (am 1., 2., 3., 6., 10. und 15. Tage nach der Operation).

Die Tiere wurden durch tiefe Chloroformnarkose getötet.

Die Autopsie ergab keinerlei makroskopische Veränderungen im Rückenmark. Die Menge der Cerebrospinalflüssigkeit war nicht vermehrt. Die Rückenmarkshäute waren normal injiziert. In den Schnitten waren keine Blutergüsse bemerkbar. Die mikroskopische Untersuchung wurde an Schnitten aus dem Halsmark und aus der Lendenanschwellung ausgeführt. Nur im Halsmark und zwar in denjenigen Segmenten, die den durchschnittenen Wurzeln entsprachen, wurden deutliche Veränderungen in den Vorderhörnern der grauen Substanz in Form einer entfernten Nisslschen Reaktion und zwar ausschliesslich auf der rechten Hälfte gefunden. Die linke Hälfte der Halsanschwellung hingegen und beide Hälften des Lendenmarkes erwiesen sich in allen Fällen bei der Färbung nach Marchi und Nissl als vollständig normal.

Vollständig normal waren die Zellen der Vorderhörner, die Wurzelfasern und die reflektorischen Kollerteralen der Hinterwurzeln im Lendenmark bei denjenigen Hunden, bei denen die Reflexe der hinteren Extremitäten nach der Operation verschwunden waren und erst nach der Morphiuminjektion wiederkehrten (Untersuchung in Serienschnitten).

Ebensolche normale Verhältnisse wurden in der linken Hälfte der Halsanschwellung (Serienschnitte) bei 3 Hunden mit fehlenden Reflexen der vorderen linken Extremität konstatiert.

Ein normaler Zustand der Elemente des Nervensystems, die die Reflexe vermitteln, musste auch auf Grund der klinischen Erscheinungen vorausgesetzt werden, wenn man die Wiederherstellung der Reflexe nach der Morphiuminjektion mit in Betracht zieht.

Es waren also die Reflexe bei elf Hunden unter zwölf Beobachtungen, in denen eine intensive schmerzhafte Reizung ausgeführt worden war, matt oder fehlten eine verschieden lange Zeit hindurch ganz, trotzdem dass vom klinischen Standpunkte aus und der pathologisch-anatomischen Untersuchung nach ein vollständig normaler Zustand des Reflexbogens angenommen werden konnte.

Diese Versuche zeigen also, dass der Reflexakt im Rückenmark bei normalem Reflexbogen aufhören kann, wenn irgend ein starker Reiz von der Peripherie her zum Rückenmark gelangt; ausserdem lassen sich dieselben Reflexakte, und zwar besonders die Haut- und Sehnenreflexe, schwer hervorrufen, wenn irgendwo an der Peripherie resp. in den sensiblen Wurzeln ein starker Reiz stattfindet, der in das Rückenmark projiziert wird.

Was für eine Rolle kann in einem solchen Falle der Reiz spielen?

Gegenwärtig kann diese Frage mit vollkommener Sicherheit beantwortet werden. Es ist bekannt, dass lokale Reize, die das Rückenmark unmittelbar oder durch Vermittelung der entsprechenden Wurzeln resp. peripheren Nerven treffen, von einer Depression der Reflexe zu den benachbarten Segmenten des Rückenmarks begleitet werden.

Nothnagel[1]) führte folgenden Versuch aus. Nachdem er beim Frosch das Rückenmark zwischen dem 1.—4. Wirbel durchschnitten und den einen der durschschnittenen Nn. ischiadici mit dem faradischen Strom gereizt hatte, konnte er durch Vermittelung des anderen intakten N. ischiadicus keinen Reflex erzielen.

Lewisson[2]) beobachtete bei Reizung der Haut resp. der sensiblen Nerven der hinteren Extremitäten des Frosches eine Verlangsamung und bei ansteigendem Reiz ein vollständiges Aufhören der Reflexe der hinteren Extremitäten.

Derselbe Autor interessierte sich für die sogenannte reflektorische Paralyse oder Parese der hinteren Extremitäten, die bei höheren Tieren (von Stanley, Gowers, Stockes, Romberg u. a.), z. B. beim Hunde, nach der Extirpation einer Niere beobachtet worden war und die Leyden durch eine organische Affektion des Rückenmarks erklärte. Lewisson untersuchte diese Frage experimentell an Kaninchen und Hunden und hatte die Möglichkeit, bei denselben jedesmal einen Reflexverlust an den hinteren Extremitäten zu konstatieren, wenn er die Niere, den Uterus oder einen kleinen Darmabschnitt komprimierte, oder wenn er zeitweilig die Harnblase einklemmte. Die Reflexe traten jedoch wieder auf, nachdem der Druck auf die erwähnten Organe beseitigt war. Die Untersuchung der elektrischen Reaktion der Nerven und Muskeln ergab im Verlaufe des ganzen Versuches vollständig normale Verhältnisse, und es kann in diesem von irgend einer momentan entstehenden und ebenso schnell wieder vergehenden organischen Degeneration des Rückenmarks keine Rede sein.

Freunsberg[1]) hängte einen Frosch an ein Stativ und stellte unter demselben ein mit angesäuerter Flüssigkeit gefülltes Gefäss so auf, dass das eine Bein des Frosches die Flüssigkeit berühren konnte und das andere Bein frei in der Luft hing. Sobald das erste Bein in die Flüssigkeit eintauchte und dadurch ein Reiz eintrat, trat sofort

1) Nothnagel, Bewegungshemmende Mechanismen im Rückenmark des Frosches. Zentralbl. f. d. med. Wissensch. 1869. S. 211.

2) Lewisson, Über Hemmung der Reflextätigkeit durch Reizung sensibler Nerven. Du Bois-Reymonds Arch. 1869. S. 255.

3) Freunsberg, Über die Erregung u. Hemmung d. Tätigkeit d. nervösen Zentralorgane. Pflügers Archiv X. S. 174.

eine Reflexerscheinung ein: die gereizte Extremität kontrahierte sich, wurde gehoben und entzog sich dem Bereiche des reizenden Agens. Bald darauf erschlaffte sie aber passiv, tauchte wieder in die Flüssigkeit ein und wurde durch eine reflektorische Kontraktion der Schenkelmuskeln aus derselben wieder entfernt u. s. f. Die reflektorischen Bewegungen dieser gereizten Extremität veränderten sich jedoch bedeutend, sobald die andere freihängende Extremität gereizt wurde.

Wenn die letztere durch einen schwachen elektrischen Strom gereizt wurde, konnte sofort eine Verlangsamung und sogar ein Verschwinden der erwähnten reflektorischen Kontraktionen der anderen Extremität konstatiert werden. Die Extremität sank vollständig in die Flüssigkeit ein und blieb in derselben unbeweglich liegen, solange die andere Pfote gereizt wurde.

Derselbe Autor beschreibt folgenden Versuch.

Wenn man einen Hund, bei dem das Rückenmark derartig durchschnitten ist, dass der Lendenteil desselben vollständig isoliert ist, aufhebt, so führen die unteren Extremitäten desselben, die dank ihrer Schwere herabhängen, Bewegungen aus, die an den normalen Gang des Tieres erinnern. Diese Bewegungen rein reflektorischen Ursprungs, die durch die passive Dehnung der Muskeln der paralysierten Extremitäten bedingt werden, hören jedoch auf, wenn ein neuer Reiz eintritt, wenn z. B. das Schwanzende gedrückt wird. Genau ebenso hören bei solchen Tieren die rhythmischen Bewegungen der Extremitäten auf, wenn sich in der Harnblase eine bedeutende Menge Harn angesammelt hat. Mit der Entleerung der Blase verschwand der Hemmschuh dieser Bewegungen und die Extremitäten begannen wieder Schrittbewegungen auszuführen.

Eine andere reflektorische Erscheinung, die Erektion, konnte bei solchen Hunden hervorgerufen werden, wenn man das Präputium leicht streichelte; die Erektion hörte jedoch sofort auf, wenn man den Schwanz des Tieres oder eine Hinterpfote desselben drückte.

Herzen[1]), der die Hemmungserscheinungen der Reflexe studierte, vergiftete einen Frosch mit Strychnin und erzielte dadurch eine ungeheure Steigerung der Reflexe (Versuch XIV, XVI). Es genügte, mit irgend einem Gegenstand z. B. die linke Vorderpfote zu berühren, um sofort reflektorische Bewegungen in derselben und im ganzen Körper des Frosches zu erzielen, die sich bis zum Tetanus steigerten. Nachdem eine solche Reizbarkeit der Reflexe erzielt war, entblösste der Autor den rechten N. brachialis und klemmte ihn in eine Pincette,

1) Herzen, Expériences sur les centres modérateurs de l'action reflexes. Turin 1864.

hierauf prüfte er wiederum die reflektorische Reizbarkeit des Tieres, indem er wiederholt die linke Pfote berührte. Jetzt zeigte sich ein anderes Bild und der Autor überzeugte sich davon, dass sowohl die schnell eintretenden allgemeinen Tetanuskrämpfe, als auch die lokalen Bewegungen der linken Pfote (vgl. Versuch XXI), die einen reflektorischen Ursprung hatten, unter diesen Bedingungen nicht auftraten; sobald aber der rechte N. brachialis von der einklemmenden Pincette befreit wurde, trat der frühere Reflex mit der gleichen Lebhaftigkeit wieder auf.

In einer anderen Reihe von Versuchen (Versuch XVIII) beobachtete derselbe Autor, nachdem er das Rückenmark eines normalen (nicht mit Strychnin vergifteten) Frosches unterhalb des N. brachialis quer durchschnitten hatte, eine Steigerung der Reflexe sowohl in der vorderen als auch in der hinteren Hälfte des Tieres. Der Zustand dieser Reflexe änderte sich aber, wenn das Tier Reizen ausgesetzt wurde und wenn diese Reize in Segmente des Rückenmarks projiziert wurden, die dem betreffenden Reflexbogen benachbart waren. Ein Stückchen Salz z. B., das auf den entblössten N. tibialis gelegt wurde, liess den Reflex im hinteren Teil des Tieres aufhören (ein auf eine Schramme am Maul des Tieres gelegtes Stückchen Salz hemmte die Reflexe in den vorderen Extremitäten). Diese Depression der Reflexe wich jedoch nach Beseitigung des Reizes und Wegspülen des Salzes mit Wasser stellte die Reflexe wieder her.

Da Herzen diesen Versuch noch demonstrativer machen wollte, vergiftete er den Frosch mit Strychnin und wartete bis zum Auftreten von Tetanuserscheinungen. Sobald beim Tiere allgemeine Tetanuskrämpfe auftraten, führte der Autor an demselben einige äusserst schmerzhafte Operationen aus, so z. B. riss er den N. brachialis (Vers. XXI) oder den N. ischiadicus (Vers. XXII) aus, oder klemmte die Wurzeln beider Nerven in einer Pincette ein (Vers. XV), während sich der Frosch im Krampfzustande befand. Jeder derartige operative Eingriff wurde regelmässig von ein und demselben Resultat gefolgt: der reflektorische Tetanus verschwand und die krampfartigen Bewegungen traten weder willkürlich noch reflektorisch auf.

Bei einem ebenfalls strychnisierten Frosch durchschnitt Herzen den linken N. brachialis und brachte den Querschnitt desselben mit Potasche in Berührung, worauf die reflektorischen Bewegungen in der rechten vorderen Extremität sofort verschwanden (Vers. XXV).

Gad und Flatau[1]) durchschnitten bei Hunden den Halsteil des

1) Gad-Flatau, Neurol. Zentralbl. 1896. Die Reflextätigkeit bei hohen Quertrennungen des Rückenmarks.

Rückenmarks und fanden, dass die Sehnenreflexe nicht eingebüsst wurden; sie fehlten jedoch zeitweilig, z. B. bei gefüllter Harnblase.

Die Autoren erklären dieses Faktum nicht; es ist aber augenscheinlich, dass der sich ansammelnde Harn die Harnblase dehnte und dass diese schwachen Reize genügten, um die reflektorische Tätigkeit des Rückenmarks zu hemmen. Die Entleerung der Harnblase, d. h. die Beseitigung des Reizes, der von den Wänden der Harnblase aus zu den Segmenten des Lendenmarks gelangte, wurde von einem Wiederauftreten der Sehnenreflexe gefolgt.

Nothnagel[1]) zerstörte das Grosshirn und das Halsmark beim Frosch und prüfte den Zustand der Reflexe der hinteren Extremitäten, hierauf entblösste er den N. ischiadicus der linken Pfote, reizte denselben und beobachtete, welchen Effekt diese Maßnahme auf die Reflexe der rechten unberührten Pfote ausüben würde. Der Autor überzeugte sich davon, dass der erwähnte Reflex der rechten Extremität gesteigert war, wenn der N. ischiadicus der linken Pfote sich in Ruhe befand und im Gegenteil abnahm und gänzlich verschwand, so lange der letztere gereizt wurde.

Goltz[2]) durchschnitt bei Hunden das Rückenmark im Brustteil und erhielt auf diese Weise gewissermassen ein vorderes und hinteres Tier, deren reflektorische Funktionen unabhängig von einander vor sich gingen. Im hinteren Tier konnten nach einem gewissen Zeitraum sehr verschiedenartige reflektorische Akte hervorgerufen werden, unter anderem auch Erektion des Penis durch leichtes Streicheln desselben oder des Präputiums. Diese Erektion trat jedoch gar nicht ein oder verschwand sofort wieder, wenn gleichzeitig das Scrotum, die Pfote oder irgend welche anderen Teile der hinteren Extremität schmerzhaft gereizt wurden.

Bei demselben Tier konnte Goltz das Kratzen des Rumpfes mit der Hinterpfote hervorrufen, wenn er den seitlichen Teil des Bauches mit dem Finger oder einem spitzen Gegenstand leicht reizte. Dieser letztgenannte reflektorische Akt hörte jedoch sofort auf oder trat auch gar nicht ein, wenn bei demselben Tiere der Schwanz, die Pfote etc. gleichzeitig gereizt wurden.

In vielen Fällen erzielte Goltz bei Hunden mit durchschnittenem

---

1) Nothnagel, a) Zur Lehre vom klonischen Krampf. Virchows Archiv. Bd. 49. S. 267. b) Beobachtungen über Reflexhemmung. Arch. f. Psychiatrie. Bd. 6. c) Bewegungshemmende Mechanismen im Rückenmark des Frosches. Zentralbl. f. med. Wissensch. 1869. S. 211.

2) Goltz, Über die Funktionen des Lendenmarks der Hunde. Pflügers Arch. Bd. 8.

Rückenmark eine Reihe von reflektorischen Bewegungen der Hinterpfoten, die vollständig dem Lauf oder dem Gang des Tieres ähnelten. Wenn man den Hund emporhob, begannen sich die Pfoten genau ebenso rhythmisch zu heben und zu senken wie beim Lauf des Hundes auf ebener Fläche. Diese Bewegungen hörten jedoch sofort auf, sobald man dem Tier Schmerz verursachte, indem man den Schwanz kniff, und begannen wieder, wenn der Schwanz vom Druck befreit wurde.

Hierher gehören auch einige klinische Beobachtungen.

So unterbrachen z. B. Brown-Séquard[1]), Charcot[2]) und Joffroy[3]) den scharf ausgeprägten Kniereflex, den die französischen Autoren trépidation spinale nennen, indem sie die grosse Zehe stark abwärts bogen.

Nothnagel[4]) beobachtete einen Patienten mit Kompressionsmyelitis und Kyphose, bei dem eine vollständige Paralyse der Beine und eine tiefe Anästhesie derselben sowie des unteren Rumpfteiles bestand. Die Hautreflexe fehlten. Die passiven Bewegungen der Beine waren erschwert. Der Autor verordnete dem Patienten im Verlauf von zehn Tagen Strychnin und beobachtete klonisches Zittern im Fuss, wenn er auf den Hacken drückte (wahrscheinlich Klonus des Fusses?). Dieser reflektorische Tremor hörte sofort auf, wenn Nothnagel die Nervenstämme des N. cruralis oder N. ischiadicus reizte, indem er sie mit dem Finger drückte.

In einem anderen analogen Falle sistierte derselbe Autor genau ebenso den Klonus des Fusses, wenn er auf einen der erwähnten Nerven einen Druck ausübte und zwar nicht nur auf den Nerven der gleichnamigen Seite, sondern auch beim Druck auf die Nerven der anderen Extremität.

In einer dritten gleichartigen Beobachtung erzielte Nothnagel klonischen Tremor ausschliesslich in den vom N. ischiadicus innervierten Muskeln. Diese Erscheinung hörte jedoch sofort auf, sobald der Autor auf den N. cruralis nicht nur des gleichnamigen, sondern auch des entgegengesetzten Beines drückte.

Bodon[5]) fand beim Studium der Bauchreflexe bei Frauen, dass sie vom Willen des Individuums vollständig unabhängig sind, willkürlich nicht unterdrückt werden können, und dass sie bei gesunden Individuen sehr leicht hervorgerufen werden können. Bei einem

1) Brown-Séquard, Arch. d. Psych. 1868. S. 157.
2) Charcot, Leçons sur les maladies des nerfs. p. 218. Vol. 5.
3) Joffroy, Gazette méd. de Paris 1875. p. 40—431.
4) Nothnagel, Arch. f. Psych. Bd. 6. Beobachtung über Reflexhemmung.
5) Bodon, Zentralbl. f. Gynäkol. 1898. Nr. 5.

krankhaften Zustande der weiblichen Genitalsphäre können dieselben jedoch verändert werden.

Ein vollständiges Fehlen der Bauchreflexe oder eine starke Herabsetzung derselben beobachtete der Autor bei Pelveoperitonitis bei Frauen; einen vollständig normalen Zustand derselben Reflexe hingegen beobachtete er bei Pelveocellulitis, d. h. bei einer Erkrankung, die, wie bekannt, von geringeren lokalen Reizungen begleitet wird und häufig ohne Schmerzen verläuft.

Bodon sieht in dieser Erscheinung einen besonderen Mechanismus, der von der Natur zum Schutz der Frauen vor überflüssigen Schmerzen eingerichtet worden ist, da eine Kontraktion der Bauchmuskeln während einer Pelveoperitonitis von intensiven Schmerzen begleitet werden würde. Zu den Auseinandersetzungen Bodons kann nur noch hinzugefügt werden, dass die Reize, die von dem Pelveoperitoneum aus zum Rückenmark hingelangen, viel intensiver sind als bei Pelveocellulitis; zweitens breiten sie sich auf eine grössere Anzahl von Segmenten aus als bei der zweiten Erkrankungsform und werden drittens in Teile des Rückenmarks projiziert, die höher liegen als diejenigen, in die der Reiz bei Pelveocellulitis gelangen kann; deswegen sind die Bauchreflexe bei Pelveoperitonitis gehemmt. Im allgemeinen gelangen die Reize bei Pelveoperitonitis in Segmente, die dem Reflexbogen der Bauchreflexe benachbart liegen, während sie bei Pelveocellulitis in Segmente gelangen, die tiefer als die erwähnten Reflexbögen liegen.

Die angeführten Beobachtungen weisen also darauf hin, dass verschiedene Reize, die sich im Rückenmark in bestimmten Segmenten konzentrieren, die Reflexbögen und -Zentren deprimieren, die in diesen Segmenten oder in benachbarten Teilen liegen.

Die weiter unten angeführten Untersuchungen ergeben, dass sich die hemmende Wirkung der Reize nicht nur auf diejenigen Segmente, in die sie unmittelbar projiziert werden, oder auf die zunächst liegenden Teile des Rückenmarks ausbreitet, sondern dass dieser deprimierende Einfluss auch auf entfernt liegende Reflexbögen und Zentren einwirkt, und zwar wird dieser hemmende Einfluss im Rückenmark nicht nur in absteigender, sondern auch in aufsteigender Richtung fortgeleitet. Es kann z. B. zu einer Depression der reflektorischen Zentren im Hals- und Brustteil des Rückenmarks kommen, wenn die hinteren Extremitäten oder der hintere Teil des Körpers gereizt wird, andererseits kann es zu einer Paralyse der reflektorischen Funktionen in den Lendensegmenten kommen, wenn sich die Reize im Hals- oder oberen Brustteil konzentrieren.

So erhielt z. B. Freusberg[1]) beim Reizen der Bauchhaut des Frosches reflektorische Kontraktionen der Bauchmuskeln, deren Zentrum wahrscheinlich im oberen Brustteil des Rückenmarks liegt. Diese reflektorischen Erscheinungen fehlten jedoch vollständig oder gingen äusserst langsam vor sich, wenn der Autor die hinteren Extremitäten des Tieres in eine Säure eintauchte und hierdurch also den Lendenteil des Rückenmarks reizte.

Derselbe Autor führte folgenden Versuch aus. Freusberg beobachtete bei einem normalen Frosch, den er an ein Stativ derartig befestigt hatte, dass die unteren Extremitäten in eine angesäuerte Flüssigkeit eintauchen konnten, jedesmal reflektorische Bewegungen, sobald die Säure auf die Haut der Pfote zu wirken begann. Wenn jedoch der obere Teil des Körpers desselben Tieres verschiedenen Reizen ausgesetzt wurde, so gingen abhängig von der Stärke des Reizes die reflektorischen Bewegungen langsamer vor sich oder hörten auch gänzlich auf.

Goltz[2]) experimentierte an dekapitierten Fröschen und fand bei denselben einen äusserst beständigen, sehr komplizierten Quakreflex, dessen Zentren im oberen Brustsegment lokalisiert sind. Ein leichtes Streicheln der Rückenhaut des Frosches wurde jedesmal von einem Quaken des Frosches begleitet. Dieser Reflex fehlte jedoch, wenn eine der Hinterpfoten des Tieres schmerzhaft gereizt oder — wenn dieselbe irgendwie leicht verletzt, z. B. zerquetscht wurde.

In einer ganzen Reihe von Versuchen zerstörte Herzen[3]) (S. 29) das Grosshirn und die Medulla oblongata beim Frosch und steigerte die Reflextätigkeit desselben ad maximum durch Strychninvergiftung des Tieres. Wenn der Autor hierauf die Vorderpfote des Frosches mit einer Nadel berührte, erzielte er jedesmal sehr starke reflektorische Kontraktionen in den Vorderpfoten und im ganzen Körper, die sich zu tetanusartigen Konvulsionen steigerten. Wenn er hierauf den N. ischiadicus entblösste und denselben mit Potasche in Berührung brachte, beobachtete er einen Verlust der Reflexe im vorderen Teil des Tieres und ein vollständiges Verschwinden des Tetanus, obwohl die Reize, denen der vordere Teil des Tieres ausgesetzt wurde, nach wie vor äusserst energische waren.

Dieselben Resultate erzielte Herzen, wenn er statt des N. ischiadicus den N. tibialis entblösste und denselben mit einem Kochsalzkrystall berührte.

1) Freusberg, Pflügers Arch. X. l. c.

2) Goltz, Beiträge zur Lehre von den Funktionen der Nervencentra des Frosches. Berlin 1869.

3) Herzen, Expériences sur les centres moderateurs. Turin 1864. l. c.

Eine vollständige Depression der Reflexe in den Vorderpfoten des nicht mit Strychnin vergifteten Frosches (Versuch XXVI) beobachtete der Autor bei einer groben Zerstörung der Nn. ischiadici.

Derselbe Gelehrte teilt folgende Beobachtung mit:

Bei einer einfachen Durchschneidung der Nn. ischiadici beim Frosch mit dem Messer wurde keine Veränderung der Reflexe in dem vorderen Teil des Rumpfes und in den vorderen Extremitäten bemerkt. Wenn jedoch die zentralen Enden der Nn. ischiadici durch Berührung mit Salz gereizt wurden, so verschwanden die erwähnten Reflexe der vorderen Extremitäten und des vorderen Teiles des Rumpfes sofort (Versuch XXIII). Genau denselben Einfluss hatte auf den Zustand der Reflexe im vorderen Teil des Tieres die Exstirpation der Nn. ischiadici.

Was die klinischen Arbeiten anbetrifft, so können zu dieser Kategorie mit vollem Recht die Beobachtungen von Lewinski[1]) gerechnet werden. Bei seiner Patientin, die mit einer vor langer Zeit entstandenen Hemiplegie behaftet war, konnte ein lang anhaltender Klonus des Fusses der affizierten Seite durch die gewöhnliche Dehnung des Tendo Achillis hervorgerufen werden. Dieser Reflexakt hörte jedoch sofort auf, wenn Lewinski die zweite Zehe des Fusses drückte, oder die Haut desselben Fusses kniff.

Einen analogen reflektorischen Tremor konnte man auch in der paralysierten Hand hervorrufen, die kontrahiert war. Dieses Phänomen konnte der Autor beseitigen, indem er die Endphalangen der Finger der paralysierten Hand schmerzhaft drückte. In einer anderen Beobachtung an einem Patienten, bei dem Paraplegie mit vollständigem Sensibilitätsverlust der Beine und des unteren Teiles des Rumpfes bestand, die noch durch eine Paralyse der Harnblase und des Rektums und durch Decubitus am Gesäss kompliziert war, fand der Autor stark gesteigerte Sehnenreflexe der unteren Extremitäten und konnte jederzeit einen äusserst lange anhaltenden Klonus des Fusses hervorrufen. Aber auch in diesem Falle hörte dieses reflektorische Phänomen auf, wenn beim Patienten die Haut des Fussrückens gekniffen wurde oder wenn die grosse Zehe nach unten gebogen wurde.

Die zitierten Fälle sind dadurch interessant, dass den Beobachtungen des Autors nach das Kneifen der Fusshaut, das Drücken der Finger oder das dorsale Emporbiegen der Zehen an und für sich imstande war, reflektorische Bewegungen sehr vieler Muskelgruppen hervorzurufen, die jedoch nicht von denjenigen Teilen aus innerviert wurden, in denen die deprimierten Reflexbögen verliefen, sondern von Segmenten aus, die

1) Lewinski, Arch. f. Psych. Bd. 7. 1877. Über sogen. Sehnenreflexe.

von diesen Bögen entfernt lagen; die reflektorischen Bewegungen selbst, die hierbei beobachtet wurden, hatten einen anderen Charakter als die klonischen Zuckungen, die beim beschriebenen Biegen der Zehe aufhörten. Hieraus geht hervor, dass die betreffenden hemmenden Reize diejenigen Rückenmarkszentren reizten, die mehr oder weniger weit von demjenigen Segment des Rückenmarks lagen, in dem der Reflexbogen des Klonus des Fusses und der Hand verläuft. Ferner ist es augenscheinlich, dass eine gleichzeitige Reizung von Segmenten, die von einem bestimmten Reflexzentrum weit entfernt liegen, die Funktion des letzteren deprimieren kann.

Eine äusserst interessante Beobachtung finden wir bei Sternberg[1]) (S. 169. Beobachtung XV).

Die 69jährige Patientin wurde plötzlich von einer linksseitigen Hemiplegie befallen. Nach drei Wochen wurde, bei der Aufnahme in das Krankenhaus, Folgendes konstatiert: Die linke Hand und das linke Bein sind schlaff paralysiert. Die Sehnenreflexe des M. triceps und des Radius sind am rechten und linken Arm gleich stark.

Der Patellarreflex und der Gastrocnemiusreflex fehlen am linken Bein. Am rechten Bein sind sie gut ausgeprägt. Die passiven Bewegungen werden im linken Bein von starken Schmerzen begleitet.

Im Bulletin vom 19. XII. ihrer Krankengeschichte finden wir, das der Patellarreflex und der Gastrocnemiusreflex am linken Bein fehlten; sie können weder nach der Methode von Jendrássik, noch durch Reiben der Haut des Beines hervorgerufen werden. Passive Bewegungen rufen in diesem linken Bein starke Schmerzen hervor und die Patientin lässt keinerlei Manipulationen mit diesem Bein zu. Über Schmerzen in der linken Hand ist nichts vermerkt.

20. XII. Bei der Untersuchung der Patientin lässt sich ein schwacher linksseitiger Patellarreflex hervorrufen, wenn man die Pat. gleichzeitig in die Hände klatschen lässt.

Am 1. Januar, d. h. nach zehn Tagen, ist die Patientin andauernd stark benommen; dieses Mal ist der Patellarreflex der linken Seite sehr deutlich und kann augenscheinlich ohne andere künstliche Hilfsmittel hervorgerufen werden, die ja unmöglich sind, da die Psyche der Pat. gestört ist und die Aufmerksamkeit fehlt.

Am 3. I. sind Klagen über starke Schmerzen in den linken Rippen und gleichzeitig das Fehlen des linksseitigen Patellarreflexes vermerkt.

---

1) Sternberg, Die Sehnenreflexe u. ihre Bedeutung. Wien 1893. S. 169.

11. I. Exitus. Anatomische Diagnose: Encephalomalacia lobi occipitalis et parietalis dextri. Im Rückenmark wurde bei der mikroskopischen Untersuchung eine descendierende Degeneration der linken PyS und PyV gefunden.

In dieser Beobachtung sind die Ursachen der Schmerzen im linken Bein nicht aufgeklärt, sie haben zweifellos einen peripheren Ursprung, da sie bei passiven Bewegungen auftreten, und wurden wahrscheinlich durch Affektionen der Gelenke auf der paralysierten Seite bedingt. Die Verstärkung dieser Schmerzen fiel mit dem Verlust des Kniereflexes zusammen. Da hier die Pyramidenbahnen degeneriert waren, konnte die Patientin wohl kaum den Reflex willkürlich hemmen und die vom Grosshirn ausgehenden hemmenden Einflüsse konnten in diesem Falle beim Fehlen der Reflexe keine Rolle spielen. Es ist am natürlichsten, als Grund für die Depression der Reflexzentren des Kniereflexes im Rückenmark schmerzhafte Reize anzunehmen, die von der Peripherie (von den Rippen und dem Bein) ausgingen und in das benachbart liegende Segment des Rückenmarks projiziert wurden. Leider ist die Beobachtung sehr kurz. Es wäre von sehr grosser Wichtigkeit, den Zustand der Reflexe in den Tagen (vielleicht durch Narcotica) gelinderter Schmerzen zu kennen.

Die Beobachtung Pfeiffers[1]) muss wohl auch hierher gerechnet werden. Sein Patient starb infolge einer Geschwulst, die auf das Rückenmark und die Wurzeln des Plexus brachialis drückte. Anfangs wurde das Rückenmark komprimiert und infolge dessen trat eine Paralyse der unteren Extremitäten ohne vollständigen Sensibilitätsverlust ein (Muskelsinn gestört. S. 362).

Die Funktion der Harnblase war etwas gestört (ein Mitpressen ist beim Harnlassen erforderlich und in der Mitte dieses Aktes wird der Harnabfluss nicht gefühlt). Der Kitzelreflex der Sohle und der Kniereflex sind gleichzeitig gesteigert.

Nach drei Wochen beginnt Patient an sehr starken Schmerzen in den oberen Extremitäten zu leiden (wahrscheinlich infolge einer Kompression des Plexus brachialis), und bei der objektiven Untersuchung wird gleichzeitig ein vollständiger Verlust der Reflexe der unteren Extremitäten konstatiert.

Pfeiffer legt sich keine rechte Rechenschaft von den Vorgängen ab, notiert sehr gewissenhaft die subjektiven Empfindungen des Patienten und erwähnt im Tagebuch der Krankengeschichte weiterhin beständig die starken Schmerzen in der oberen Extremität; bei der Autopsie

1 Pfeiffer, Deutsch. Zeitschr. f. Nervenheilk. 1891. II. S. 360.

wurde konstatiert, dass der Plexus brachialis von Geschwulstmassen durchwuchert war (S. 365—366); hierdurch waren wohl auch die Schmerzempfindungen bedingt und diese wiederum hemmten die Reflexe.

Hierher muss wohl auch der Fall von Nonne[1]) gerechnet werden, in dem bei bestehender Kompression des Rückenmarks der Zustand der reflektorischen Akte wechselte, und zwar wurde eine Depression der Reflexe an denjenigen Tagen bemerkt, an denen die Schmerzen sehr stark waren. Augenscheinlich konnten diese Schmerzen das Resultat von Reizungen bestimmter Rückenmarkssegmente sein und diese Reizung konnte ihrerseits die benachbarten und sogar die weiter entfernten Reflexzentren und -Bögen, darunter auch diejenigen der Kniereflexe, deprimieren.

Zu der Erklärung der Ursachen des Erlöschens der Reflexe in meinem Falle, bei Frau P., zurückkehrend müssen wir unsere Ansicht dahin aussprechen, dass dasselbe funktionellen Ursprungs war; es hatte aber keinerlei Beziehung zum Kleinhirn und trat infolge von Reizen ein, die von der Peripherie des Körpers aus zum Rückenmark gelangten; hierdurch wurden die Segmente gereizt, in die die Reize projiziert wurden, und gleichzeitig erwiesen sich die Funktionen der unterhalb liegenden Segmente samt ihren Zentren und Reflexbögen als deprimiert.

Diese unterhalb liegenden Reflexbögen und Zentren des Lendenmarks blieben organisch unverändert. Diese Schlussfolgerung geht aus unseren oben angeführten experimentellen Untersuchungen hervor, in denen mikroskopisch keinerlei Veränderungen im Lendenmark gefunden wurden, trotzdem dass intra vitam die Reflexe fehlten; hierauf weist auch sehr deutlich die Wirkung des Morphium-Atropin auf Frau P. im Moment der stärksten Depression der reflektorischen Akte hin; eine solche Wirkung wäre unmöglich gewesen, wenn die materielle Intaktheit der Reflexbögen gestört gewesen wäre. Augenscheinlich war die Funktion dieser Reflexbögen und Zentren nur lange Zeit hindurch gehemmt, ohne dass dieselben organisch gelitten hatten.

Reize, denen die Depression der Reflextätigkeit des Rückenmarks zugeschrieben werden konnte, waren vorhanden. Dieselben gingen von den komprimierten Wurzeln aus. In das Rückenmark projiziert, deprimierten diese schmerzhaften Reize die Funktion der Reflexbögen und zwar um so stärker, je stärker der Grad dieser Reize wechselte; infolge dessen rückten sie auch nicht in die Kategorie der gewohnten

---

1) Nonne, Über einen Fall von intramedullarem Sarkom. Arch. f. Psychiatrie. Bd. 33.

Eindrücke ein. Der Grad der Kompression und die Anzahl der komprimierten Wurzeln wechselten im allgemeinen; eine Zunahme in der einen und der anderen Beziehung wurde von zeitweiliger Verstärkung der Schmerzen begleitet, die sich bis zu echten Krisen steigerten.

Da die Schmerzen, Parästhesien und andere Reizungserscheinungen im Gebiet der Interkostalnerven bemerkt wurden und da andererseits die stärkste Depression der Reflexe in der Periode der Schmerzen in den Seiten und in den Bauchdecken eintrat, so muss die hervorragendste Ursache der Depression der Reflexe in der Kompression der Interkostalnervenwurzeln gesucht werden.

Aus der Zahl der Ursachen, die die Reflexe deprimierten, kann der Reiz vollständig ausgeschlossen werden, der durch die Kompression des Rückenmarks selbst entstand und das zwar gerade für die erste Krankheitsperiode; schon in der ersten Krankheitsperiode (vor Entwicklung der Paraplegie), als das Rückenmark noch nicht komprimiert war, fehlten die Reflexe sporadisch und zwar während der Verstärkung der Seitenschmerzen (im Gebiet der Interkostalnerven). Ebenso lässt sich der Einfluss der Rückenmarkskompression im letzten halben Lebensjahr ausschliessen, als das Rückenmark vom Druck befreit war und seine Bahnen wieder funktionierten, während die Schmerzen in den Interkostalräumen noch fortdauerten und die Reflexe immer noch fehlten.

Diese Beobachtung zeigt andererseits, dass in der Gruppe der schlaffen Paraplegien — infolge von Rückenmarkskompression — einerseits solche Fälle unterschieden werden müssen, in denen intensive schmerzhafte Reizungen vorhanden sind, und andererseits solche, in denen die klinischen Erscheinungen nicht auf Schmerzen hinweisen. In Anbetracht dessen, dass intensive, schmerzhafte Reize die Reflexe hemmen können, selbst wenn Kompressionen des Rückenmarks fehlen, muss denselben bei der Erklärung infolge von Rückenmarkskompression erloschener Reflexe ganz besondere Aufmerksamkeit geschenkt werden.

In der Absicht, die früher angeführten Behauptungen von Bruns, van Gehuchten u. a. nachzuprüfen, die darin bestanden, dass a) das Fehlen der Reflexe in den paralysierten Körperteilen bei totalen Kompressionen des Rückenmarks vorkommt, die an der Kompressionsstelle von einer totalen Durchtrennung der Fasern begleitet werden, und dass b) ein solches Fehlen der Reflexe hauptsächlich bei plötzlicher Kompression des Rückenmarks entsteht — führte ich einige experimentelle Beobachtungen aus.

Zu diesem Zwecke führte ich eine plötzliche Kompression des Halsteiles des Rückenmarks aus, indem ich das ganze Rückenmark über der Dura mater mit einer dicken Seidenligatur derart umschnürte, dass die Kompression des Rückenmarks auf einmal und zwar in allen Teilen des Querschnittes desselben gleichzeitig vor sich ging.

Bei einem Teil der Tiere führte ich eine so starke Kompression aus, dass das Rückenmark durch die Ligatur vollständig durchtrennt wurde (totale Kompression).

Beim übrigen Teil der Tiere war die Kompression eine äusserst schwache, so dass die Fasern und die graue Substanz des Rückenmarks nur eingeklemmt waren und von einer Durchtrennung der Fasern oder der grauen Rückenmarkssubstanz keine Rede war.

In allen Fällen schloss sich an die klinische Beobachtung der Tiere eine pathologisch-anatomische Untersuchung, wobei während der mikroskopischen Untersuchung in allen Fällen besonders auf die Zellen der Vorderhörner, auf den Zustand der Kollateralen der hinteren Wurzeln und auf die Fasern der Vorderwurzeln bis zu ihrem Austritt aus dem Rückenmark geachtet wurde.

Diese Versuche, die in anderer Beziehung viel Wertvolles enthalten, will ich hier nur in einer kurzen Schlussfolgerung erwähnen und zwar nur insoweit, als sie auf unser gegenwärtiges Thema Bezug haben.

Die Zahl der in dieser Hinsicht dem Experiment unterzogenen Hunde betrug 11. Erste Serie A der Versuche wurde an 7 Hunden unternommen; zweite Serie B bestand aus 4 Hunden.

A. In sieben Fällen wurde der Seidenfaden sehr schwach angezogen, so dass das Rückenmark unbedeutend komprimiert wurde und an der Stelle des Seidenfadens, wie es sich bei der Autopsie herausstellte, keine Durchtrennung der weissen Bahnen und der grauen Substanz stattgefunden hatte.

a) Die Reflexe waren bei vier von diesen Tieren sowohl an den vorderen wie auch an den hinteren Extremitäten (und zwar sowohl die Haut- als auch die Sehnenreflexe) schon eine halbe Stunde nach der Operation herabgesetzt und matt, und fehlten an den darauf folgenden Tagen gänzlich.

Nach wiederholten Morphiuminjektionen dreier von diesen Tieren am 1., 2. und 3. Tage nach der Operation in Dosen von 0,04—0,06 g wurde bei den darauf folgenden Untersuchungen der Sehnenreflexe immer ein und dasselbe konstatiert — die Reflexe fehlten.

Bei einem vierten Tier wurde die Injektion einer solchen Morphiumdosis jedesmal eine halbe Stunde nachher von einem Wiederauftreten der Reflexe gefolgt.

Zwei von diesen vier Hunden gingen am vierten Tage zugrunde. Einer wurde am Ende des fünften Tages nach der Operation tot vorgefunden. Der vierte Hund ging am Ende des zweiten Tages zugrunde.

Bei der Autopsie dieser vier Tiere wurde Folgendes gefunden: Scharf ausgeprägte Hyperämie der Rückenmarkshäute und Blutergüsse in dieselben; im Dura mater-Sack befand sich eine grosse Menge von rot gefärbter Cerebrospinalflüssigkeit. Diese Flüssigkeit befand sich unter starkem Druck und floss (bei der Autopsie) durch die erste entstehende kleine Öffnung in einem Strahl ab.

Bei der mikroskopischen Untersuchung derjenigen drei Fälle, in denen die Reflexe fehlen, erwies sich das Lendenmark als stark ödematös. Hier wurden auch ausserdem noch — in der grauen Substanz des Lendenmarks — hier und da punktförmige Hämorrhagien gefunden.

Bei der Autopsie des vierten Hundes, der am zweiten Tage zugrunde ging und bei dem die Reflexe nach einer Morphiuminjektion wieder auftraten, wurde eine nur geringe Menge von Cerebrospinalflüssigkeit und eine Hyperämie der Rückenmarkshäute gefunden.

Bei demselben Hunde wurden bei der mikroskopischen Untersuchung im Rückenmark keinerlei Abweichungen von der Norm gefunden.

In allen vier Fällen dieser ersten Kategorie wurden an der Kompressionsstelle des Rückenmarks weder in den weissen Säulen noch in der grauen Substanz bedeutende Zerstörungen bemerkt.

b) In den drei letzten Fällen der Serie A waren die Reflexe schon eine halbe Stunde nach der Operation gesteigert; die Tiere gingen aber am selben Tage zugrunde, und wir konnten bei der Autopsie keine Besonderheiten in diesen Fällen finden.

B. Bei vier Hunden dieser Serie wurde um das Halsmark eine sehr dicke Ligatur gelegt und ad maximum zusammengezogen.

Zwei von den auf diese Weise operierten Tieren gingen am siebenten Tage nach der Operation zugrunde.

Die Haut- und Sehnenreflexe der hinteren Extremitäten waren bei diesen beiden Hunden vorhanden und schon eine halbe Stunde nach der Operation gesteigert. Dieser gesteigerte Zustand der Reflexe hielt bis zum sechsten Tage an. Die Reflexe der vorderen Extremitäten fehlten hingegen die ganze Zeit über vollständig.

Bei der Autopsie wurden eine geringe Menge Cerebrospinalflüssigkeit und unbedeutende Hämorrhagien in der Pia mater der Brust- und Halsanschwellung gefunden.

Für die mikroskopische Untersuchung wurde ein kleiner Teil des

Lendenmarks (zwei Segmente) und das ganze Halsmark (mit der Ligatur) entnommen.

Die Untersuchung des Halsmarks in Längsschnitten ergab, dass die Ligatur starke Zerstörungen sowohl in der weissen als auch in der grauen Substanz des Rückenmarks bewirkt hatte.

In einem äusserst begrenzten Gebiet war die graue Substanz im Halsteil zerrissen und nach oben und unten hin verdrängt; in den weissen Säulen waren alle Fasern total durchgerissen, so dass bei diesem Experiment die Dura mater allein mehr oder weniger gesund geblieben war. Das Lendenmark zeigte auf Querschnitten, bei der Färbung nach Marchi, leichte Veränderungen der Fasern an der Peripherie der Seiten- und Vordersäulen; die graue Substanz aber und diejenigen Fasern, die zu den Vorder- und Hinterwurzeln hinziehen, zeigten keinerlei Veränderungen.

Der dritte und vierte Hund derselben Gruppe, denen das Halsmark ebenfalls ad maximum durch die Ligatur eingeschnürt worden war, lebten neun und zehn Tage und wurden durch tiefe Chloroformnarkose getötet.

Die Haut- und Sehnenreflexe fehlten bei diesen zwei letzten Tieren an den vorderen Extremitäten die ganze Zeit über nach Anlegung der Ligatur. Die Reflexe der hinteren Extremitäten traten bei einem von diesen Hunden in der ganzen Zeit nach der Operation nicht auf; beim anderen Hunde aber zeigten die hinteren Extremitäten am zweiten Tage nach der Operation reflektorische Zuckungen beim Kitzeln der Haut zwischen den Zehen, beim Einstechen in die Sohle und bei der Perkussion des Ligamentum patellare und des Tendo Achillis; vom zweiten Tage nach der Operation an verschwanden die Haut- und Sehnenreflexe an den hinteren Extremitäten gänzlich.

Die faradische Reaktion aller vier Extremitäten erwies sich am siebenten und neunten Tage nach der Operation als vollständig normal.

Das Rektum und die Harnblase funktionierten nicht, und nur durch Druck auf den unteren Teil des Bauches konnte eine Entleerung der Harnblase erzielt werden.

Morphiuminjektionen bis zu 1 g pro dosi, die am 4., 6. und 8. Tage nach der Operation ausgeführt wurden, hatten auf die Reflexe keinen Einfluss und die letzteren traten nicht wieder auf.

Bei der Autopsie dieser beiden Hunde zeigte sich eine Ansammlung von Cerebrospinalflüssigkeit im Rückenmarkskanal; der Druck, unter dem sich dieselbe befand, war nicht sehr bedeutend. Jedenfalls war ein Abfliessen der Flüssigkeit im Strahl aus dem Duralsack

nicht bemerkt worden. Ausserdem wurde bei diesen Hunden eine mässige Hyperämie der Pia mater des Lendenmarks konstatiert.

Die pathologisch-anatomischen Bilder dieser Schnitte, die aus dem Rückenmark angefertigt worden waren, erwiesen sich in beiden Fällen bei der mikroskopischen Untersuchung als vollständig gleich. Die mikroskopische Untersuchung der Längsschnitte (Färbung nach Weigert, Pal und mit Karmin), die aus den durch die Ligatur zusammengedrückten Halssegmenten angefertigt wurden, ergaben an der durch die Ligatur komprimierten Stelle des Rückenmarks eine totale Zerstörung sowohl der grauen Substanz als auch der weissen Säulen. Die weissen Fasern waren von der Durchtrennungsstelle an in der Ausdehnung von zwei oder drei Segmenten degeneriert und durch punktförmige Blutergüsse auseinander geschoben.

In Querschnitten aus dem Brust- und Lendenmark wurden Veränderungen der Pyramidenbahnen konstatiert. In den nach Marchi gefärbten Präparaten aus der Lendenanschwellung konnte man sehen, dass die Pyramidenbahnen der Vordersäulen bei ihrem Übertritt durch die vordere Kommissur in das entgegengesetzte Horn eine veränderte Myelinscheide besassen und im Vorderhorn mit schwarzen Körnern besät waren. In denselben Präparaten sehen wir eine Veränderung der Myelinscheide der Vorderwurzelfasern auf ihrem Wege zwischen den weissen Säulen und der langen reflektorischen Kollateralen der hinteren Wurzeln vom Hals des Hinterhorns an bis zum Vorderhorn inklusive.

Es wurde also, entgegengesetzt der Ansicht von Bruns und van Gehuchten, die totale Kompression des Rückenmarks, die eine komplete Durchtrennung der Fasern desselben an der Kompressionsstelle zur Folge hatte, in unseren Fällen nicht überall von einer schlaffen Paraplegie begleitet; die Reflexe der paralysierten hinteren Extremitäten waren (in zwei von vier Fällen) vorhanden.

Ebenso zogen, im Widerspruch zu Brasch und Bruns, die plötzlichen Kompressionen des Rückenmarks keine schlaffe Paraplegie nach sich. In fünf von unseren elf Fällen, in denen die akute Kompression des Rückenmarks ausgeführt wurde, waren die Reflexe sogar gesteigert, trotzdem dass die Kompression des Rückenmarks plötzlich ausgeführt wurde.

In gleicher Weise bewahrheitete sich die Ansicht von Bruns nicht, die darin bestand, dass das Fehlen der Reflexe bei Kompression des Rückenmarks auf eine totale Durchtrennung der Fasern desselben hinweist. In vier von unseren Versuchen der

Serie A, in denen das Rückenmark nur sehr schwach komprimiert wurde und bei der Autopsie weder eine Durchtrennung der Fasern noch eine Zerstörung der grauen Substanz an der Kompressionsstelle konstatiert wurde, — fehlten die Reflexe.

Genau ebenso erscheint es uns, unter Beiseitelassung der komplizierten Rückenmarkskompressionen (wie z. B. es der angeführte klinische Fall ist, in dem zur Haupterkrankung noch Schmerzen hinzukamen) und unter Berücksichtigung ausschliesslich einfacher experimenteller Beobachtungen, unmöglich, uns mit der Ansicht von van Gehuchten, Marinesco, Sano u. a. einverstanden zu erklären, die darin besteht, das der Reflexverlust bei Rückenmarkskompression nur eine funktionelle Erscheinung ist und bei vollständig normalem Reflexbogen beobachtet wird.

In unseren elf Versuchen waren die Reflexe nur in fünf Fällen vorhanden, in den sechs übrigen Fällen fehlten sie, und bei fünf Tieren dieser letzten Kategorie wurden sie auch durch eine Morphiuminjektion nicht wieder hergestellt. Dieser letztere Umstand brachte uns auf den Gedanken, dass in diesen Fällen das Fehlen der Reflexe durch materielle Veränderungen in den Reflexbögen zustande gekommen war.

Bei zwei zu dieser Kategorie gehörenden Hunden, deren Rückenmark durch die Ligatur total durchtrennt war, wurde eine etwas über die Norm hinausgehende Ansammlung von Cerebrospinalflüssigkeit und eine Hyperämie der Rückenmarkshäute gefunden. Im Lendenmark wurde bei denselben ein Myelinzerfall der Vorderwurzelfasern auf ihrem Wege von den Vorderhörnern durch die Vordersäulen und der Kollateralen der Hinterwurzeln, resp. der Hinterwurzelfasern selbst gefunden.

Bei den vier übrigen Hunden derselben Kategorie, bei denen das Rückenmark nur sehr schwach eingeschnürt worden war, so dass an der Stelle der Ligatur nur eine Kompression (nicht aber eine Durchtrennung oder Zerstörung des Rückenmarks) gefunden wurde, wurde bei der mikroskopischen Untersuchung im Sack der Dura mater eine grosse Menge von Cerebrospinalflüssigkeit gefunden, die sich unter starkem Druck befand. Mikroskopisch wurden in diesen Fällen ein bedeutendes Ödem und punktförmige Blutergüsse in der grauen Substanz des Lendenteiles des Rückenmarks konstatiert. Die Vorderwurzelfasern jedoch sowie die langen Kollateralen der Hinterwurzeln und überhaupt alle Bestandteile des Reflexbogens erwiesen sich als normal.

Das Ödem des Lendenmarks musste gemeinsam mit den miliaren Blutergüssen in die graue Substanz die Leitungsfähigkeit der hier verlaufenden Reflexbögen stören. Vielleicht

hätten diese Veränderungen durch die Färbung nach Marchi aufgedeckt werden können, hierzu waren sie jedoch noch nicht reif genug.

Der Vermehrung der Cerebrospinalflüssigkeit, dem Ödem des Rückenmarks und den miliaren Hämorrhagien muss eine um so grössere Bedeutung zugeschrieben werden, als in den hier angeführten Versuchen, in denen bei der Autopsie keine bedeutende Ansammlung von Cerebrospinalflüssigkeit gefunden wurde und in denen das Rückenmark nicht stark komprimiert war[1]), die Reflexe dem Normalzustande nahe kamen.

Warum dieses Ödem bei unbedeutender Kompression stärker war als bei starker Kompression des Rückenmarks, ist recht schwer zu erklären.

Vielleicht presste die Ligatur, die das Rückenmark schwach einschnürte, am meisten die Lymphgefässe und die Venen zusammen, während die arteriellen Gefässe noch funktionieren konnten. Infolge dessen war der Blutzufluss möglich, der Blutabfluss dagegen gehemmt und hierdurch kam es zu einer stärkeren Ansammlung von Cerebrospinalflüssigkeit und zu einem Ödem des Nervengewebes. Wenn die Ligatur dagegen das Rückenmark ad maximum zusammenpresste, muss eine vollständige Vernichtung des Lumens sowohl der arteriellen als auch der venösen und lymphatischen Gefässe angenommen werden; hierdurch werden die Bedingungen für eine Ansammlung von Cerebrospinalflüssigkeit und für das Entstehen eines Ödems des Rückenmarks weniger günstig, als sie es im ersten Falle waren.

Auf Grund unserer Versuche wird es zweifelhaft, in wie weit die hochliegenden Kompressionen des Rückenmarks (im oberen Brust- oder Halsteil) an und für sich imstande sind, die reflektorischen Akte zu hemmen.

Das Fehlen der Reflexe in den paralysierten Teilen lässt sich unter diesen Bedingungen in einem Teil der Fälle durch materielle Veränderungen der Reflexbögen erklären. Solche Veränderungen können bei tiefliegenden Kompressionen ebenso gut auftreten wie bei Kompression hochliegender Segmente. Die Veränderung der Reflexbögen steht in diesem Falle mit der Kompression des Rückenmarks nur in indirekter Verbindung und zwar nur insofern, als die Kompression die Blutzirkulation und Ernährung der Nervengewebe stört und auf diese

1) Es muss hier bemerkt werden, dass auch Strümpell den Grund für das Erlöschen der Reflexe bei Kompressionen des Rückenmarks infolge einer traumatischen Läsion der Wirbelsäule in der Erhöhung des Druckes, unter dem die Cerebrospinalflüssigkeit im Rückenmarkskanal steht, sieht. (Strümpell, Das Verhalten der Haut- und Sehnenreflexe bei Nervenkrankheiten. Zeitschr. f. Nervenheilk. Bd. 11. 1890.)

Weise die Entwicklung der organischen Veränderungen dieser Teile fördert. Auch auf Grund der bisher vorhandenen klinischen Beobachtungen kann diesen hochliegenden Kompressionen nicht die Rolle eines Hemmschuhes für die innerhalb liegenden Reflexzentren zugeschrieben werden.

Zu demselben Schluss wären wohl auch Bastian, Bruns und van Gehuchten gekommen, wenn ihr kasuistisches Material, auf das sie sich stützten, auch vom pathologisch-anatomischen Gesichtspunkt aus genau genug untersucht worden wäre und wenn ihrer Aufmerksamkeit die kleine Gruppe der Beobachtungen von schlaffer Paralyse (infolge von Kompression des Rückenmarks) nicht entgangen wäre, in der eine genaue mikroskopische Untersuchung durchgeführt worden war, und zwar:

Oppenheim-Simmerling[1]) sahen bei Kompression des Rückenmarks anfangs eine Steigerung der Reflexe, im weiteren Verlauf der Krankheit konstatierten sie aber ein Erlöschen derselben. Bei der Autopsie konstatierten diese Autoren in diesem Falle eine parenchymatöse Neuritis des N. saphenus und des N. crualis.

Marinesco[2]) fand in seinen Fällen von paralysie flasque bei unvollkommener Durchtrennung des Rückenmarks eine stark ausgeprägte Degeneration der peripheren Nerven.

Sano[3]) fand in einem analogen Fall eine Degeneration des N. ischiadicus.

Brissaud[4]) beobachtete eine quere compression meningomyélite, in der die anfangs beobachteten spastischen Erscheinungen von einer schlaffen Paralyse der unteren Extremitäten mit vollständigem Verlust der Sehnenreflexe abgelöst wurden. Nach dem Tode konstatierte der Autor bei der mikroskopischen Untersuchung der peripheren Nerven eine degenerative Neuritis derselben.

Brasch[5]) beobachtete folgenden äusserst interessanten Fall. Ein Mädchen war gefallen und hatte die Wirbelsäule in der Höhe des vierten Brustwirbels gebrochen; hierauf entwickelte sich eine Anästhesie und Paralyse des unteren Teiles des Körpers bis zu den Brustwirbeln. Alle Reflexe, mit Ausnahme des Reflexes beim Einstich in die Sohle, waren verschwunden. Nach einem halben Jahre trat der Tod ein.

---

1) Oppenheim-Simmerling, Archiv für Psychiatrie. Bd. 8. 1887. Beobachtung 19.

2) Marinesco, Semaine méd. 1898. p. 153.

3) Sano, Journal de neurol. 1898. Fall III.

4) Brissaud, Revue neurol. Vol. 16. 1898. p. 582.

5) Brasch, Münchn. med. Wochenschr. S. 433.

Bei der mikroskopischen Untersuchung wurde eine Degeneration der Vorderwurzeln des Lendenteiles, des N. cruralis und vieler Zellen des Lendenmarks gefunden.

Senator[1]) (erster Fall) konstatierte bei Kompressionsmyelitis und totaler Durchtrennung des Rückenmarks, die wahrscheinlich im letzten halben Jahr des Lebens eingetreten war, post mortem ein Verschwinden der Ganglienzellen im Lendenmark; von den Ganglienzellen waren die vordere-innere und die seitlichen Gruppen, die ebenfalls Zellen ohne Ausläufer enthielten, am besten erhalten.

Leyden[2]) fand bei Kompressionsmyelitis mit Verlust der Sehnenreflexe in der grauen Substanz des Lendenmarks die Nervenzellen verkleinert, vakuolisiert und verstümmelt; ihre Ausläufer waren geschlängelt und hatten abgerundete Formen.

Francott[3]) fand bei Kompressionsmyelitis des dritten und vierten Brustwirbels mit gleichzeitigem Fehlen der Sehnenreflexe eine Atrophie der Vorderhörner des Lendenmarks.

Bastian[4]) fand das Lendenmark in anämischem Zustande.

Sano[5]) (Fall 3) sah eine seröse Durchtränkung desselben Teiles des Rückenmarks.

Brasch[6]) beobachtete ein Mädchen, bei dem in Folge einer Fraktur des fünften und sechsten Brustwirbels eine schlaffe Paraplegie eingetreten war. Bei der Autopsie wurde eine Degeneration der Reflexbögen des Lendenmarks in Form einer Atrophie der Zellen der Vorderhörner und der Vorderwurzelfasern auf ihrem Wege bis zu ihrem Austritt aus den Grenzen des Rückenmarks konstatiert.

Dasselbe beobachtete derselbe Autor in einem anderen analogen Fall von Paraplegie infolge einer traumatischen Kompression des Rückenmarks.

Westphal[7]) fand bei einer mässigen Kompression des Halsmarks infolge einer tuberkulösen Geschwulst, durch die eine schlaffe Paraplegie entstanden war, eine Affektion der Vorderhörner des Lendenmarks.

In allen diesen Fällen von Rückenmarkskompression lässt sich

---

1) Senator, Zeitschr. f. klin. Med. Bd. 35. S. 10.

2) Leyden, Arch. f. Psych. Bd. 8.

3) Francott, Virchows Jahresb. 1888. S. 11.

4) Bastian, On the symptomatologie of total translesions of spin. cord Med. chir. transact. Vol. 73.

5) Sano, Journ. de neurolog. 1898. III.

6) Brasch, Verhandlungen des Vereins für innere Medizin. Berlin 1899. Verhandl. d. Ver. f. Psych. 1899.

7) Westphal, Arch. f. Psych. Bd. 30.

also das Fehlen der Reflexe durch organische Veränderungen der Reflexbögen und nicht durch eine funktionelle Hemmung derselben erklären.

Der Fall von Babinski[1]), der für diese Lehre als ausserordentlich beweisend gilt, ist in Wirklichkeit durchaus nicht beweisend, da in diesem Fall die peripheren Nerven gar nicht untersucht worden sind.

Schlussfolgerung.

Die angeführte persönliche klinische Beobachtung und die experimentellen Untersuchungen gestatten uns, folgende allgemeine Schlussfolgerungen zu machen:

Das Gesetz von Bruns, das darin besteht, dass akut entstandene Kompression des Rückenmarks von einem Verlust der Reflexe gefolgt wird, muss nachgeprüft werden.

In gleicher Weise scheint die Behauptung von Brasch nur wenig Glauben zu verdienen. Diese Behauptung besteht darin, dass das Fehlen der Reflexe bei Kompression des oberen Brust- oder Halsmarks immer auf eine totale Durchtrennung des Rückenmarks und nicht auf eine einfache Kompression der Rückenmarksaxe hinweist.

Es ist auch äusserst zweifelhaft, ob einer totalen Kompression des Rückenmarks, die nicht von starken Reizen begleitet wird, an und für sich die Funktion eines Hemmschuhes der Rückenmarksreflexe zugeschrieben werden kann. Sie hat wahrscheinlich nur einen indirekten Einfluss auf die Reflexe der paralysierten Teile und zwar nur in so weit, als die Kompression zu materiellen Veränderungen der unterhalb liegenden Bögen und Zentren führt. Die hauptsächliche Ursache hierfür kann zuweilen in der Erhöhung des Druckes, unter dem die Cerebrospinalflüssigkeit steht, in dem Ödem bestimmter Teile des Rückenmarks, in miliaren Blutergüssen etc. gesucht werden.

Teilweise Kompressionen des Rückenmarks (die das Bild einer Brown-Séquardschen Lähmung bieten), bei denen die Kleinhirnbahnen zu dem paralysierten Körperteil zerstört werden, verlaufen zuweilen ohne Veränderung der Reflexe, wahrscheinlich wohl aus dem Grunde, weil hierbei die Teile der Reflexbögen organisch normal bleiben können.

Starke, schmerzhafte Reize hingegen, die in das Rückenmark projiziert werden, können die Fähigkeit der im Rückenmark sowohl oberhalb als auch unterhalb liegenden Reflexbögen sogar in dem Falle deprimieren, wenn diese Bögen materiell vollständig normal sind und zwar nicht nur bei Kompressionen mit

1) Babinski, Arch. de méd. expériment. 1891.

totaler Durchtrennung der Rückenmarksfasern, sondern auch bei teilweisen Kompressionen des Rückenmarks.

Von diesem Gesichtspunkte kann die Paraplegia ex compressione in mehrere Kategorien geteilt werden. Zu einer derselben müsste z. B. die schlaffe Paraplegie gerechnet werden, die von intensiven schmerzhaften Reizen begleitet wird. Zu einer anderen Kategorie hingegen müssen andere Paraplegien ohne Schmerzen gerechnet werden usw. Das Fehlen der Reflexakte in der ersten Kategorie kann einen funktionellen Ursprung haben; das Fehlen der Reflexe bei Paraplegien ohne Schmerzen muss hingegen höchstwahrscheinlich durch organische Veränderungen der Reflexbögen erklärt werden usw.

XIV.

Kleinere Mitteilung.

Über das sogenannte hysterische Fieber.

Von

Dr. Adolf Strümpell.

Die in diesem Hefte (s. o. S. 166 ff.) veröffentlichte Arbeit von G. von Voss veranlasst mich, noch einmal meinen Standpunkt in der Frage nach dem Vorkommen eines hysterischen Fiebers etwas ausführlicher darzulegen.

Wie ich schon früher[1]) betont habe, scheint mir das Vorkommen eines „hysterischen Fiebers" durchaus unerwiesen zu sein, da alle bisher mitgeteilten hierher gehörigen Fälle einer strengen Kritik nicht Stich halten. Soll die Existenz eines hysterischen Fiebers sicher festgestellt werden, so ist zunächst das Bestehen einer wirklichen Erhöhung der Eigenwärme des betreffenden hysterischen Patienten festzustellen. Wie die Verhältnisse bei der Hysterie nun einmal liegen, kann dieser Nachweis nur dadurch erbracht werden, dass der Arzt selbst mit einem vorher geprüften Thermometer die Messung im Rektum des Patienten vornimmt und während der ganzen Zeit der Messung das Thermometer und den Patienten keinen Augenblick aus den Augen lässt. Werden diese Vorsichtsmassregeln ausser acht gelassen, so ist der Arzt nicht in der Lage, sich vor Täuschungen und Betrügereien sicher zu stellen. Und wie oft diese von hysterischen Patienten gerade in Bezug auf die Temperaturmessungen vorgenommen werden, vermag nur der zu ermessen, der, durch Erfahrungen skeptisch geworden, sich daran gewöhnt hat, in allen verdächtigen Fällen die Messungen selbst vorzunehmen oder von einem anderen zuverlässigen Arzte vornehmen zu lassen.

Ich selbst habe im Laufe der Jahre in einer ganzen Reihe von schweren oder leichteren Hysterien scheinbares Fieber beobachtet, d. h. die Temperaturablesungen ergaben einen Hochstand der Hg-Säule, bald nur auf 38—39 °, zuweilen aber auch auf ganz ungewöhnlich hohen Werten (41 °, 42 ° und höher!). In vielen Fällen sind schon die auffallend hohen „Temperaturen" verdächtig, zumal im Verein mit dem sonstigen Verhalten der Kranken, dem Fehlen jeder organischen Erkrankung, dem guten Allgemeinzustande, der nicht besonders heiss sich anfühlenden Haut u. dgl. Gerade in diesen Fällen mit ungewöhnlich hohen Temperaturgraden wird

1) Diese Zeitschr. Bd. 2. S. 953.

bei dem erfahrenen Arzt viel eher ein Zweifel in der Richtigkeit der Messungen wachgerufen, als bei den anhaltenden geringeren Fiebersteigerungen (38 °—38,5 °), wie sie ja zweifellos oft genug lange Zeit auch ohne nachweisbare Ursache (latente Tuberkulose, latente chronische Entzündungsprozesse u. dgl.) tatsächlich vorkommen. Nur das gleichzeitige Vorhandensein sonstiger unzweifelhafter hysterischer Symptome oder manchmal auch nur das Bestehen eines nervös-hysterischen Allgemeinverhaltens muss — bei der sonstigen Unerklärlichkeit des Fiebers — den Verdacht einer Simulation erwecken und zu genauer Kontrolle auffordern.

Man erlebt in dieser Hinsicht die merkwürdigsten Dinge. Dass Patienten der Klinik, die aus der guten Pflege nicht gern entlassen werden wollen, oder dass Sträflinge, denen eine Strafe droht, den Schein des Krankseins vortäuschen wollen und deshalb Fiebertemperaturen simulieren, ist ja leicht begreiflich. Die Fälle von „hysterischem Fieber" in Krankenhäusern, in Militärlazaretten, in den Krankenabteilungen der Gefängnisse sind demgemäss nichts Seltenes. Dass man aber auch in der Privatpraxis bei den gebildetsten, in besten Verhältnissen lebenden Kranken Fiebersimulation nicht so ganz selten beobachten kann, erscheint zunächst unverständlich und erklärt sich nur durch die psychische Charakteranomalie der Hysterischen, ihren nicht selten vorhandenen halb unbewussten Hang zum Täuschen und Betrügen.

Einen der seltsamsten von mir beobachteten Fälle habe ich schon in meinem oben zitierten kleinen Aufsatze erwähnt. Er betraf eine hochstehende, der besten Gesellschaft angehörige Dame, die von ihrem tüchtigen Hausarzt schon wochenlang wegen einer schweren „Pyämie aus unbekannter Ursache" mit fast täglichen Temperatursteigerungen bis auf 41 ° und darüber behandelt wurde. Als ich die Kranke sah und verschiedene unzweifelhaft hysterische Symptome an ihr bemerkte, verlangte ich die ausschliessliche Vornahme aller weiteren Temperaturmessungen durch den Arzt selbst. Die Folge davon war, dass niemals wieder die geringste Temperatursteigerung zu beobachten war, während freilich die anderen hysterischen Symptome (Abasie, eigentümliche Agraphie usw.) nach dem Aufhören der „Pyämie" sich erst recht einstellten. Die Kranke wurde schliesslich ganz geheilt, ich sehe sie noch jetzt zuweilen; wir haben niemals wieder von ihrem langen schweren „Fieber" gesprochen!

Einen ähnlichen Fall sah ich vor wenigen Monaten. Ich wurde gebeten, ein 16jähriges Mädchen aus sehr guter Familie zu untersuchen, das seit längerer Zeit an einem völlig rätselhaften Fieberzustande litt, für den sich keine Ursache auffinden liess. Das „Fieber" trat täglich auf, stieg bis auf 40 ° und mehr, aber in ganz unregelmässiger Weise. Das Mädchen stammt aus einer sehr nervösen Familie und wurde von der äusserst nervösen Mutter mit grösster Sorgfalt und Ängstlichkeit gepflegt und beobachtet. Die Temperaturmessungen wurden meist von der Mutter selbst vorgenommen. Bemerkenswerterweise hatte schon einmal vor ca. 2 Jahren ein ähnlicher lange andauernder Fieberzustand bestanden, der beinahe zu einem versuchsweisen operativen Eingriff geführt hätte, da das Mädchen damals — wie auch dieses Mal — stets über Leibschmerzen klagte. Mir war die ganze Sache von vornherein verdächtig; ich bat den Arzt, alle Temperaturmessungen eigenhändig in recto vorzunehmen und — das Fieber hörte sofort auf! Vor kurzem sah ich die Kranke wieder. Die

Mutter brachte sie zu mir, weil das Mädchen an einer eigentümlichen Hautaffektion erkrankt war. Von Zeit zu Zeit traten nämlich „spontan" grössere Blutungen in der Haut ein und zwar hatte die Kranke meist die Mutter schon vorher von dem bevorstehenden Eintritt der Blutungen in Kenntnis gesetzt. Als ich das scheinbar sehr nette, kluge, aber freilich sehr nervös aussehende Mädchen untersuchte, fanden sich an beiden Oberarmen zwei ca. 6—8 cm lange, schmale, streifenförmige Sugillate in der Haut, die sich ohne weiteres für ein ärztliches Auge als künstlich hervorgerufen durch irgend ein gewaltsames Streichen und Drücken der Haut erkennen liessen. Auf der Brust vorn waren zwei scharfgerandete kreisrunde ähnliche Sugillate in der Haut vorhanden, offenbar hervorgerufen durch Druck mit irgend einem runden Gegenstand (Knopf oder dgl.). Ich versuchte mit aller gebotenen politischen Vorsicht der Mutter und der Tochter klar zu machen, dass die Hautblutungen in dieser Form nur durch äusseren Druck entstanden sein könnten, und hoffe, dass die Kleine mich verstanden hat. Es erscheint aber ganz unverständlich, warum das Mädchen diesen neuen Tric ersonnen hat, wenn man nicht ihre abnorme Charakteranlage und den dadurch entstandenen Trieb, sich interessant zu machen, in Rechnung zieht.

Wie vorsichtig man sein muss, bewies mir ferner vor kurzem der Fall einer jungen Dame, die mir mit der Diagnose einer „chronischen Perityphlitis" zugeschickt war. Die Patientin klagte beständig über Schmerzen in der Ileocökalgegend und hatte bei der Beobachtung im Sanatorium abends häufige „Temperatursteigerungen" auf 38° bis 38,6°. Die Messungen wurden von einer „ganz zuverlässigen" Wärterin gemacht. Pat. litt aber ausserdem an offenbarer schwerer Hysterie, hatte einen beständigen hysterischen Tic und bekam mehrere Male schwere hysterische Anfälle mit Arc de cercle u. dgl. Nach der Ansicht des früheren Arztes sollte „die Hysterie von der chronischen Blinddarmerkrankung ausgelöst werden". Schon war die Konsultation mit einem Chirurgen und die eventuelle Operation, mit der die Patientin (wie Hysterische so häufig!) sehr einverstanden war, in Aussicht genommen, als ich doch misstrauisch wurde und den behandelnden Arzt bat, unmittelbar nach einer neuen Fiebertemperatur selbst eine Messung im Rectum vorzunehmen. Das Ergebnis war — durchaus normale Eigenwärme und bei fortgesetzter ärztlicher Vornahme der Messungen dauerndes Fehlen von Fieber. Die Operation ist dann auch unterblieben! Die Wärterin gab nachträglich an, dass sie stets während der Temperaturmessung von der Kranken unter irgend einem Vorwande fortgeschickt worden sei.

Nach diesen und ähnlichen Erfahrungen wird man es begreiflich finden, wenn ich an den wirklichen Nachweis eines hysterischen Fiebers strengere Anforderungen stelle, als es bisher von denjenigen Autoren geschehen ist, welche die Existenz eines hysterischen Fiebers annehmen. Die Leichtgläubigkeit mancher Ärzte ist wirklich erstaunlich gross. Was soll man sagen, wenn z. B. berichtet wird (s. o. S. 172 u. 173), dass eine Hysterica bei einer Temperatur von 44° nur 60—70 Pulsschläge hatte, und eine andere gleichzeitig im Munde 36,6° und in der Achselhöhle 45,0° hatte! Auch die Beobachtungen von v. Voss sind m. E. keineswegs einwandsfrei. Der eine Fall betrifft eine hysterische Wärterin, die also die Eigenschaften der Thermometer genau kannte. Schon dieser Umstand ist ver-

dächtig, ferner die Angabe des Verf., dass die Rektaltemperatur regelmässig um einige Zehntel niedriger war, als die Achselhöhlentemperatur! Die Hauptsache aber ist, dass die Messungen in den Vossschen Fällen niemals vom Arzt selbst kontrolliert wurden, und dies muss unbedingt als das erste Erfordernis verlangt werden, wenn die Angaben über hysterisches Fieber Anspruch auf wissenschaftliche Glaubwürdigkeit machen wollen.

Wie die Hysterischen die Fiebertemperaturen simulieren, ist mir nicht immer klar geworden. In der Regel darf man wohl einen direkten mechanischen Druck auf das Quecksilberreservoir annehmen, wodurch die Quecksilbersäule mit Leichtigkeit in die Höhe geschnellt wird und dann (bei den meist gebräuchlichen Maximalthermometern) auf irgend einem Fiebergrade stehen bleibt. Doch kommen auch andere Möglichkeiten in Betracht. So wurde einmal auf meiner Klinik eine Hysterica dabei ertappt, dass sie durch Anhalten des Thermometers an die in der Nähe ihres Bettes vorbeilaufende Heizungsröhre „hysterisches Fieber" produzierte.

Nun wird man mir wahrscheinlich einwenden, dass die gelegentliche Simulation von Fieber bei Hysterischen ja von niemandem bezweifelt wird, dass diese aber nichts beweise gegen das wirkliche Vorkommen von hysterischem Fieber in anderen Fällen. Gut! Dann aber verlange ich, dass man das Vorkommen eines wirklichen hysterischen Fiebers mir zunächst ebenso sicher beweist, wie man das häufige Vorkommen der Fiebersimulation bei Hysterischen beweisen kann. Die bisherigen Angaben über hysterisches Fieber sind aber meines Erachtens alle durchaus nicht wirklich beweisend, da sie nicht mit der nötigen Skepsis und Vorsicht von den Ärzten selbst kontrolliert sind. Auf die Messungen „zuverlässiger Wärterinnen" ist in solchen Fällen gar nichts zu geben. Da sind die Hysterischen viel schlauer!

Zunächst ist also im gegebenen Falle festzustellen, ob wirklich eine Erhöhung der Eigenwärme des Kranken vorhanden ist (nicht ein beliebiger Stand der Quecksilbersäule eines Thermometers). Ist diese Steigerung der Eigenwärme vorhanden, dann müssen andere gewöhnliche Fieberursachen ausgeschlossen werden. Denn natürlich können auch Hysterische fieberhaft erkranken. Erst wenn eine andere Ursache ausgeschlossen ist, kann über die Annahme eines hysterischen Fiebers weiter diskutiert werden.

Ich selbst bin freilich sehr geneigt, die Existenz eines hysterischen Fiebers überhaupt in Abrede zu stellen, da auch theoretische Bedenken sehr gegen eine solche Annahme sprechen. Aber immerhin würde ich meine Bedenken unterdrücken, wenn die Tatsache als solche festgestellt wäre. Dies ist aber meines Erachtens, wie gesagt, bisher nicht der Fall, und ich bitte dringend alle Kollegen, die Fälle von „hysterischem Fieber" zur Beobachtung bekommen, zunächst in der Beurteilung der Fiebertemperaturen äusserst skeptisch zu sein und jedenfalls die Existenz des Fiebers nur auf Grund eigener sorgsamer Temperaturmessungen anzunehmen. Ich denke hierbei vor allem an die andauernden (wenn auch intermittierenden) hysterischen Fieberzustände. Dass gelegentlich nach einem langen schweren hysterischen Krampfanfall mit grösster psychischer Erregung und grösster motorischer Unruhe die Eigenwärme vorübergehend um $^1/_2$—1^0 C. ansteigt, halte auch ich wohl für möglich. Dies ist dann aber kein hysterisches Fieber, sondern eine physiologisch notwendige Beeinflussung der Körpertemperatur.

Zum Schluss möchte ich noch hervorheben, dass ich dieselbe Skepsis, wie in Bezug auf das hysterische Fieber, auch in Bezug auf andere ungewöhnliche „hysterische" Symptome auf das dringendste empfehle. Die Geschichte der Hysterie ist reich an Beispielen, die für die Schlauheit der Hysterischen rühmlicher sind, als für das Beobachtungstalent der Ärzte. Namentlich gilt diese Mahnung zu äusserster Vorsicht bei allen „vasomotorischen Erscheinungen", Ödemen, Hautausschlägen, Blutungen u. dgl. der Hysterischen (vgl. meinen Aufsatz in Bd. II dieser Zeitschrift, S. 350). Ich habe wiederholt die merkwürdigsten gangränösen Hautaffektionen bei Hysterischen beobachtet, die den Stoff zu den interessantesten Publikationen und Hypothesen über vasomotorische Neurosen hätten abgeben können, wenn — sie nicht künstlich durch Ätznatron oder dgl. hervorgerufen worden wären!

XV.

Besprechungen.

1.

Dr. Heinrich Vogt, Privatdozent an der Universität Göttingen, Über die Anatomie, das Wesen und die Entstehung mikrocephaler Missbildungen nebst Beiträgen über die Entwicklungsstörungen der Architektonik des Zentralnervensystems. Mit 71 Abbildungen im Text und 1 Tafel. Arbeiten aus dem hirnanatomischen Institut in Zürich, herausgegeben von Monakow. Wiesbaden, J. F. Bergmann. 1905. Heft I. Preis 8 Mk.

Die Grundlage dieser sehr bemerkenswerten Studie bilden mühevolle Untersuchungen im Laboratorium von Monakow. Die Arbeit verdient eingehende Berücksichtigung durch alle Autoren, die sich künftig mit dem Studium der Missbildungen im Bereich des Zentralnervensystems näher befassen wollen. Einzelne der Fälle sind zudem Musterbeispiele vorzüglicher anatomischer Beschreibung. Hier sei nur erwähnt, dass nach Vogt die wesentlichsten Momente für die Missbildungen folgende sind:

1. das primäre pathologische Moment (anatomisch nicht immer nachweisbar), z. B. Gefässerkrankungen, deren Folge die Missbildung darstellt;
2. die Fixation einer bestimmten Entwicklungsphase im ganzen oder an einem seiner Teile. Zurückbleiben eines Teiles hinter den anderen;
3. die Modifikation dieser Phase durch das Weiterwirken des Restes der nicht zerstörten Entwicklungsfaktoren. Diese Modifikation erfolgt entweder im Sinne der normalen Entwicklung oder es kommt infolge der veränderten Bedingungen zu den
4. Korrekturbildungen. Als solche sind zu betrachten
   a) inegales Grössenwachstum mehrerer Teile, zuweilen im Sinne einer kompensatorischen Hypertrophie, z. B. der phylogenetisch alten Teile bei Atrophie der phylogenetisch jungen;
   b) Einhalten einer phylogenetisch niedrigen Stufe (Atavismus);
   c) paradoxe Korrekturbildungen. Da das Material zum normalen Aufbau nicht zur Verwendung gelangt, so kommt es zu Verbildungen und zu Bildungen in gänzlich atypischer Architektonik;
5. die sekundären pathologischen Veränderungen des missbildeten Keims.

Was die Bedeutung des Atavismus betrifft, so liegt nach Vogt die Ursache für die Entstehung der Missbildungen nicht in dem spontanen Rückschlag, noch in der Neigung zum Wiederaufleben atavistischer Entwicklungstendenz, sondern in primären krankhaften Momenten, welche die normale Keimentwicklung hemmen. Unter den verschiedenen anatomischen Bildern, welche durch Fixation bestimmter Entwicklungsphasen auftreten können (infolge des Weiterwachsens des Keimes in einer falschen Richtung), können Anlehnungen an tierische, niedrigere Formen durch das Prinzip der phylogenetischen Vererbung zustande kommen.

Eduard Müller-Breslau.

2.

Tumors of the Cerebellum. by Charles K. Mills, M. D., Charles H. Frazier, M. D., C. T. Weisenburg, M. D., Edward Lodholz, M. D. Reprinted from the New-York Medical Journal and Philadelphia Medical. Journal for February. II ans 18. 1905. New-York: A. R. Elliott Publishing Company, 66 West Broadway. 1905.

Auf 149 Seiten bringt dieses vornehm ausgestattete Büchlein eine Sammlung lehrreicher Aufsätze, die sich mit der Pathologie und chirurgischen Therapie der Geschwülste des Cerebellums befassen und zum Teil von hervorragenden Fachmännern Amerikas stammen. Ungemein anregend ist vor allem die Lektüre einer Abhandlung Fraziers über die Indikationen zu operativen Eingriffen bei Hirntumoren im allgemeinen und bei Kleinhirntumoren im besonderen. Während man sich in Deutschland bei Neubildungen im Bereiche der hinteren Schädelgruppe, vielfach auf Grund wenig erfreulicher Erfahrungen, nur schwer zu einer chirurgischen Behandlung entschliesst, findet anscheinend „drüben“ der operative Eingriff zu diagnostischen und therapeutischen Zwecken eine auffallend warme Verteidigung durch Neurologen und Chirurgen. Inwieweit dieser Optimismus berechtigt ist, sei dahingestellt; eines aber muss auch der vorsichtige Kritiker zugeben: Die Verff. belegen ihre Anschauungen durch ein erstaunlich grosses Material an Eigenbeobachtungen; sie untersuchen ihre Fälle mit rühmenswerter Genauigkeit unter voller Ausnützung aller diagnostischen Hilfsmittel, und ihre Operationen, zu denen sie schon die Häufigkeit des Eingriffs technisch schult, gleichen nicht einem kaum berechtigten Wagnis, sondern zielbewusstem Handeln, und zu guterletzt — die Erfolge sind, wie die als Belege mitgeteilten Krankengeschichten beweisen, ohne Zweifel günstig. Man fragt sich deshalb bei der Lektüre dieser Studie immer wieder, ob der in Deutschland weitverbreitete Pessimismus nicht doch zum Teil darauf beruht, dass zu selten, zu spät und manchmal vielleicht mit geringerer technischer Gewandtheit auf diesem Gebiete operiert wird. Eine hohe Mortalität darf bei einem meist qualvollen Leiden mit infauster Prognose und relativ kurzer Dauer nicht abschrecken, zumal fast jeder grosse chirurgische Fortschritt anfänglich Opfer fordert und auch eine Fehloperation bei Hirntumoren häufig wenigstens einen symptomatischen Erfolg erzielt. Allerdings wird man die Beweiskraft des Frazierschen

Vergleichs der Probelaparotomie bei Verdacht auf bösartige Bauchcrkrankungen und bei Zweifeln wegen der Operabilität mit probeweisen Eröffnungen der Schädelhöhle in diagnostisch unklaren und hinsichtlich der Möglichkeit einer Exstirpation zweifelhaften Fällen von Hirngeschwulst nur mit Einschränkungen anerkennen. Vor allem sind doch die mittelbaren Gefahren am Kopfe wesentlich grösser (besonders Hirnprolaps und Blutungen in physiologisch bedeutsamen Bezirken!).

Was die einzelnen, durch Abbildungen illustrierten Arbeiten anlangt, so schreibt zunächst Mills „Über die Diagnose der Kleinhirngeschwülste, besonders in Bezug auf ihre operative Entfernung".

Vom chirurgischen Standpunkt sind nach ihm zu unterscheiden:

1) Geschwülste, die gänzlich oder grösstenteils in den seitlichen Lappen liegen. Sie bieten besonders gute Anssichten. 2) Tumoren, welche den Wurm bezw. die mittleren Partien befallen; darüber hat Mills keine persönlichen Erfahrungen. 3) Neubildungen in Kleinhirn-Brückenwinkel. Hinsichtlich der allgemeinen Symptomatologie betont er, dass zwar die Kopfschmerzen meist heftig sind, manchmal aber nur vorübergehend, mässig intensiv und erst in dem letzten Krankheitsstadium auftreten. Sie sind in ungefähr 50 Proz. der Fälle besonders im Hinterkopf lokalisiert; doch ist darauf nicht allzu viel Gewicht zu legen. Die Neuritis optica, bezw. die Stauungspapille mit ihren Folgeerscheinungen findet sich bei Kleinhirntumoren noch regelmässiger als bei Geschwülsten anderer Bezirke. Sie entwickelt sich oft rasch und erreicht gern hohe Grade (baldige Erblindung!). Die Unterscheidung des Kleinhirnschwindels und der Kleinhirnataxie ist oft nicht leicht, zumal der Schwindel nur bei gewissen Haltungen und Bewegungen des Körpers auftreten kann. Der Nystagmus ist eines der häufigsten Krankheitserscheinungen (Läsion des Flocculus?). Seine Eigenart ist verschieden und wechselt sogar gelegentlich in den einzelnen Blickrichtungen. Die Asthenie ist ein echtes Kleinhirnsymptom, das leicht übersehen wird. Auch das Schwanken beim Gehen und Stehen beruht zum Teil auf einer Rumpfmuskelschwäche, die naturgemäss die Aufrechterhaltung des Körpergleichgewichts erschwert. Mills hat sie wiederholt bei Kleinhirntumoren beobachtet. Die gleichseitige „Hemiasynergie" Babinskis ist kein zuverlässiges und einigermassen konstantes Zeichen. Ataxie wurde in allen Fällen, mit Ausnahme der Läsionen in den äusseren Teilen des Seitenlappens beobachtet; Grad und selbst Charakter wechseln. Bei dem taumelnden Gang spielt neben der Koordinationsstörung und der Rumpfmuskelschwäche auch der Schwindel eine Rolle.

Im Widerspruch mit den Angaben Starrs, dass in $^4/_5$ der Fälle die Fallrichtung beim Gehen und Stehen eine der Seite der Läsion gekreuzte ist, sah Mills häufiger Schwanken nach der Seite des Tumors als nach der entgegengesetzten. Tremor des Kopfes und der Arme kommt im Einklang mit experimentellen Erfahrungen häufig bei Kleinhirngeschwülsten vor. In reineren Fällen war die Tiefensensibilität mit Einschluss des Drucksinns, ebenso wie die Lokalisation der Empfindungen, ungestört. Die Brunssche frontale Ataxie hält er nicht für eine echte, sondern für eine meist durch Bewusstseinsstörung bedingte „Pseudoataxie". Die Differenzen der Sehnenreflexe sind für die Seitendiagnose wertvoll (namentlich die gekreuzte Steigerung); das Babinskische Zeichen fehlt gewöhnlich, ist aber

manchmal auf der gekreuzten Seite vorhanden. Endlich teilt Mills zwei weitere Fälle von Neurofibromen des Nervus acusticus mit.

In seinem Aufsatz über die Aussichten der chirurgischen Therapie bespricht Frazier zunächst die praktisch wichtigsten anatomischen Einzelheiten der Lage des Cerebellums. Nach seiner Meinung sind die Indikationen für operative Eingriffe trotz der relativ schweren Zugänglichkeit bei Kleinhirntumoren im grossen und ganzen dieselben wie bei den Hirngeschwülsten überhaupt. Wenn die Diagnose feststeht und die Operation überhaupt ausführbar erscheint, so soll sie nicht weiter verschoben werden. Man darf nicht monatelang warten mit meist fruchtlosen Versuchen der antisyphilitischen Therapie und in dem Bestreben nach möglichst genauer Lokaldiagnose. Durch das weitere Wachstum der Geschwulst und durch das Fortschreiten ihrer Allgemeinwirkung wird so die Prognose des Eingriffs wesentlich getrübt, zumal nicht selten auch das Allgemeinbefinden leidet. Findet Frazier den Tumor nicht, so macht er eben eine andere Trepanöffnung oder eine ausgedehnte osteoplastische Resektion. Wie man bei Geschwülsten der Bauchorgane Probelaparotomien ausführt, so soll man auch bei Hirntumoren zur Sicherung der Diagnose und genaueren Feststellung der Operabilität einen probeweisen chirurgischen Eingriff versuchen. Die Schwierigkeit der klinischen Diagnose ist also kein Grund zum Aufschub, sondern zur frühzeitigen Ausführung einer Operation. Dann wird die Technik der Radikal- und Palliativoperationen und ein zweckmässiger sehr einfacher Kopfhalter, sowie die Ausführbarkeit einer gleichzeitigen Freilegung beider Kleinhirnhemisphären (bilaterale Kraniektomie) nach Versuchen an der Leiche erörtert. Die Gefahren der Kleinhirnoperationen werden nach Frazier überschätzt; sie beruhen im wesentlichen darauf, dass die benachbarte Medulla oblongata und der Pons dabei traumatischen Schädlichkeiten ausgesetzt sind. In der Vermeidung dieser liegt nach ihm die Möglichkeit zu wesentlicher Verbesserung der Prognose. Im Universitätshospital Pennsylvanien wurden im letzten Jahre 6 Fälle operiert, die im dritten Kapitel von Mills und Frazier ausführlich mitgeteilt werden. In einem wurde der Tumor nicht gefunden; einer starb 12 Stunden nach anscheinend gelungener Operation ganz plötzlich; zwei genasen; ein weiterer erholte sich wesentlich nach Entleerung einer später rezidivierenden Cyste und der letzte besserte sich durch eine Palliativoperation. Eine vergleichende Statistik von 116 Kleinhirnoperationen zeigt eine ausgesprochene Steigerung der Prozentzahl von Heilungen und Besserungen:

	Oppenheim (— 1902)	Duret (— 1903)	Frazier (— 1904)
Heilung	7,5 Proz.	14 Proz.	15 Proz.
Besserung	7,5 „	25 „	28 „
Ungebessert	13 „	—	15 „
Tot	71 „	60 „	42 „

Die Mitteilungen von E. de Schweinitz „Über die Augenstörungen bei Kleinhirntumoren“ und von Lodholz „Über die Funktionen des Cerebellums“ bringen keine neuen Tatsachen von Bedeutung. In dem Bericht von Weisenburg „Über die pathologische Anatomie“ findet man statistische Angaben über die Hirngeschwülste, die während der letzten 3—4 Jahre in der neuropathologischen Abteilung der Universität Pennsylvania zur Beobachtung gelangten. Es handelte sich u. a. 27mal um Tumoren des

Grosshirns (darunter 13 Sarkome, 8 Gliome und 1 Tuberkel) und je 9mal um Neubildungen im Kleinhirn bezw. im Hirnstamm. Während autoptisch nur ausnahmsweise Kleinhirngummen gefunden werden, sind die Gliome auffallend häufig. Die wichtigste Ursache der Kleinhirnabszesse war die chronische Otitis media. Eduard Müller-Breslau.

3.

Oberjustizrat Dr. Frese-Meissen, Die Prinzessin Luise von Sachsen Koburg-Gotha, geb. Prinzessin v. Belgien. Eine forensisch-psychiatrische Studie. Verlag von Carl Marholt. 1905. 188 Seiten.

Dass das bekannte Pariser Gutachten nichts weniger als eine wissenschaftliche Leistung darstellt und deshalb kaum imstande ist, die Beweiskraft des übereinstimmenden Urteils der namhaftesten Psychiater Österreichs und Deutschlands zu erschüttern, beweist diese Schrift auf Grund amtlicher Unterlagen in scharfer, aber berechtigter Kritik. Darüber, dass die Prinzessin kein unglückliches Opfer einer beeinflussten Justiz und Irrenpflege ist, bestand zwar für denjenigen, der sich durch die Hetze einer urteilslosen Presse nicht verwirren lässt, kaum ein Zweifel. Immerhin bleiben auch jetzt, wo wenigstens für diesen Einzelfall die Fehde der öffentlichen Meinung gegen die deutschen und österreichischen Psychiater wieder zu wohlverdienter Ruhe neigt, eine wahrheitsgetreue Darstellung des Sachverhaltes und besonders eine vergleichende Lektüre der verschiedenen, in den Anlagen wiedergegebenen Gutachten von grossem Interesse. Der Vorwurf der Oberflächlichkeit gegen das Pariser Gutachten ist allerdings hart, aber — auch im Hinblick auf die erfreuliche Gründlichkeit und rücksichtslose Sachlichkeit der früheren Atteste — nicht ohne Berechtigung. Frese gibt u. a. an, dass für die Prinzessin nicht das französische Recht geltend war, sondern das österreichische, was in Paris übersehen wurde. In Frankreich steht man nämlich auf dem veralteten Standpunkte, dass im allgemeinen die zur Bevormundung eines Volljährigen erforderliche Entmündigung einen Zustand von Blödsinn (imbécillité), Wahnsinn (démence) oder Raserei (fureur) voraussetzt. Nach österreichischem Recht aber gilt als Entmündigungsgrund jedes Geistesgebrechen, das zur Besorgung der eigenen Angelegenheiten unfähig macht, auch wenn es nur die Einsicht in die Folgen der einzelnen Handlungen aufhebt. Ausserdem wird nach Frese die ganze Vorgeschichte in einer kaum zu rechtfertigenden Weise vernachlässigt und statt einer hinreichend langen Anstaltsbeobachtung der Besuch im Hôtel für genügend erachtet. Auch das „liebenswürdige Geplauder“ einer Dame von „vollendetem Takt“ und Erhaltensein der formalen Denkfähigkeit hat nach Verf. anscheinend zu Fehlerquellen geführt.

Eduard Müller-Breslau.

4.

Albert Knapp, Oberarzt an der psychiatrischen und Nervenklinik in Halle a/S, Die Geschwülste des rechten und linken Schläfe-

lappens. Eine klinische Studie. Verlag von Bergmann. Wiesbaden 1905. 134 Seiten.

Sollen Hirngeschwülste, die sich an „indifferenten" Stellen entwickeln, dem Chirurgen zugänglich gemacht werden, so gelingt dies dem Neurologen nur durch den Nachweis einer gesetzmässigen Gruppierung der „Fernsymptome". Dass eine operative Entfernung der Tumoren im grossen und ganzen nur dann möglich ist, wenn direkte Herdsymptome eine rechtzeitige und sichere Lokaldiagnose gestatten, ist um so bedauerlicher deshalb, weil Gehirnresektionen gerade an „indifferenten" Bezirken ohne erkennbaren dauernden Schaden denkbar sind. Der Hauptzweck dieser dem Andenken Karl Wernickes gewidmeten Arbeit ist nun der Nachweis, dass im Gegensatz zu der üblichen Anschauung eine Lokalisation der Herderkrankungen im rechten Schläfelappen und der die Wernickesche Stelle verschonenden im linken möglich ist. Die wichtigsten symptomatischen Einzelheiten sind nach der Darstellung Knapps wohl folgende: Was die beiden Schläfenlappen gemeinsamen Herdsymptome betrifft, so ist die Seltenheit schwerer gekreuzter Taubheit bei einseitigen Erkrankungen darauf zurückzuführen, dass der Acusticus jeder Seite zu beiden Temporallappen in Beziehung steht und die Ausschaltung einer kortikalen Hörsphäre bei Neubildungen gewöhnlich allmählich geschieht. Reizerscheinungen von seiten des Acusticuszentrums machen sich gelegentlich in Form eines „cerebralen Pseudoménière" meist nur auf dem contralateralen Ohr bemerkbar. Sitzen Tumoren in der Spitze des linken Schläfelappens und erreichen sie nicht die Wernickesche Stelle, so brauchen sensorisch-aphasische Störungen nur vorübergehend oder garnicht vorhanden zu sein. Das feinste Reagens auf eine Schädigung der Wernickeschen Stelle ist die Paraphasie. Der sehr häufigen amnestischen Aphasie liegt auch bei Geschwülsten des linken Lappens wahrscheinlich eine diffuse Schädigung der gesamten Hirnrinde zugrunde. Die angeblichen Beispiele für optische Aphasie sind typische amnestische Aphasien. Für das Zustandekommen einer Asymbolie (Unfähigkeit die Gegenstände nicht nur zu benennen, sondern auch zu erkennen) scheint eine Hirnerkrankung im linken Schläfelappen eine Conditio sine qua non zu sein. Die Schwierigkeit einer Differentialdiagnose zwischen solchen Fällen und polyneuritischer Psychose steigern sich durch die Häufigkeit der Augenmuskellähmungen auch bei den letzteren, durch die Häufigkeit von spinalen Wurzelerscheinungen und neuritischen Symptomen (Zerrung der hinteren Wurzeln!) auch bei Tumoren, sowie durch das Vorkommen von Neuritis optcia, Erbrechen und Kopfschmerz bei beiden. Die Hemianopsie, die bei tieferem Sitz der Schläfelappengeschwülste ein sehr häufiges Symptom ist, kann durch Schädigung der Sehstrahlung im hinteren Teil der inneren Kapsel bedingt sein, sowie durch Druck auf den Tractus opticus, auf das Corpus geniculatum laterale, durch Unterbrechung der Radiatio occipito-thalamica auf ihrem Wege durch das tiefe Mark des Schläfelappens. Extremitätenparesen werden nicht nur durch Verletzungen des motorischen Stabkranzes im Centrum semiovale hervorgerufen, sondern u. a. — vielleicht am allerhäufigsten — durch Druck auf den Hirnschenkel. Das letzere kann man mit einiger Sicherheit dann annehmen, wenn die gekreuzte Lähmung sich mit einer gleichseitigen Oculomotoriusparese verbindet. Das häufige Vorkommen von cerebellarer Ataxie ist nach Knapp weniger durch eine Fernwirkung auf das Kleinhirn bedingt

als wahrscheinlich dadurch, dass im Schläfelappen selbst gewisse das Gleichgewicht regulierende Organe sind (? Ref.). Derjenige Gehirnnerv, welcher am allerhäufigsten durch Temporallappengeschwülste in Mitleidenschaft gezogen wird, ist der Oculomotorius. Die gewöhnlich der Tumorseite entsprechende, diagnostisch äusserst wichtige Oculomotoriuslähmung ist meist eine partielle (Ptosis!). Die Verwertung der Nachbarschaftssymptome für die Lokaldiagnose der Schläfelappentumoren fasst der Autor in folgende Sätze zusammen:

1. Eine spät auftretende, transitorische, rezidivierende partielle Oculomotoriuslähmung (besonders eine gleichseitige Ptosis oder Mydriasis mit Störungen der Pupillenreaktion) findet sich am häufigsten bei Schläfenlappentumoren.

2. Tritt zu einer gleichseitigen Oculomotoriusstörung eine gekreuzte Hemiparese hinzu, entsteht also eine sogenannte Hemiplegia alternans superior bei einem schon jahrelang sich bemerklich machenden Tumor, so ist derselbe mit grösster Wahrscheinlichkeit im Schläfenlappen zu suchen.

3. Vereinigt sich mit der Hemiplegia alternans ein scheinbar cerebellarer Symptomenkomplex, so ist fast mit Sicherheit anzunehmen, dass der Tumor im Schläfenlappen seinen Sitz hat.

Die Richtigkeit und praktische Bedeutung dieser Gesichtspunkte versucht Knapp dadurch zu erhärten, dass er als erster auf Grund der Fernsymptome die Diagnose auf einen Tumor des rechten Schläfenlappens in einem von Bramann mit Erfolg operierten Fall stellte. Ausserdem stehen seine Schlussfolgerungen im Einklang mit den in den Werken von Macewen und Körner niedergelegten Beobachtungen bei Abszessen der Schläfenlappen. Wenn noch weitere Beobachtungen bestätigen sollten, dass der Satz Oppenheims: „Wir haben niemals das Recht, die Lokaldiagnose: Tumor des rechten Schläfenlappens zu stellen", seine Gültigkeit verloren hat, dann gebührt Knapp, der in seiner Studie sich auf zahlreiche und wertvolle Eigenbeobachtungen stützt, ein Verdienst um den weiteren Ausbau der topischen Diagnostik der Hirngeschwülste. Allerdings hat die Verwertung der Fernsymptome bei Hirntumoren immer etwas Missliches; wenn man ausserdem erst auf Grund dieser operieren kann, so kommt vielleicht häufig bei dem fortschreitenden Wachstum des Tumors die Operation zu spät

Eduard Müller-Breslau.

XVI.

Mitteilung aus der königl.-ung. Universitäts-Nervenklinik zu Budapest (Direktor: Prof. E. Jendrássik).

Beiträge zur Kenntnis der vererbten Nervenkrankheiten.

Von

Dr. Jenő Kollarits,

Assistent der Klinik.

(Mit 33 Abbildungen.)

Diese Arbeit gibt die Resultate derjenigen von mir untersuchten und ausgewählten Fälle von vererbten Nervenkrankheiten, welche ich auf der Universitäts-Nervenklinik seit der im Jahre 1902 publizierten Arbeit Prof. Jendrássiks zu beobachten Gelegenheit hatte. Über diese Frage sind zahlreiche Aufsätze erschienen, welche grösstenteils eine literarische Übersicht geben. Da es zwecklos wäre, diese Zusammenfassungen zu wiederholen, gehe ich nur auf jene Publikationen ein, welche auf die von mir besprochenen Fragen Licht werfen.

Die verschiedenen „Typen" der progressiven Muskelatrophie wurden bekanntlich von Erb[1]) auf Grund der gemeinschaftlichen Symptome und des identischen mikroskopischen Bildes zu einer pathologischen Einheit zusammengefasst. Auch die gemeinsame Ursache dieser Fälle wurde in der Heredität erkannt. Jendrássik[2]) hat diesen Gedankengang weitergeführt und hat in seiner im Jahre 1896 publizierten Arbeit auch die übrigen vererbten Nervenkrankheiten zusammengefasst und hat dieselben „vererbte Degenerationen" genannt. Die Zusammengehörigkeit dieser Fälle wird ausser der gemeinsamen Ätiologie auch dadurch erwiesen, dass die einzelnen Typen ohne Grenzen ineinander übergehen. In der zitierten Arbeit Jendrássiks wird be-

1) Erb, Neurol. Zentralbl. 1883. S. 452 u. diese Zeitschrift. Bd. 1. S. 1.

2) Jendrássik, Über Paralysis spastica und über die vererbten Nervenkrankheiten im allgemeinen. Deutsches Archiv f. kl. Med. 1897. Bd. 58. S. 137. — Neuer Beitrag zur Lehre von den vererbten Nervenkrankheiten. Ebenda 1898. Bd. 61. S. 187. — Beiträge zur Kenntnis der hereditären Krankheiten. Diese Zeitschrift. Bd. 23. S. 444. — A belgyógyászat kézi könyve. 1899. Bd. 6.

tont, dass die hereditäre spastische Spinalparalyse in einigen Familien rein bleibt, in anderen mit Sehstörungen oder Sprechbeschwerden, wieder in anderen mit Augenmuskellähmungen oder Nystagmus verbunden ist. Manchmal gesellt sich Zittern und Ungeschicklichkeit oder Idiotie zum Krankheitsbilde, und diejenigen Fälle, in welchen Inkoordination besteht, bilden einen Übergang zur Hérédoataxie cérébelleuse von Marie, welche wieder mit der Friedreichschen Krankheit verwandt ist. Dieser Einteilung Jendrássiks wird in den neuen Arbeiten Rechnung getragen, indem die Fälle unter dem Namen familiäre oder heredodegenerative Nervenkrankheiten erscheinen.

Die Übergangsformen, welche als nicht typische Fälle dieser oder jener Krankheit genannt werden, beanspruchen als Bindeglieder der grossen Kette der vererbten Krankheiten besonderen Wert. Derartige Fälle sind, seitdem die Autoren auf dieselben aufmerksam geworden sind, nicht selten. Bernhardt[1]) hat die Krankengeschichte einer Familie beschrieben, in welcher Vater und Sohn an Dystrophie und zugleich an paroxysmaler familiärer Lähmung litten.

Hierzu gehört die 15. Beobachtung in der dritten Arbeit Jendrássiks, in welcher bei zwei Geschwistern die Symptome der Friedreichschen Krankheit mit Augenmuskellähmung und Erscheinungen der juvenilen Dystrophie verbunden sind. In dieser Familie ist seitdem eine neue derartige Erkrankung erfolgt, welche in dieser Arbeit publiziert wird. Die Arbeit Bäumlins[2]) spricht von einem von blutverwandten Eltern stammenden Geschwisterpaare, welche im ganzen das Bild der Friedreichschen Ataxie darboten und dabei ausgesprochen pseudo-hypertrophisch waren. Die 42 und 36 Jahre alten Geschwister, deren Krankheitsgeschichte Bing[3]) referiert, litten an Heredoataxie und an Muskeldystrophie. Die Sektion des älteren Falles bestätigt auch histologisch das Zusammentreffen der beiden verwandten Typen.

Auch zwischen Muskeldystrophie und spastischer Spinalparalyse wurden Verbindungen beobachtet. In derartigen Fällen bestehen Muskelatrophien und gesteigerte Sehnenreflexe. Die Arbeit Hoffmanns[4])

1) Bernhardt, Notiz über die familiäre Form der Artrophia musc. progr. und deren Kombination mit periodischer paroxysmaler Lähmung. Diese Zeitschrift Bd. 8. S. 111.

2) Bäumlin, Über familiäre Erkrankungen des Nervensystems. Diese Zeitschrift 1901. Bd. 20. S. 265.

3) Bing, Eine kombinierte Form der heredofamiliären Nervenkrankheit. (Spinocerebellare Heredoataxie mit Dystrophia musculorum.) Deutsches Archiv f. klin. Med. 1905. Bd. 83. S. 199.

4) Hoffmann, Über einen eigenartigen Symptomenkomplex, eine Kombi-

spricht über vier Geschwister, welche schwachsinnig waren, schwer sprachen und an athetoiden Bewegungen litten. In allen diesen Fällen waren die Patellarreflexe, in zweien auch die Sehnenreflexe der Oberextremitäten gesteigert, trotzdem dass die Schenkelmuskeln im ersten Falle paretisch waren und im zweiten Falle der M. quadriceps gelähmt war und in allen vier Fällen an verschiedenen Muskeln eine ausgesprochene Atrophie vorhanden war. Hoffmann erwartet von späteren Arbeiten eine Entscheidung, ob diese Fälle eine Selbständigkeit beanspruchen können. O. Maas[1]) publiziert die Geschichte eines 29jährigen Mannes und seiner 26jährigen Schwester. Ersterer wurde im dreizehnten, letztere im zwölften Jahre krank. Im Verlauf eines Jahres wurde fast die ganze Muskulatur des älteren Bruders atrophisch, die Gesichts- und Kaumuskeln wurden schwach, die Sprache war beschwerlich, die Sehnenreflexe erhöht, auch Fussklonus war nachweisbar. Das Krankheitsbild der Schwester zeigte dieselben Symptome, nur waren die spastischen Erscheinungen lebhafter. Hier waren also Muskelatrophie und spastische Lähmung miteinander verbunden. Der Autor möchte diese Fälle in eine bekannte Erkrankung einreihen, will aber dieselben weder mit der Dystrophie noch mit der neuralen Muskelatrophie identifizieren, da diese Krankheiten keine spastischen Erscheinungen in sich schliessen. Zur Friedreichschen Ataxie passt hingegen die Muskelatrophie nicht. Muskelatrophien mit gesteigerten Sehnenreflexen kommen bei der amyotrophischen Lateralsklerose vor; diese Erkrankung beginnt aber im späteren Alter. Somit können die Fälle von Maas, wie das vom Autor betont wird, in keine der bekannten Erkrankungsformen eingeteilt werden. Maas zitiert die Krankengeschichten von Gee und diejenigen von Seeligmüller[2]), welche von den Autoren als familiäre amyotrophische Lateralsklerose publiziert wurden. Seeligmüller beschreibt eine Familie, in welcher die Grosseltern Cousins waren. Von 7 Kindern fielen 4 in dieselbe Krankheit, welche bei den einzelnen Familienmitglieder nur graduellen Unterschied zeigte. Die Kinder waren 10, 8, $6^3/_4$, $1^1/_2$ Jahre alt und wurden im Alter von $^3/_4$ Jahren krank. Atrophien und Kontrakturen waren die Hauptsymptome, die Sprache war beschwerlich, später konnte die Zunge kaum bewegt werden.

Die dritte Publikation Jendrássiks enthält eine grosse Zahl von

nation von angeborenem Schwachsinn mit progressiver Muskelatrophie, als weiteren Beitrag zu den erblichen Nervenkrankheiten. Diese Zeitschrift 1895. Bd. 6. S. 152.

1) O. Mass, Über ein selten beschriebenes familiäres Nervenleiden. Berl. klin. Wochenschr. 1904. S. 832.

2) Seeligmüller, Einige seltenere Formen von Affektionen des Rückenmarks. Deutsche med. Wochenschr. 1876. S. 185.

Fällen, welche nicht leicht klassifiziert werden können; darunter auch solche, welche den eben besprochenen ähnlich sind. Hierher gehört die Familie Sch. (Obs. 2) mit 5 Erkrankungen. Die Symptome sind Verkürzung und Atrophie der Muskeln, Zittern der Oberextremitäten, Nystagmus und gesteigerte Sehnenreflexe. Eines dieser Geschwister wurde später an der Klinik aufgenommen und starb hier nach längerer Beobachtung. Ich habe die histologische Untersuchung dieses Falles vorgenommen; das Ergebnis derselben war eine dystrophische Veränderung der Muskeln, eine Pyramidenseitenstrangdegeneration beiderseits und eine leichte Erkrankung des Gollschen Bündels. Die Beschreibung des Befunds folgt später. Auch die 7. Beobachtung der eben genannten Arbeit zeigt die Symptome der Hypertonie mit Muskelatrophie verbunden. Die zwei Geschwister haben deformierte Füsse und eine deformierte Wirbelsäule, ausserdem bestanden Intentionstremor, beschwerliche Sprache, Sehstörung. Der Unterschenkel des älteren Kranken war sehr dünn, und die ganze Muskulatur des Körpers war bei beiden Geschwistern geschwächt. Diese Fälle beweisen, dass es nicht zweckmässig ist, die Kombination der Pyramidenstrangdegeneration mit Muskelatrophie zu einem selbständigen Typus der heredogenerativen Nervenkrankheit zu erheben, da doch die übrigen Symptome in jeder Familie verschieden waren.

Auch die 10. Beobachtung der Jendrássikschen Arbeit zeigt eine sonderbare Kombination der Symptome; zwei Schwestern bekamen im vorgeschrittenen Alter eine Ptosis, Lähmung der äusseren Augenmuskeln, die Sehnenreflexe fehlten.

Jendrássik erwähnt, dass die hereditären Degenerationen alle Gewebe des Körpers betreffen können: das Nervensystem, die Muskulatur, das Bindegewebe, die Knochen und auch die übrigen Organe. So entsteht Magerkeit, Obesität, Achondroplasie, Osteodystrophie usw. Diese Formen kommen oft kombiniert vor. In der ersten Publikation Jendrássiks finden wir Obesität und spastische Lähmung zusammen, in der dritten Publikation Fälle mit Dystrophie und Erkrankung der Knochen und Bänder. In diesen Fällen ist die Dystrophie meistens fast auf die ganze Muskulatur verbreitet und gleichmässig verteilt. Die Gesichtsmuskeln, die Respirationsmuskeln und die Eingeweidemuskeln bleiben gewöhnlich intakt. Die atrophischen Muskeln sind in diesen Fällen verkürzt, die Füsse nehmen varoequine oder equine Stellung ein, die passive Beweglichkeit ist in einigen Richtungen oft gesteigert. Schöne Beispiele sind die Beobachtungen 3, 4, 5, 6 und 7 der zitierten Arbeit, in welchen Fällen die Deformation der Wirbelsäule mit Dystrophie, mit spastischer Lähmung und mit Kombination von Dystrophie und Friedreichscher Ataxie verbunden war.

Die Knochenveränderungen wurden öfters als Folge der Muskelatrophien betrachtet, doch sprechen die Tatsachen gegen diese Auffassung. Friedreich hat einen Fall publiziert, in welchem die progressive Muskelatrophie mit Knochenatrophie verbunden war, und betont dabei, dass die Erkrankung der Knochen nicht die Folge der Muskelatrophie sein kann, da sehr vorgeschrittene Muskelatrophie ohne Knochenerkrankung vorkommen kann.

Schultze[1]) berichtet in seiner Arbeit über zwei Schwestern, von welchen die eine an Pseudohypertrophie und Knochenatrophie, die andere an Knochenatrophie litt. In dieser Familie entwickelte sich die Knochenatrophie im Verlaufe der Pseudohypertrophie. Schultze nennt die Veränderung recht treffend Knochendystrophie und denkt, dass die zwei Erscheinungen die Folgen derselben Ursache sind. Schultze[2]) macht in einer anderen Arbeit darauf aufmerksam, dass der Schädel in 5 von 11 Dystrophie-Fällen deformiert und vergrössert war. Die Deformation bestand aus Knochenauftreibungen. Ich konnte diese Schädelgrösse und -Deformation oft bestätigen; dabei war immer die relative Kleinheit der Ohren auffallend.

Interessante Knochenveränderungen waren im Falle von infantiler Dystrophie vorhanden, welchen Eulenburg publiziert hat. Der Schädel war kurz, asymmetrisch, die Ohren standen nach vorne und waren deformiert, die Nasenknochen waren aufgetrieben. Verdickt und verlängert, im akromialen Teile gebogen war ferner die Clavicula, der Brustkorb war plattgedrückt, das Sternum und die Rippen waren dünn. Auch die metacarpalen Knochen und die Phalangen der Fingerbasis waren dick. Die genannten Arbeiten sprechen noch über einen ähnlichen Fall von Le Gendre.

Auch ich habe Gelegenheit gehabt, Fälle mit Knochenveränderungen und andere Übergangsfälle zu untersuchen. Ausser den geringen Wirbelsäulendeformationen nenne ich hier den einen Fall meiner 5. Beobachtung. Das pseudohypertrophische Mädchen ist in der Entwicklung zurückgeblieben, die Körperhöhe betrug trotz des Alters von 16 Jahren 135 cm, in der Achselhöhle und in der Schamgegend waren noch keine Haare. Sonderbar ist der Umstand, dass ein Zurückbleiben der Entwicklung an anderen Familienmitgliedern, weder an den gesunden, noch an den übrigen 3 dystrophischen Geschwistern, vorgekommen ist, obwohl die vererbten Verände-

1) Schultze, Über Kombination von familiärer progressiver Pseudohypertrophie der Muskeln mit Knochenatrophie und von Knochenatrophie mit der Spondylose rhizomélique bei zwei Geschwistern (mit Sektionsbefund in einem Falle). Diese Zeitschrift Bd. 14. 1899. S. 459.

2) Derselbe, Beiträge zur Muskelpathologie. Ebenda. Bd. 6. 1895. S. 71.

rungen an den einzelnen Kranken gewöhnlich gleich sind. In dieser Familie gibt es überhaupt keine kleinen Mitglieder, die Mutter ist mittelgross, der Vater hochgebaut. Meine 6. Beobachtung gibt die Krankheitsgeschichten von zwei pseudohypertrophischen Brüdern, deren Mutter Plattfüsse hat. Der Kopf des älteren 15jährigen Bruders ist gross, der Umfang desselben beträgt 56,5 cm, die Schädelknochen sind vorgetrieben, die Ohren sind klein und stehen schief, der Unterkiefer ist prognat, die Wirbelsäule ist wenig gebogen, der Brustkorb ist deformiert, unten breiter als oben. Der 6jährige Bruder dieses Kranken hat dieselbe Brustkorbdeformation, der Umfang seines Kopfes beträgt 55 cm. Das Knochensystem des in meiner 8. Beobachtung beschriebenen Kranken ist stark deformiert, der Brustkorb ist flach, das Sternum ist eingefallen, die unteren Rippen stehen vor. Beim Schliessen der Kiefer reichen nur die hinteren Zähne aneinander, die vorderen nicht. Der obere Rand der unteren Zähne steht um 0,5 cm tiefer und um 0,4 cm hinter der oberen Zahnreihe. Den pseudohypertrophischen Knaben, welcher in meiner 9. Beobachtung beschrieben ist, habe ich im Alter von 10 und 17 Jahren untersuchen können. Bei der ersten Untersuchung waren die Schädelknochen aufgetrieben, die Wirbelsäule in Lordose, der Brustkorb unten breit, der Kranke hatte Plattfüsse und seit 2 Jahren Paukenschlägelfinger. Bei der zweiten Untersuchung war schon eine hochgradige Kyphoskoliose ausgebildet, die Knochen der Finger und der Hand waren dünn, die Paukenschlägelfinger standen mit dieser Dünnheit im Kontrast, die Fingerglieder waren in den einzelnen Gelenken über das Normale streckbar, auch der Brustkorb war kyphotisch. Meine 10. Beobachtung betrifft einen 14jährigen dystrophischen Knaben, welcher seinem Alter angemessen in der Entwicklung stark voraus war und stark behaarte Achselhöhlen und Pubes hatte; der Brustkorb war platt, unten weit, der Kopf gross. In meiner 12. Beobachtung war der Kopf des juvenil dystrophischen Mannes unregelmässig, der Brustkorb war flach, die Finger über das normale Maß streckbar. Meine 4. Beobachtung gibt die Krankengeschichte eines an Paralysis spastica (heredit.) leidenden 7 Jahre alten Knaben. Der Umfang seines Kopfes beträgt 52 cm, ausserdem besteht beiderseits Genu recurvatum. Meine 2. Beobachtung ergänzt die 15. Beobachtung Jendrássiks. Diese Familie steht der Friedreichschen Ataxie am nächsten und ist mit Dystrophie verbunden. Meine Arbeit betrifft die früher (1902) gesunde und jetzt schon vorgeschritten erkrankte Schwester, deren Wirbelsäule stark deformiert ist und einen Gibbus bildet. Obwohl die Gibbusbildung eben für die tuberkulöse Spondylitis charakteristisch ist, möchte ich doch die Frage aufwerfen, ob die vererbten Knochendystrophien, wenn dieselben so hochgradig

sind wie in unserem Falle, nicht auch zu einer Gibbusbildung führen können?

Die Knochenauftreibungen des Schädels und der unten weite Thorax erinnern an Rachitis, welche Krankheit sich auch sehr oft an mehreren Mitgliedern einer Familie entwickelt; im Falle von Bassi bestanden Rachitis und Dystrophie zusammen.

Die von mir untersuchten Deformationen trugen immer die zwei Charaktere, welche von Jendrássik beschrieben werden, d. i., dass die Wirbelsäulenverkrümmung bei senkrechter Aufhebung des Kranken sich bis zu einem gewisseu Grade, aber nicht gänzlich ausgleicht, und das charakteristische Verhalten der Muskelverkürzung, welche die Bewegung der Extremität bis zu einem Punkte ohne Widerstand erlaubt, über diesen Punkt aber nicht die geringste, weder aktive noch passive Beweglichkeit vorhanden ist.

Meine dritte Beobachtung beweist, wie schwer die einzelnen hereditären Fälle in eine bestimmte Krankheitsform passen. In dieser Familie sind ausser vier neurasthenischen, beziehungsweise hysterischen Geschwisteru besonders drei Fälle bemerkenswert. Der älteste Bruder litt an Arteriosklerose und starb an einem Bradycardieanfall. Der zweite Bruder war im 24. Jahre erkrankt. Es entstanden Nystagmus, Intentionstremor, cerebellare Ataxie und Romberg, die unteren Extremitäten wurden spastisch, die Sehnenreflexe waren gesteigert, der Kranke stotterte, das Urinieren ging schwer. Der stereognostische Sinn war an den Händen verschwunden. Der Gang hatte neben der cerebellaren Ataxie noch andere Eigenschaften: die Beine knickten oft im Kniegelenk zusammen, und bei dem Voransetzen des Fusses zeigte sich Intentionstremor. Der Verlauf der Krankheit zeigte Remissionen und Verschlimmerungen. Der dritte Bruder wurde im 25. Jahre krank, hatte angeblich keine Syphilis durchgemacht. Die Pulsation der peripheren Arterien und besonders der Art. brachialis war trotz gesunden Herzens sehr auffallend, die Sprache war stotternd, der linke untere Facialisast war geschwächt, an der rechten Hand bildete sich eine schmerzhafte Kontraktur, die linke zitterte. Der Gang war cerebellar-ataktisch und spastisch, dabei kamen Symptome von intermittierendem Hinken zum Vorschein. Die Sehnenreflexe waren gesteigert, die rechte Hohlhand war hypästhetisch, der übrige Teil hyperästhetisch. Der stereognostische Sinn der rechten Hand war beeinträchtigt. Der Kranke musste oft Urin lassen. Auch dieser Fall zeigte Besserungen und Verschlimmerungen. In dieser schwer betroffenen Familie hat sich aber ausser Neurasthenie und Hysterie eine Arteriosklerose ausgebildet. Ich denke, dass die hereditäre Ätiologie dieser Arteriosklerose nicht bezweifelt werden kann, wenn man bedenkt,

dass diese Krankheit ohne vorhergegangene Lues bei zwei Geschwistern im überaus jungen Alter entstanden ist. Die Symptome des Nervensystems sind der multiplen Sklerose sehr ähnlich.

Meine 4. Beobachtung ist zur familiären spastischen Paralyse zu rechnen. Der Kopf des 7jährigen Knaben hat einen Umfang von 52 cm. Ausser den spastischen Erscheinungen besteht Strabismus divergens, Skoliose und Genu recurvatum. Somit ist in diesem Falle auch die spastische Paralyse mit Knochenveränderungen verbunden.

Meine 14. Beobachtung enthält Beispiele der familiären Opticusatrophie. In dieser Familie sind mehrere Mitglieder hysterisch, die Mutter und zwei Töchter leiden an Opticusatrophie, bei einer dieser Töchter ist ausserdem eine Augenmuskellähmung vorhanden, und der Achillessehnenreflex fehlt. Keine auf Tabes weisende Symptome konnten in diesem Falle nachgewiesen werden.

Alle diese Fälle zeigen, dass die vererbten Nervenkrankheiten ohne Grenzen ineinander übergehen und fast in jeder Familie andere Symptome hervorrufen. Von den einzelnen Formen der Dystrophie ist dasselbe Verhalten seit Erbs Arbeit bekannt und braucht nicht von neuem bewiesen werden. Solche Fälle sind auch unter den meinigen zu finden. Von diesen möchte ich nur auf meine 8. und 9. Beobachtung besonders hinweisen. Beide Kranken waren im Anfange pseudohypertrophisch. Beim Vorschreiten des Leidens war bald fast die ganze Muskulatur in Mitleidenschaft gezogen. Von der Pseudohypertrophie des einen Kranken, welche auf der im Beginn des Leidens aufgenommenen Photographie deutlich zu sehen ist, war später nichts zu finden. Auch im anderen Falle war die Pseudohypertrophie im späteren Stadium des Leidens verschwunden, bei der Kontraktion des Gastrocnemius nahm der atrophische Rest dieses Muskels eine sonderbar eckige Form an, welche auf die vorhergegangene Pseudohypertrophie hinwies.

In einigen meiner dystrophischen Fälle waren solche Symptome vorhanden, welche möglicherweise Folge einer Pyramidenstrangläsion sein können. Sicher bin ich aber der Sache nicht.

In der 6. Beobachtung sind die Patellar- und Triceps (brachii)-Sehnenreflexe nicht auslösbar, der Achillessehnenreflex aber entschieden gesteigert, indem bei der Beklopfung dieser Sehne mehrere auf einander folgende Zuckungen entstehen, welche dem Fussklonus ähnlich sind. Auch ein geringer Fussklonus kann in diesem Falle ausgelöst werden. Der in der 7. Beobachtung beschriebene pseudohypertrophische Knabe hat keinen der drei Sehnenreflexe, doch war bei jeder Untersuchung das Babinskische Zeichen entschieden und sehr deutlich in Form von Streckung (Dorsalflexion) vorhanden. Ich

muss hier bemerken, dass mir bis jetzt kein einziger Fall begegnet ist, in welchem dieses Zeichen ohne Läsion des Pyramidenstranges vorhanden gewesen wäre. In meiner 9. Beobachtung besteht eine auf fast die ganze Muskulatur verbreitete Dystrophie, die Patellar- und Tricepssehnenreflexe fehlen, die Achillessehnenreflexe sind sehr lebhaft und an der einen Seite ist eine Spur von Fussklonus vorhanden. Der Achillessehnenreflex, welcher bei den anderen Nervenkrankheiten (Tabes, Alkoholismus usw.) viel früher und öfter verloren geht als die anderen Sehnenreflexe, zeigt bei der Dystrophie ein entgegengesetztes Verhalten, indem er verschont bleibt, wenn die anderen Sehnenreflexe schon verschwunden sind. Dies habe ich in den Fällen VI, I, VIII, IX, X und in vielen hier nicht publizierten Fällen beobachtet und auch in mehreren in der Literatur publizierten Fällen erwähnt gefunden, ohne dass es als Regel aufgestellt wäre. Man könnte auch annehmen, dass dieses Verhalten, wie auch der Umstand, dass der Achillessehnenreflex oft gesteigert ist, wenn die übrigen Sehnenreflexe fehlen, vielleicht in der Spannung der Mm. gastrocnemii ihren Grund finden.

Einen interessanten Punkt der Dystrophielehre bilden die Muskelverkürzungen und Sehnenretraktionen. Friedreich hat schon bei der Beschreibung des dystrophischen Fusses betont, dass diese Erscheinungen nicht als Folge der Antagonistenkontraktion der gelähmten Muskeln zu betrachten sind, nachdem in seinen sezierten Fällen alle Muskeln des Fusses degeneriert und bis zu einem letzten Rest geschwunden waren. Hahn[1]) meint, dass die verstärkte Kontraktion der Mm. gastrocnemii diese Fussstellung bedinge, Gast hat beobachtet, dass bei der Dystrophie oft die Mm. peronei zuerst schwach werden, welcher Umstand doch für Antagonistenwirkung spricht. Meine diesbezüglichen Erfahrungen sprechen für die Auffassung Friedreichs. In der 8. und 9. Beobachtung ist der Unterarm in einer Flexionskontraktur, trotzdem, dass in beiden Fällen die Unterarmstrecker bei der Untersuchung mehr Kraft entwickeln konnten, als die Beuger. Es wurde schon früher besprochen, dass die hereditären Kontrakturen die von Jendrássik besonders betonte Eigenschaft besitzen, dass die Extremität bis zu einem Punkte leicht zu bewegen ist, über diesem Punkte aber gar keine Beweglichkeit vorhanden war.

Die Teilnahme der vegetativen Funktionen konnte in mehreren Fällen der hereditären Nervenerkrankungen beobachtet wer-

1) Hahn, Über das Auftreten von Kontrakturen bei Dystrophia musc. progress. Deutsche Zeitschr. f. Nervenheilkde. 1901. Bd. 20. S. 137.

den. Der Kranke meiner ersten Beobachtung hatte nur zweiwöchentlich Stuhl, der eine Kranke der dritten Beobachtung und der in der 12. Beobachtung beschriebene dystrophische Kranke litten an Urinbeschwerden, der dystrophische Kranke, welcher in der 8. Beobachtung beschrieben ist, konnte die kompakten Speisen schwer schlucken.

Die Intelligenz meiner Kranken war im ganzen gut, eine Ausnahme ist nur der pseudohypertrophische Knabe der 10. Beobachtung, der sehr apathisch ist und kaum einige Worte spricht.

Über die Ätiologie der vererbten Krankheiten möchte ich noch einige Bemerkungen machen. Die Heredität als Ursache ist in den hierher gehörigen Fällen anerkannt, doch ist in vielen Fällen der Literatur angegeben, dass derartige Leiden nach Infektionskrankheiten entstehen. Solche Fälle sind auch in dieser Arbeit zu finden. In meiner 7., 9. und 10. Beobachtung entstanden die ersten Symptome nach einer Scarlatina. Im 8. Falle ist der Dystrophie ein akutes mit Hautausschlag und Fieber verbundenes Leiden vorausgegangen, nach welchem eine Nierenentzündung auf lange Zeit zurückgeblieben ist. Allen Starr möchte auf diese Infektionskrankheiten mehr Gewicht legen als auf die Heredität und beruft sich dabei auf einen Fall, in welchem ein Mitglied an Scarlatina erkrankte und hernach in Friedreichsche Krankheit fiel, während die anderen 5 Kinder, welche von der Scarlatina verschont blieben, auch weiter gesund blieben. Ich kann diesem Falle meine 10. Beobachtung gegenüberstellen: in dieser Familie bekamen 4 Kinder Scarlatina und nur das eine von ihnen erkrankte an Dystrophie.

Mehrere Autoren beschuldigen den Alkoholismus der Eltern in den besprochenen Krankheiten. Bäumlin hat bei 10 Autoren diesbezügliche Daten gefunden. Diese Fälle können wir aber keineswegs so auffassen, dass der Alkoholismus als Gifteinwirkung eine hereditäre Degeneration der Kinder hervorruft. Der Alkoholismus ist selbst ein Zeichen der Degeneration, nur Degenerierte werden Alkoholiker. Wenn also die Kinder eines Alkoholisten an Dystrophie erkranken, bedeutet das so viel, dass die Kinder eines Degenerierten an Dystrophie erkrankten. Man könnte also dieses Zusammentreffen als polymorphe Heredität bezeichnen, oder wir können sagen, dass in den von der Heredität getroffenen Familien sehr oft verschiedenartige hereditäre Leiden infolge Kumulation der schädlichen Ursache zusammentreffen. Es ist eigentlich recht verständlich, dass die Heredität nicht einen Teil eines Organs auswählt, sondern dasselbe in mehreren Hinsichten trifft, und mehrere Organe auf einmal beschädigt. Die funktionellen Neu-

rosen und andere Erkrankungen sind in solchen Familien wahrlich nicht selten. So litt z. B. in der 6. Beobachtung der dritten Mitteilung Jendrássiks die Schwester der zwei an Heredodegeneration erkrankten Geschwister an schwerer Hysterie und verübte später einen Selbstmord. Auch ich habe Beobachtungen gemacht, welche Kumulationen von hereditären Erkrankungen zeigen. In meiner dritten Beobachtung bestand bei mehreren Mitgliedern einer Familie Arteriosklerose, Neurasthenie, Hysterie und ein heredodegeneratives Leiden mit Symptomen, welche der polyinsulären Sklerose ähnlich sind. In meiner 14. Beobachtung leiden Mutter und zwei Töchter an familiärer Opticusatrophie, mehrere Schwestern und eine Tochter der einen Schwester standen wegen Hysterie in Behandlung der Klinik, ausserdem leiden nach der Aussage der Patienten auch die nicht untersuchten Familienmitglieder an Hysterie, beziehungsweise Neurasthenie. In der Familie meiner 6. Beobachtung gibt es auch viele Nervenkrankheiten: zwei Knaben leiden an Pseudohypertrophie, der Vater und eine väterliche Tante sind geisteskrank, ein Cousin wurde zum Selbstmörder, ein anderer war epileptisch, eine Schwester war Idiotin. Eine ähnliche Kumulation findet sich in der 1. Publikation Jendrássiks mit Obesität, in der zweiten mit angeborenem Herzfehler vor. In den Fällen VII, VIII und IX dieser Arbeit war an der A. pulmonalis ein starkes systolisches Geräusch zu hören, ohne andere auf Herzerkrankung zeigende Symptome, jedoch hatten alle drei eine Scarlatina durchgemacht, somit kann das Leiden auch erworben gewesen sein.

Die Blutverwandtschaft der Eltern wurde besonders von Jendrássik auf Grund von seinen Beobachtungen und den in der Literatur gefundenen Fällen betont. Die Wichtigkeit dieses Umstandes ist auch aus meinen Fällen ersichtlich. In meiner zweiten Beobachtung, welche eine Ergänzung der 15. Beobachtung Jendrássiks ist, waren die Eltern doppelt verwandt, der väterliche Grossvater war Cousin seiner Frau, und auch die zwei Grossmütter waren Schwestern. In meiner dritten und fünften Beobachtung sind die Grosseltern des Kindes Cousins, in der siebenten sind die Grossmütter Schwestern. In meiner 15. Beobachtung ist der Vater der drei epileptischen Kinder der Onkel seiner Frau. Von den hier nicht publizierten Fällen waren noch die Eltern einer an Basedowscher Krankheit leidenden Patientin und die Eltern eines an petit mal leidenden Knaben Cousins.

Über das Alter und über den Altersunterschied der Eltern habe ich folgende Daten gesammelt.

In der Beobachtung Nr. 3 sind von 11 Kindern das 8., 9. und 11., also die letzten krank. Der Altersunterschied der Eltern war

2 Jahre. Der Vater war bei der Geburt der Kinder 39, 41, 44, die Mutter 37, 39, 42 Jahre alt.

In der 4. Beobachtung sind 7 Geschwister, von welchen das fünfte erkrankt ist. Der Vater war bei der Geburt 37, die Mutter 29 Jahre alt. Der Altersunterschied ist also 8 Jahre.

In der 5. Beobachtung wurden von 9 Kindern das 4., 5. und 7. krank. Bei der Geburt der Kinder war der Vater 41—45, die Mutter 21—25 Jahre alt. Altersunterschied 20 Jahre.

In der 6. Beobachtung sind von 9 Kindern das 7. und 9. krank. Zur Zeit der Geburt der Kinder war der Vater 37—45 Jahre, die Mutter 31—39 Jahre alt. Der Altersunterschied beträgt 6 Jahre.

In der 7. Beobachtung ist der Kranke das achte von 9 Kindern. Zur Zeit seiner Geburt war der Vater 53, die Mutter 43 Jahre alt. Der Unterschied ist also 10 Jahre.

In der 8. Beobachtung ist der kranke Knabe das zweite unter 4 Kindern. Bei seiner Geburt war der Vater 25, die Mutter 21 Jahre alt. Der Unterschied im Alter macht 4 Jahre aus.

In der 9. Beobachtung ist das erste Kind erkrankt. Der Vater war zur Zeit der Geburt 25, die Mutter 24 Jahre alt.

In der 10. Beobachtung ist das dritte der 5 Kinder erkrankt. Der Vater war 37, die Mutter 28 Jahre alt, als es auf die Welt gekommen ist. Der Altersunterschied ist hier 9 Jahre.

In der 11. Beobachtung sind die 3 letzten der 4 Kinder krank. Das Alter des Vaters war 44, 45, 46, das Alter der Mutter 24, 25, 26 Jahre zur Zeit der Geburt. Der Altersunterschied macht hier 20 Jahre aus.

In der 13. Beobachtung ist das vierte der 5 Kinder erkrankt. Die Eltern waren zur Zeit der Geburt 27 Jahre alt.

In der 14. Beobachtung ist der Vater um 16 Jahre älter als die Mutter. Zur Zeit der ersten Geburt war die Mutter 21 Jahre alt, der Vater 37. Die Kinder sind fast alle hysterisch oder neurasthenisch, das dritte und sechste leiden an Sehnervenatrophie.

In der 15. Beobachtung sind von 5 Kindern das erste, zweite und vierte erkrankt. Der Vater war zur Zeit der Geburten der Kinder 39, 41, 46, die Mutter 26, 28, 33 Jahre alt. Es besteht also ein Altersunterschied von 13 Jahren.

Wenn man diese Zahlen durchmustert, so sieht man, dass der Altersunterschied der Eltern oft gross war (20, 20, 16, 13, 10, 9 Jahre); doch ist die hereditäre Degeneration auch bei einem Unterschied von 6, 4, 2, 2, 1 Jahr entstanden; in einem Falle haben die Eltern dasselbe Alter.

Interessanter ist aber das Alter der Eltern. Nur in

einem Falle war der Vater 25 und in einem Falle 27 Jahre alt, die übrigen Zahlen stehen zwischen 37 und 53. Die Mutter war in 3 Fällen 21, in 2 Fällen 24, in einem Falle 25, in 3 Fällen 26, in 2 Fällen 28 und 39 und in je einem Falle 27, 29, 31, 33, 35, 37, 42 Jahre alt. Diese Zahlen beweisen, dass das höhere Alter der Eltern eine heredodegenerative Veränderung begünstigt. Noch beweiskräftiger als diese Zahlen ist dafür der Umstand, dass mit wenig Ausnahmen in den meisten Fällen die ersten Kinder gesund waren und nur die letzten erkrankten.

Jendrássik hat den Satz aufgestellt, dass die hereditären Nervenkrankheiten die Mitglieder einer Familie beiläufig im selben Alter betreffen, und dass diese Erkrankungen innerhalb einer Familie gleich verlaufen und auch die gleichen Symptome besitzen, in den Einzelheiten kommen aber Unterschiede vor. In meiner 3. Beobachtung sind die zwei Geschwister im Alter von 24 und 25 Jahren erkrankt, die Symptome und der Verlauf sind gleich, nur ist in einem der Fälle auch eine Arteriosklerose vorhanden, der dritte Bruder litt auch an Arteriosklerose. In der 5. Beobachtung wurde der Anfang der Krankheit im 11., 13., 10. und 4. Jahre beobachtet; die ersten zwei Kranken konnten im Alter von 12 und 15 Jahren nicht mehr gehen, das dritte Kind ging noch im Alter von 16 Jahren gut. Das erste starb im 18., das letzte im 11. Jahre an einer interkurrenten Krankheit. In der 6. Beobachtung wurde der ältere Knabe im 8., der jüngere im 5. Jahre krank. In der 11. Beobachtung wurde der älteste Kranke im 7., der zweite im 18., der dritte im 12. Jahre krank. Der Zustand des jüngsten war demgemäss schlechter als der des zweiten Kranken. In der 15. Beobachtung (Epilepsie) erkrankte das erste Kind im Alter von 14, das zweite im Alter von 7, das dritte im Alter von 9 Jahren. Überblicken wir diese Zahlen, so sehen wir in allen Fällen, ausser einer Ausnahme, dass die jüngeren Kinder in früherem Alter erkranken als die älteren. Dies scheint aber ein Irrtum zu sein und findet nach meiner Meinung seine Aufklärung in dem Unstande, dass die Eltern die Krankheit der jüngeren Kinder schon früher bemerken, weil sie das jüngere Kind bei geringer Ungeschicktheit schon ängstlich untersuchen. So kommt es z. B. vor, dass beim ersten erkrankten Kinde jenes Alter als Anfang der Krankheit angegeben wird, als es schlecht zu gehen anfing, beim jüngeren das Alter, in welchem bemerkt wurde, dass das Kind ohne Unterstützung nicht von der Erde aufstehen kann. Einige Jahre Unterschied im Beginn der Krankheit können nicht wirklich als Unterschied betrachtet werden, da wir diese Daten nur nach der Aussage der Eltern wissen, welche sich nicht immer auf die vor mehreren Jahren vorgekommenen Ereignisse gut

erinnern können. So kam es vor, dass die Mutter des einen unserer Kranken ihren Sohn, für 12jährig ausgab und nach langem Nachdenken 13 Jahre sagte; nachdem der Knabe älter aussah, wendete ich mich an das Matrikelamt und bekam von dort authentisch, dass der Knabe 14 Jahre alt war.

Ich muss bemerken, dass in manchen Fällen die Heredität das Geschlecht der Kranken berücksichtigt: In drei meiner Familien waren nur die Knaben erkrankt, die Mädchen verschont. In einer Familie sind die Angaben unsicher, in den anderen waren beide Geschlechter erkrankt.

In einer meiner Beobachtungen (15) war die Krankheit in zwei Generationen aufgetreten. Hier hat die Sehnervenatrophie bei den Töchtern früher begonnen als bei der Mutter; bei einer der Töchter sind ausserdem solche Veränderungen dazu gekommen, welche bei der Mutter nicht vorhanden waren. Dieses Verhalten erinnert an die Erfahrung, welche Heibronner über die Huntingtonsche Krankheit gesammelt hat. Dieser Autor schreibt, dass das Leiden eine Neigung hat, in jeder folgenden erkrankten Generation im Durchschnitte in früherem Alter anzufangen. Das trifft auch in meiner zweiten Beobachtung (Jendrássiks fünfzehnte) zu, und auch die erste Beobachtung der ersten Arbeit Jendrássiks befolgt diese Regel. In dieser Familie hatte die Grossmutter einen schweren Gang, die Mutter geht seit ihrer Kindheit schwer und der Sohn leidet an spatischer Paralyse. Weitere Beobachtungen müssen entscheiden, ob diese Regel, welche Heilbronner für die Huntingtonsche Krankheit aufgestellt hat, auch für die übrigen vererbten Nervenkrankheiten Geltung hat. Diese Progression der Heredität führt dazu, dass die Krankheit am Ende aus der Familie verschwindet, da die in jungen Jahren erkrankten Familienmitglieder keine Nachkommenschaft haben. Dagegen wirkt jedoch, dass die pathologische Heredität durch Heirat mit gesunden Familien so zu sagen verdünnt wird. Interessant ist in dieser Hinsicht auch noch meine 14. Beobachtung. In dieser Familie (Mutter und 2 Töchter mit Atrophia nerv. opt.) war die Ehe eines grossen Teiles auch der gesunden zweiten Generation fruchtlos, was auch als eine Art von progressiver Belastung betrachtet werden kann.

Die gemeinschaftliche pathologisch-anatomische Grundlage aller vererbten Krankheiten ist nach Jendrássik eine fehlerhafte Entwicklung der erkrankten Organe. Diese kann eine Aplasie oder ein

1) Heilbronner, Über eine Art progressiver Heredität bei Huntingtonscher Chorea. Archiv f. Psych. Bd. 38. S. 889.

Zurückbleiben der Entwicklung, oder eine Schwäche sein. Diese fehlerhaft entwickelten Teile verfallen im Laufe der Entwicklung in einfache Degeneration, welche eigentlich mit der vom vorschreitenden Alter bedingten Rückbildung identisch ist, mit dem Unterschiede, dass bei den hereditären Krankheiten diese Erscheinung früher und in grösserem Maßstabe zum Vorschein kommt. Ich kann diese Auffassung mit zwei histologischen Befunden bekräftigen. Den einen Befund, die histologische Untersuchung eines an Pseudohypertrophie leidenden Knaben, habe ich vor Jahren publiziert[1]). In diesem Falle war der zentrale Kanal des Rückenmarks erweitert, die Substantia grisea centralis, die Lissauersche Zone, die Clarke-Säulen waren arm an Fasern. Die Faserarmut der Vorderhörner war gering. Dieser Teil des Befundes kann mit der Pseudohypertrophie nicht in Zusammenhang gebracht werden und ist als eine Entwicklungsanomalie zu betrachten. Wichtiger scheint der Befund zu sein, dass die motorischen Vorderhornzellen im Hals- und Lumbalmark viel kleiner waren als beim Normalen. Die Zellen wurden mit dem Rückenmark eines anderen, in gleichem Alter gestorbenen Knaben verglichen. Beide Rückenmarke wurden ganz gleich behandelt und immer in derselben Zeit in die verschiedenen Flüssigkeiten und in Celloidin eingelegt. Diese Kleinheit der motorischen Zellen ist in vielen Fällen konstatiert worden, und es ist zu verstehen, dass bei so kleinen motorischen Zellen in einem gewissen Entwicklungsstadium, also in einem bestimmten Alter, die Entwicklung der Muskeln stehen bleibt, und dass diese dann atrophisch werden oder einer pathologischen Entwicklung entgegen gehen. Einen zweiten in dieser Hinsicht verwertbaren Befund habe ich in dieser Arbeit erhoben. In diesem Falle hatte sich Dystrophie und spastische Paraplegie am selben Individuum ausgebildet, auch der histologische Befund entsprach dieser Diagnose. Als Entwicklungsfehler kann es gedeutet werden, dass das Rückenmark flach und die graue Substanz dünn war. Ferner war ein Teil des Gollschen Stranges und der Seitenpyramidenstrang erkrankt. Wenn man nun die Photographien meiner Präparate mit hemiplegischer oder myelitischer Pyramidenstrangentartung vergleicht, so ist es ersichtlich, dass die Degeneration in meinem Falle auch dort, wo sie vollkommen entfärbt ist, viel kleiner ist, als bei der Hemiplegie oder Myelitis. Ich möchte daraus folgern, dass der Pyramidenseitenstrang in diesem Falle schon vor dem Ausbruch der Krankheit kleiner, daher auch schwächer entwickelt war.

---

1) Beitrag zur Kenntnis der anatomischen Grundlage der Muskeldystrophie. Deutsches Archiv f. kin. Med. Bd. 70. Heft 1 u. 2.

Ich denke, dass meine 12. Beobachtung auch in dem Sinne spricht, das die Veränderung des Nervensystems doch etwas mit der Muskelerkrankung zu tun hat. In diesem Falle waren alle linksseitigen Muskeln stärker beschädigt als die der rechten Seite. Am meisten auffallend ist dieses Verhalten an den vom N. facialis innervierten Muskeln, welche links derart schwächer sind, dass der Kranke im ersten Augenblick den Eindruck einer peripheren Facialislähmung macht. Natürlich bedeutet in diesem Falle die Erkrankung der beiden Facialisäste nicht eine periphere Erkrankung, da die Veränderung alle Muskeln des Körpers trifft.

Über die Behandlung der Dystrophie möchte ich bemerken, dass die Kranken, auch wenn das Leiden sie nicht dazu zwingt, alle körperlichen Anstrengungen meiden sollen. In einigen meiner Fälle war das der Anlass zur Verschlimmerung. Der Kranke H. L. in meiner 11. Beobachtung bemerkte, dass seine oberen Extremitäten zu jener Zeit ziemlich schnell schwach wurden, als er mit den Armen wiederholt seinem Alter und seiner Kraft nicht angepasste Arbeit zu verrichten hatte. Auch der jüngere Bruder gibt an, dass seine Arme in kurzer Zeit schwächer wurden, als er in ein Geschäft eintrat und dort schwere Arbeit mit den Armen verrichten musste. Eine leichte und aufmerksam gemachte, nicht ermüdende Gymnastik scheint im Gegenteil nützlich zu sein. Das habe ich an den beiden Brüdern gesehen, welchen es gelungen ist, mit dem Witelyschen Turnapparat die Stärke der noch relativ in gutem Zustand befindlichen Muskeln zu heben.

Nun will ich auf meine Fälle übergehen und dabei noch die Gelegenheit benutzen, auf den einen oder anderen interessanten Befund hinzuweisen. Über die elektrische Erregbarkeit wird nur mit einigen Worten berichtet, da die pünktliche Beschreibung der von mir gefundenen Daten für eine andere Arbeit vorenhalten bleiben soll.

1. Beobachtung.

Familie Sch. Muskelatrophie und Verkürzung. Tremor der Oberextremitäten, Nystagmus, gesteigerte Sehnenreflexe. Der histologische Befund ergiebt in einem Falle Muskeldystrophie, Entartung des Pyramidenseitenstranges und eine geringe Entartung in den Gollsträngen. (Ergänzung zur 2. Beobachtung der 3. Publikation Jendrássiks.)

Von der Krankheitsgeschichte der Familie Sch. entnehme ich der dritten Mitteilung Jendrássiks das Folgende: 4 Geschwister der Familie sind mit identischen Symptomen erkrankt; die Anfangssymptome des Übels zeigen sich ausserdem an der Tochter der einen gesunden Schwester. Es besteht ein gradueller Unterschied zwischen den einzelnen Fällen je nach dem Alter der Patienten. Die Symptome sind folgende:

Die Muskeln der unteren Extremitäten sind atrophisch, weniger diejenigen der oberen. Diese Atrophie ist mit Verkürzung der Muskeln verbunden. Es bestanden Zittern der Hände, Nystagmus und erhöhte Sehnenreflexe. Die Muskelverkürzung war in drei Fällen schmerzhaft.

Der Gang des ältesten, 36jährigen Bruders (Jakob) wurde im 12. Lebensjahre schwerfällig. Seit seinem 20. Jahre verbringt er sein Leben im Bette (s. Fig. 1).

Während der Untersuchung zittern Kopf, Augenlider, Oberkörper, obere Extremitäten ohne Unterbrechung. Die Zähne können nur 1 cm weit auseinandergezogen werden. Die Motilität der Zunge ist beschränkt, der Patient kann nur die Spitze derselben vorstrecken; die Sprache ist schwer, gezogen. Der Kopf kann nur beschränkt seitwärts gedreht werden.

Fig. 1.

Die Muskeln der Schulter sind ziemlich gut erhalten, die Oberarme sind jedoch abgemagert. Die Muskeln der Unterarme sind von fester Konsistenz. Die Hand ist mager, die Sehnen stehen hervor. Die Oberarme sind an den Rumpf gezogen, die Ellenbogengelenke sind halb gebogen. Die Hand ist halb gestreckt, die Finger gebeugt, der rechte Daumen ist in die Flachhand gebogen, die übrigen Finger beugen sich auf den Daumen und können nur mit Mühe ausgestreckt werden. Der linke Daumen liegt an dem ersten Glied des Zeigefingers, der Zeigefinger und der fünfte Finger aber liegen über dem dritten und vierten Finger (s. Fig. 2). Die Motilität der oberen Extremitäten ist beschränkt, dieselben können auch passiv nicht gestreckt werden. Die rechte Hand kann im Handgelenk überhaupt nicht bewegt werden, die linke Hand ist etwas besser, die Finger können ein wenig bewegt werden.

Der Kranke kann im Bett nicht aufsitzen, nur mit Unterstützung in sitzender Stellung festgehalten werden. Die Wirbelsäule ist skoliotisch und kann auch in der Rückenlage nicht gestreckt werden.

Die unteren Extremitäten kreuzen sich, die rechte liegt oben, die linke unten. Die Schenkel sind aneinander gepresst und können kaum ein wenig auseinander gezogen werden, sie schnappen gleich wieder zusammen. Beide Unterextremitäten sind stark abgemagert, insbesondere die Unterschenkel; der rechte ist dünner als der linke; die Knochen des Fusses stehen hervor. Die rechte untere Extremität ist nach aussen, die linke nach innen rotiert. Das linke Bein liegt ausgestreckt im Bett, das rechte lehnt sich an das linke an und ist aufgezogen. Die linke grosse Zehe ist nach innen gebeugt; die zweite Zehe ist auffallend lang und umfasst die grosse Zehe, welche in dieser Weise eine Feigenform zeigt (s. Fig. 3). Die übrigen Zehen sind stark gebeugt. Die Sehnen der Fussstrecker springen vor.

Die ersten Phalangen des rechten Fusses sind gestreckt, die übrigen gebeugt. Die rechte grosse Zehe steht nach aussen. Es besteht beiderseits ein schwacher Pes equinus. Der Kranke kann seine linke untere Extremität nicht im geringsten bewegen und ist nur mit grosser Anstrengung imstande, eine kaum bemerkbare Bewegung mit der rechten vorzunehmen.

Fig. 2.

Fig. 3.

Die passive Beweglichkeit ist in den einzelnen Gelenken stark beschränkt, insbesondere im Sprunggelenk. Der Patellar- und Achillessehnenreflex, sowie die Sehnenreflexe des Unterarms sind lebhaft; auch die mechanische Erregbarkeit der Muskeln ist gut erhalten. Die Erregbarkeit gegen den faradischen Strom ist normal. Die Hautreflexe sind leicht auslösbar.

Der Kranke uriniert oft und entleert manchmal viel klaren Urin. Im Urin sind keine fremden Bestandteile. Stuhlgang erfolgt nur einmal wöchentlich und ist oft von Erbrechen begleitet.

Die Sensibilität ist normal, das Gehör geschwächt.

Der Kranke wurde am 9. Dezember 1902 auf die Klinik gebracht; hier wurde ausser den beschriebenen kein anderes Symptom gefunden.

Der Stuhl war bei Abführmitteln geregelt und erfolgte jeden zweiten Tag. Der Zustand änderte sich nicht bis Mai 1904. Nach einer hartnäckigen Obstipation stellte sich ein Durchfall ein; der Patient wurde sehr schwach und starb an einer Bronchopneumonie am 16. Mai.

Die Sektion wurde von Herrn Prof. Genersich am 17. Mai vorgenommen. Aus dem von ihm verfassten Protokoll entnehme ich die folgenden Daten:

Der obere Teil der Wirbelsäule ist stark nach rechts gebogen, diese Krümmung ist in der Höhe des 6. Brustwirbels am stärksten. Der lumbale Teil der Wirbelsäule zeigt eine leichte Krümmung nach links. Die Wirbelbögen sind hart. Die oberen Extremitäten sind im Ellenbogen in Beugestellung und können auch mit Gewalt nicht gestreckt werden. Die Finger sind gebeugt und nicht ausstreckbar. Die Daumen sind auf das erste Glied des Zeigefingers gebogen. Die Schenkel sind gebeugt, die Unterschenkel stehen in Kontraktur und bilden einen 45gradigen Winkel mit den Oberschenkeln. Das rechte Knie ist adduziert, das linke liegt normal. Die Stellung des linken Fusses ist normal, die grosse Zehe umfängt die zweite, der linke Fuss ist nach aussen rotiert, die grosse Zehe liegt hier unter der zweiten.

Der Leichnam ist abgemagert, das subkutane Bindegewebe enthält fast kein Fett. Die Muskeln sind abgemagert. Der M. pectoralis maj., die Hals- und Oberarmmuskeln sind relativ gut erhalten. Die Muskeln des Rückens und der unteren Extremitäten sind mager; am meisten atrophisch sind die Muskeln des Unterschenkels. Der grösste Umfang des rechten Unterschenkels beträgt 17, der des linken 21 cm. Die grössere Dimension der rechten Seite ist grösstenteils durch das Ödem der Haut und des subkutanen Bindegewebes bedingt und nur teilweise durch das verschiedene Volumen der Muskulatur. Der M. semitendinosus und semimembranosus und Biceps springen als daumendicke Stränge hervor. Am meisten atrophisch ist der M. gastrocnemius und der M. soleus. Diese Muskeln sind alle blass und teilweise bindegewebig entartet. Die Mm. temporales sind blassrot. Der M. tib. post. ist weich und ein bischen grau.

Die Schädelknochen sind mittelstark, der Durchmesser des rechten Stirnbeins beträgt 7—8 mm, des Schläfenbeins 4 mm. Die Nähte sind inwendig kaum sichtbar.

Die Pia mater ist dünn, kann leicht abgezogen werden, die Gehirnnerven sind normal. Das Gehirn wird im ganzen behufs histologischer Bearbeitung in Formalin gebracht.

Der Wirbelkanal ist weit, die Dura mater dick, die Pia mater dünn, durchscheinend. An der Arachnoidea befinden sich einige linsengrosse, dünne Knochenlamellen. Das Rückenmark ist breit und flach, die Septa sind tief. Die Schnittfläche ist weiss, die graue Substanz ist überall dünn. Die Wurzeln sind weich und genügend dick.

Das Herz ist normal. An der Lunge finden sich die Zeichen eines Katarrhs, in den unteren Teilen derselben Bronchopneumonie.

Am oberen Teil des Mastdarms liegt eine faustgrosse Kotmasse von lehmiger Konsistenz, der Darm ist ulzeriert, das Endresultat ist eine diphtherische Colitis, Periproctitis und Abszess.

Die pathologisch-anatomische Diagnose ist auf Dystrophia musc. progressiva gestellt.

Mikroskopische Untersuchung. Zum Zwecke der mikroskopischen Untersuchung wurde das ganze zentrale Nervensystem in Formalin fixiert und dann in Müllersche Flüssigkeit gebracht. Einige Stücke des Rückenmarks und des verlängerten Marks kamen in Alkohol und wurden nach Nissl gefärbt. Einige Stücke des Rückenmarks aus verschiedenen Höhen wurden nach Marchi behandelt.

Die Nn. tibiales postici sind nach Kulschitzky und van Gieson gefärbt worden.

Die beiden Mm. gastrocnemii, der rechte M. pectoralis major kamen in Formalin und dann in Müllersche Flüssigkeit und wurden nach van Gieson und Marchi gefärbt. Einige Schnitte wurden auch nach Kulschitzki behandelt zur Untersuchung der intramuskulären Nerven.

Untersuchung des Nervensystems. Die Schnitte aus der motorischen Rindenzone zeigen weder in der Faserung noch an den Zellen irgend etwas Pathologisches. Das Kleinhirn ist normal.

Aus dem Zwischenhirn wurden Serienschnitte verfertigt und nach Kulschitzky gefärbt. Bei der Durchsicht dieser Präparate konnte nichts

Fig. 4.

Anomales gefunden werden. Zu betonen ist, dass die Capsula interna keine Degeneration aufweist.

Hirnstämme, Pons und Medulla oblongata in mit Kulschitzky und van Gieson gefärbten Serienschnitten untersucht, zeigen normale Faserung und gesunde Zellen.

Im Rückenmark sind die folgenden Veränderungen wahrzunehmen (s. Figg. 4—10):

In der Höhe der 1. Cervikalwurzeln sind beide Pyramiden-Seitenstränge in den Kulschitzkypräparaten ein wenig lichter als normal. Diese Dekoloration ist gleichmässig und symmetrisch. Die vorderen Pyramiden sind intakt. Auch die Gollschen Stränge sind ein wenig lichter. Diese minimale Veränderung ist symmetrisch, im ganzen Durchschnitte gleichmässig. Die übrige weisse Substanz ist normal. Die Faserung der grauen Substanz ist nicht verändert; ihre Zellen sind, nach Nissl und van Gieson gefärbt, normal.

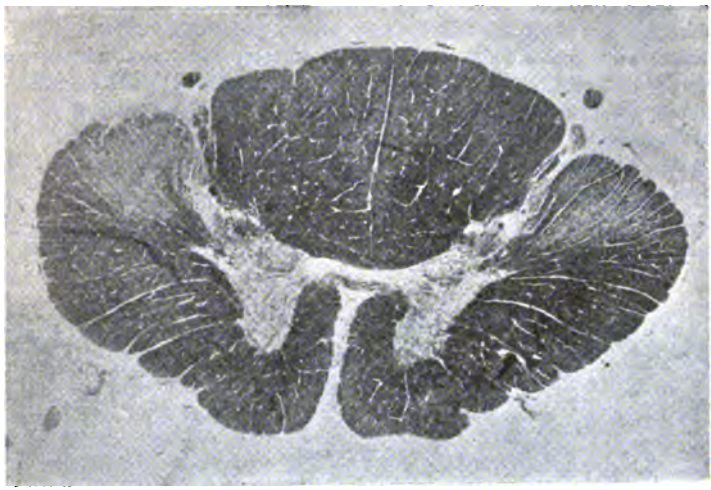

Fig. 5.

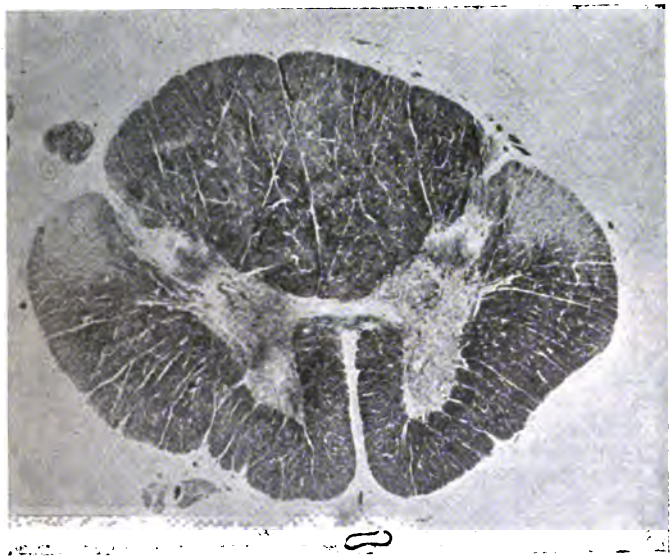

Fig. 6.

In der Mitte der Cervikal-Intumeszenz ist das Rückenmark flach. Die graue Substanz ist in den Kulschitzkypräparaten genügend gut gebildet, ihre Faserung nicht verändert. Die Pyramidenseiten-

stränge zeigen eine geringe blasse Färbung. Diese Veränderung ist symmetrisch und auf dem ganzen Durchschnitte gleichmässig verbreitet. Unter dem Mikroskop finden sich neben den Fasern von normaler Dicke auch solche, die beträchtlich verschmälert sind. Die Gollstränge sind kaum lichter als die übrige normale weisse Substanz, die vorderen Pyramiden, die vorderen und hinteren Wurzeln sind intakt. An den Marchipräparaten sind dieselben Stellen licht, eine pathologische Schwarzfärbung ist nirgends zu finden.

Die Vorderhornzellen sind an Nissl- und van Gieson-Präparaten von normaler Struktur. Der grösste Durchschnitt der grössten dieser

Fig. 7.

Zellen beträgt an Nisslpräparaten 48 μ. Die Zahl der Zellen ist nicht vermindert.

Die pathologischen Veränderungen sind im unteren Teile der Cervikalintumeszenz mehr ausgesprochen. Das Rückenmark ist auch hier flach, die Septa tief. Die Grösse der grauen Substanz ist normal. Die Faserung der Vorderhörner zeigt an Kulschitzkypräparaten keine Veränderung. Die Pyramidenseitenstränge sind in ihrem ganzen Umfang faserarm. Diese Faserarmut ist stärker ausgesprochen als jene der oberen Schnitte; sie ist im ganzen Durchschnitt gleichmässig verbreitet und symmetrisch. Ein Teil der erhaltenen Fasern ist dünn. Die vorderen Pyramiden zeigen keine Veränderung. Der Gollsche Strang ist im ganzen etwas lichter als normal. Die geringe Faserarmut ist symmetrisch, aber nicht gleichmässig im ganzen Durchschnitt, sie erreicht den Rand des Rückenmarks nicht. Hier ist die Faserung in einem 0,5 mm breiten Streifen gut

erhalten. Am meisten gelichtet ist ein an der Mitte der Fissura longitud. post. liegender Teil. Auch in den Gollschen Strängen sind nirgends sämtliche Fasern ausgefallen. Der übrige Teil der weissen Substanz und die vorderen und hinteren Wurzeln sind gut erhalten. Marchifärbung gibt dasselbe Bild, pathologische Schwarzfärbung ist nicht vorhanden.

Die Struktur der Vorderhornzellen ist mit Nissl- und van Gieson-färbung normal, die Zahl dieser Zellen scheint nicht vermindert zu sein.

Das Dorsalmark ist flach. Die graue Substanz ist gut entwickelt, ihre Faserung zeigt nach Kulschitzky keine Veränderung. Der Pyramidenvorderstrang ist erhalten, der Pyramidenseitenstrang zeigt eine erheb-

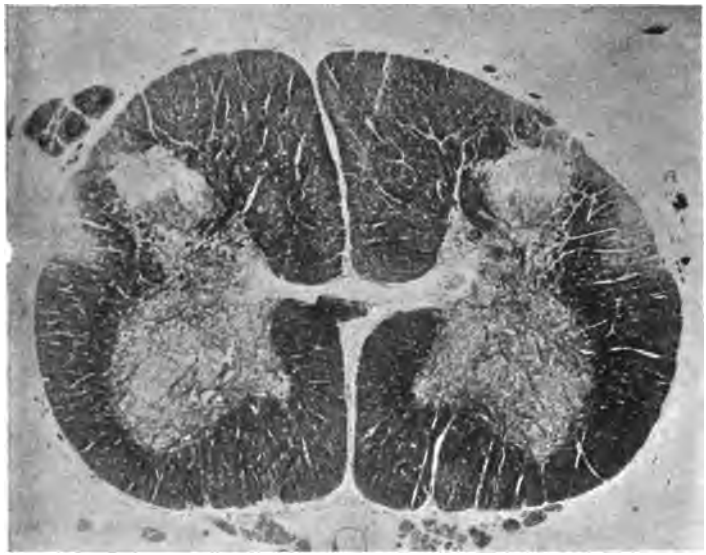

Fig. 8.

liche Faserarmut, die sich beiderseits symmetrisch, aber nicht gleichmässig ausbreitet. Die Mitte des Durchschnitts ist ganz weiss, der Rand lichtgrau. Unter dem Mikroskop gibt es auch in der makroskopisch ganz entfärbten Stelle einige erhaltene Fasern; der Durchmesser dieser Fasern, wie auch der übrigen erhalten gebliebenen Fasern des Stranges ist teilweise sehr klein. In der Mitte des Gollstranges befindet sich eine kaum angedeutete Lichtung der Fasern. Der übrige Teil der weissen Substanz sowie auch die Vorder- und Hinterwurzeln sind erhalten. Mit Marchifärbung sind dieselben Verhältnisse erkennbar, eine pathologischh Schwarzfärbung besteht nicht.

Die Vorderhornzellen sind, nach Nissl und van Gieson gefärbt, strukturell normal. Der grösste Durchmesser der grössten dieser Zellen beträgt an Nisslpräparaten 43,7 μ, die Zahl derselben ist nicht verringert

In der Höhe der 12. Wurzel ist die graue Substanz gut entwickelt und hat in Kulschitzkypräparaten normale Faserung. Der vordere Pyramidenstrang ist erhalten. Der Pyramidenseitenstrang ist in seinem ganzen

Fig. 9.

Umfange beiderseits gleichmässig und symmetrisch licht, fast ganz weiss. Unter dem Mikroskop sind aber auch hier erhaltene Fasern zu finden, welche teils von normaler Dicke, teils dünn sind. An dem Gollschen Strange ist hier keine Veränderung zu finden. Der übrige Teil der weissen Substanz, die vorderen und hinteren Wurzeln sind erhalten. Die Marchifärbung zeigt dieselben Veränderungen, doch keine pathologischen schwarzen Punkte.

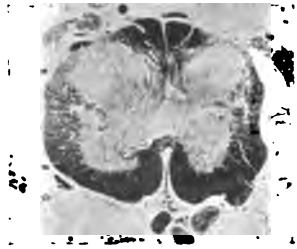

Fig. 10.

Die Vorderhornzellen haben, nach Nissl und van Gieson gefärbt, normalen Bau, ihre Zahl ist nicht vermindert.

Die Verhältnisse sind in der Höhe der 1. Lumbalwurzel dieselben. Hier beträgt der grösste Durchmesser der grössten Vorderhornzellen 43,7 μ.

In der Höhe der 2. Lumbalwurzel ist ausser der Veränderung der Pyramidenseitenstränge keine Veränderung nachweisbar. Diese ist gleichmässig und symmetrisch weniger ausgesprochen, die Farbe lichtgrau. Einige der erhaltenen Fasern sind dünn. Die graue Substanz, die vorderen und hinteren Wurzeln sind normal.

Der grösste Durchmesser der grössten Vorderhornzellen beträgt an Nisslpräparaten 69,92 μ, der Aufbau der Zellen zeigt nichts Pathologisches.

In der Höhe der 3.—5. Lumbalwurzeln ist dieselbe Veränderung der Pyramidenseitenstränge zu sehen. Die Farbe dieses Stranges ist weniger blass. Ein Teil der erhaltenen Fasern ist sehr dünn.

In der Höhe der Sakralwurzeln ist ein diffuser Faserausfall in den Seitenpyramidensträngen zu sehen.

Im Filum terminale sind keine entfärbten Fasern vorhanden.

Die beiden Nn. tibiales postici, wie auch die intramuskulären

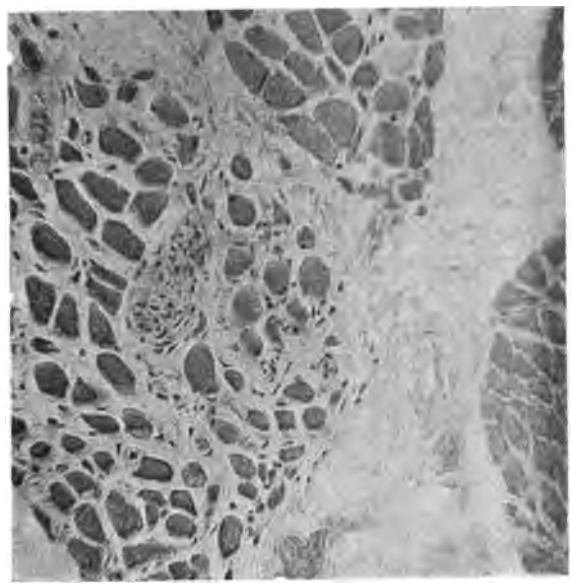

Fig. 11.

Nervenfasern der untersuchten Muskeln sind in Kulschitzkybildern gut erhalten.

Untersuchung der Muskeln (s. Fig. 11 u. 12). Am Querschnitt der beiden Mm. gastrocnemii ist ein Teil der Muskelfasern von Binde- und Fettgewebe durchsetzt, welch letzteres nach van Gieson gefärbt leere, nach Marchi schwarze gefüllte Maschen bildet. Der Querschnitt der einzelnen Fasern ist unregelmässig, oft polygonal oder zusammengepresst, eiförmig. Die Längsschnitte zeigen Muskelfasern mit erhaltenen Konturen und normaler Querstreifung. Die Breite der Fasern ist gering und unregelmässig. Die Messungen geben am linken Muskel 21,9, 17,5, 13,1, 6,6, am rechten 22, 17,1, 13,1, 6,5 μ. Vakuolenbildung ist nicht vorhanden. Die Muskelkerne sind vermehrt, unregelmässig, stäbchenförmig und bilden eine zusammenhängende Reihe.

Der rechte M. pectoralis ist weniger erkrankt, nicht von Fett durchsetzt. Der Querschnitt zeigt unregelmässige, polygonale Fasern. Die Konturen und Querstreifung der Fasern sind an Längsschnitten erhalten. Der Durchmesser beträgt 50,6, 35, 30,6, 26 μ. Eine Vakuolenbildung besteht nicht. Die Muskelkerne sind nicht vermehrt, stehen einzeln und haben regelmässige Form.

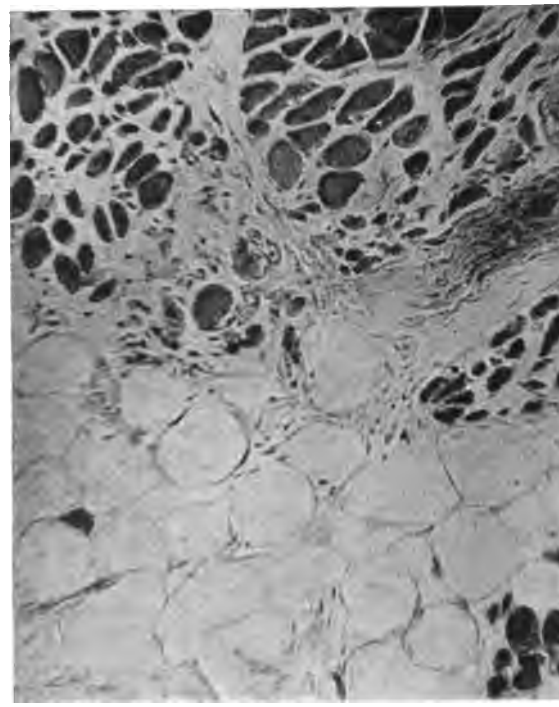

Fig. 12.

Aus der gegebenen Darstellung fasse ich Folgendes kurz zusammen. An 5 Gliedern einer Familie entstehen dieselben Symptome: Nystagmus: Tremor des Oberkörpers, des Kopfes und der oberen Extremitäten, beschwerliche Sprache, Atrophien und Verkürzungen der Muskeln, gesteigerte Sehnenreflexe, Skoliose der Wirbelsäule. Das Sektionsergebnis des ältesten Bruders ergibt Folgendes. Das Rückenmark ist flach, hat tiefe Septa. Die graue Substanz ist schmal. Die Pyramidenseitenstrangbahn ist beiderseits erkrankt, am stärksten am unteren Ende, die Degeneration reicht bis zur 1. Cervikalwurzel hinauf. Der Gollsche Strang ist wenig verändert, relativ am meisten in der Mitte des Brustmarks. Diese Degeneration nimmt nach oben

und unten ab, endet oben in der Höhe der 1. Cervikalwurzel und unten in der Höhe der unteren Dorsalwurzeln. Die Grösse der Vorderhornzellen ist nicht sicher alteriert. Das Zentralnervensystem ist sonst gesund. Die peripheren Nerven sind gesund. Die Mm. gastrocnemii sind teilweise fettig entartet, die Breite der Muskelfasern ist erheblich verkleinert. Die Faserbreite variiert nämlich in unserem Falle zwischen 22—6,5 μ, während bei Hauck[1]) 61,3 μ als die Faserbreite dieses in Müllerscher Flüssigkeit gehärteten Muskels bei einem 40jährigen Manne angegeben ist. Schwalbe und Mayeda[2]) haben die Muskeln bei 40° C. 24 Stunden in Salpetersäure gehalten und dann die einzelnen Fasern isoliert; sie haben ausserdem zu diesem Zwecke auch Sublimat und Salizylsäure angewandt. Mit dieser Methode schwankte die Faserbreite des M. gastrocnemius zwischen 22,8 und 102,6 μ, im Durchschnitte 57,5. Nachdem diese Zahl mit dem Messungsergebnis von Hauck, trotz der verschiedenen Behandlung ziemlich übereinstimmt, können wir die Daten dieser Autoren über den M. pectoralis major zur Vergleichung benützen. Die Faserbreite des M. pectoralis beträgt bei dem erwachsenen Manne im Durchschnitt 48,9 m wobei diese Zahl im einzelnen zwischen 22,8 und 87,4 μ variiert. Die Faserbreite des M. pectoralis major schwankt in unserem Falle zwischen 26 und 50,6 μ, hält sich also an der unteren Grenze des Normalen.

Interessant ist es, dass die Degeneration der Pyramiden auf den Seitenstrang beschränkt blieb und der vordere Pyramidenstrang nicht erkrankt war, wie es auch in vielen anderen Fällen beschrieben ist. Die Intaktheit der Ursprungszellen der Pyramiden und der Umstand, dass der nukleodistale Teil derselben degeneriert war, bezeugt, dass es sich hier nicht um sekundäre, sondern um primäre Degeneration handelt. Recht treffend ist das Gleichnis von Strümpell[1]) mit dem kranken oder schlecht ernährten Baume, wo die schwächsten und von der Wurzel am meisten entfernten Äste zuerst absterben.

Die Degeneration des Pyramidenseitenstrangs ist in dem beschriebenen Falle kleiner, als sie bei einer Querläsion des Rückenmarks oder bei einer Hemiplegie zu sein pflegt. Zwischen den degenerierten Fasern sind überall einzelne erhalten. Es ist möglich, dass einzelne Fasern gesund blieben, aber diese gesunden Fasern

---

1) Hauck, Untersuchungen zur normalen und pathologischen Histologie der quergestreiften Muskulatur. Diese Zeitschrift. 1900. Bd. 17. S. 57.

2) Schwalbe und Mayeda, Zeitschrift f. Biologie. Neue Folge. Bd. 9. S. 482.

3) Strümpell, Die primäre Seitenstrangsklerose (spastische Spinalparalyse). Zeitschrift f. Nervenheilkde. 1904. Bd. 27. S. 304.

können diejenigen sein, welche von Bouchard, Marie, Bechterew als nicht zum Pyramidenstrang gehörende, aber zwischen denselben zerstreut laufende Fasern beschrieben sind. Diese Fasern sollen nach Bechterew einer etwas früheren Entwicklungsphase entstammen. Zu bemerken ist, dass diese Fasern im lumbalen Mark in grösserer Zahl vorhanden sind als im dorsalen Mark.

Wegen der schweren Beweglichkeit der Gesichtsmuskeln und der Zunge des Kranken untersuchte ich die zu den Kopfnerven laufenden Pyramidenbahnen, ob in ihnen nicht eine der Pyramidenseitenstrangdegeneration analoge Veränderung nachweisbar sei. Die zu den Nucl. 7 und 12 gehende zentrale Bahn ist im Fasciculus geniculatus der Capsula interna enthalten, läuft dann im medialsten Teil, nach einigen Autoren im 2. medialen Fünftel des Pes pedunculi. Bechterew meint, dass der Lemniscus accssorius medialis Fasern birgt, welche zu den Kopfnervenkernen gehen. Alle diese Gebilde waren in unserem Falle normal.

Die geringe Veränderung des Gollschen Stranges kann bei intakten hinteren Wurzeln in derslben Weise aufgefasst werden. Zu bemerken ist, dass im Krankheitsbilde kein Symptom dieser Degeneration des Gollschen Stranges entsprach.

2. Beobachtung.

Familie R. Ein Symptomenbild der Friedreichschen Ataxie nahestehend, mit Dystrophie kombiniert (Ergänzung der 15. Beobachtung der dritten Arbeit Jendrássiks).

In dieser Familie war der väterliche Grossvater der Cousin seiner Frau; ausserdem waren die väterliche Grossmutter und die mütterliche Grossmutter Schwestern. Zwei Onkel der Patientinnen litten an derselben Krankheit; ihr Gang wurde im 8. und 12. Jahre schlecht; sie starben 26 und 34 Jahre alt.

Zur Zeit, als die Publikation Jendrássiks erschien, waren zwei Schwestern, Julie und Esther R., krank; seitdem ist die Krankheit der beiden um Vieles vorgeschritten und auch die jüngere Schwester Margarethe ist erkrankt. Vergleichen wir den Anfang der Erkrankung der Schwestern, so erfahren wir, dass die älteste, jetzt 15 Jahre, im 7., die zweite, jetzt 14 Jahre, im 8., die jüngste, jetzt $5^1/_2$ Jahre, im 4. Jahre erkrankt sind.

Diese Familie ist ein Beispiel der sogenannten kollateralen Heredität; in der ersten kranken Generation sind nämlich 2 Brüder erkrankt und die Krankheit ist auf 3 Kinder des gesunden Bruders übergegangen. Hier erkrankten aber bis jetzt nur die 3 Mädchen, während 3 Knaben im Alter von 17, 11 und 9 Jahren gesund blieben, trotzdem dass sie das Alter, in welchem die Krankheit in dieser Familie aufzutreten pflegt, überschritten

haben. Auffallend ist hier die grosse Ähnlichkeit der Gesichtszüge der 3 Kranken; die älteste hat schwarze, die 2 jüngeren dunkelbraune Haare.

Ich habe die 3 Schwestern im Oktober 1905 untersucht; die Krankheit der ältesten ist so vorgeschritten, dass die Kranke nicht gehen und stehen kann und sich kaum zu bewegen imstande ist. Sie ist auch im Wachstum und in ihrer Entwicklung zurückgeblieben. Die zweite Kranke klagt, dass ihr Fuss schwächer wurde, die Skoliose hat sich aber nach fortwährendem Gebrauch eines Mieders gebessert.

Fig. 13.

Das kleinste Mädchen ist relativ früh erkrankt. Der Ablauf der Krankheit ist bei den Geschwistern nicht ganz identisch. Relativ vorgeschritten ist der Fall des ältesten Mädchens, obzwar es nur mit einem Jahre älter ist als das zweite. Auch beim kleinsten Mädchen scheint der Verlauf ein rascher zu sein; die Beurteilung dieses Falles ist jedoch wegen wahrscheinlicher tuberkulöser Spondylitis erschwert.

Der noch nicht beschriebene Fall ist der folgende: Margarethe R. (s. Fig. 13), wurde am 4. und 5. Oktober 1905 auf die Klinik gebracht.

Ihre Geburt war leicht und geschah ohne ärztliche Hilfe; sie lernte zur gewöhnlichen Zeit gehen und sprechen. $3^1/_2$ Jahre alt fing sie an, die Füsse einwärts zu halten, zur selben Zeit wurde die Wirbelsäule krumm und schmerzhaft. Dis Symptome verschlimmern sich seit dieser Zeit allmählich.

Das Mädchen ist ihrem Alter angemessen gut entwickelt, verständig. Die inneren Organe sind gesund. Die Nn. abducentes sind beiderseits schwach. Nystagmus ist nicht vorhanden. Die Pupillen reagieren gut auf Licht und bei Accomodation. Die Sehkraft ist normal.

Die Wirbelsäule bildet im ganzen eine Kyphose, ausserdem steht der 8. Brustwirbel in Form eines Gibbus vor, wodurch die Wirbelsäule hier im Winkel gebrochen wird. Der Gibbus ist schmerzhaft und scheint die Folge von einer Spondylitis zu sein. (?)

Das Kauen, das Schlucken, die Zungenbewegungen, sowie die Bewegungen des Halses und Kopfes sind ziemlich gut. Die Schultern stehen hoch, bewegen sich schwer. Die Oberextremitäten sind genügend stark, nur die linke Hand scheint ein wenig ungeschickt zu sein, ihre Bewegungen sind der tabischen Ataxie ähnlich, indem beim Greifen die Hand von weitem gross geöffnet wird, der Gegenstand wird plötzlich ergriffen. Der Ernährungszustand der Oberextremitäten entspricht dem Alter. Die Muskeln des Rumpfes sind, soweit dies bei der Kranken festgestellt werden kann, mit Ausnahme der Mm. latissimi dors. gut. Die Mm. pectorales sind genügend stark.

Die Unterextremitäten sind dünn, aber nicht auffallend schwach. Der Fuss zeigt die Form des Friedreichschen Fusses. Der Gang ist schwer, die Kranke geht mit gestreckten Beinen, macht dabei Seitenbewegungen mit dem Becken. Die Füsse stehen einwärts. Beim Gehen ist der Rücken schmerzhaft.

Die Patellar-, Achilles- und Tricepsreflexe fehlen. Fussklonus ist nicht vorhanden. Der Plantarreflex befolgt den Beugetypus. Die Bauchreflexe sind normal. Die Sensibilität ist intakt. Die Sinnesorgane sind gesund.

3. Beobachtung.

Familie E. Ein Bruder litt an Arteriosklerose und starb an Bradykardie. Zwei Brüder sind mit folgenden Symptomen erkrankt: Nystagmus, Intentionstremor, cerebellare Ataxie, spastische Erscheinungen, gesteigerte Sehnenreflexe, stotternde Sprache, remittierender Verlauf. An dem einen der 2 Brüder sind ausserdem noch folgende Symptome vorhanden: Arteriosklerose, intermittierendes Hinken, Urinbeschwerden, Kontraktur der rechten Hand mit Hyper- u. Hypästhesie. Ausserdem leiden drei Geschwister an Neurasthenie, eine Schwester an Hysterie.

Die Krankengeschichte der Familie ist nach den im Jahre 1902 aufgenommenen Daten folgende: Der Vater ist 69 Jahre alt, gesund, die Mutter 67 Jahre alt, herzkrank. Sie litt vor 5 Jahren an Influenza und kann seitdem nicht gut sprechen, auch ihr Erinnerungsvermögen ist geschwächt, doch bessert sich ihr Zustand. Die Eltern sind nicht verwandt.

Die lebenden Geschwister des Vaters sind gesund, einige sind in den ersten Jahren an unbekannter Krankheit gestorben. 7 Geschwister der Mutter sind gesund, 2 starben an unbekannter Krankheit.

Die Geschwister sind die folgenden: 5 starben 2 bis 4 Jahre alt, 11 leben. 1. Ein 46 Jahre alter Mann ist neurasthenisch. 2. Eine 44 Jahre alte Frau ist hysterisch. 3. Ein 42jähriger Mann stottert und leidet an Neurasthenie. 4. Ein 28jähriger Mann ist neurasthenisch. 5. Eine 36jährige Frau ist gesund. 6. Eine 34jährige Frau ist gesund. 7. Ein 32jähriger Mann ist gesund. 8. Ein 30jähriger Mann starb am 30. Mai 1902 an Bradykardie.

9. E. Z., 28 Jahre alt, seine Krankengeschichte folgt. 10. 26 Jahre alte Frau, ist gesund. 11. E. A., 25 Jahre alter Mann, dessen Krankheit S. 324. beschrieben wird.

1. E. Z., Mann, ist jetzt 30 Jahre alt, wurde am 14. Mai 1904 auf die Klinik aufgenommen. Dieser Kranke litt vor 6 Jahren an Diphtherie und im folgenden Jahr an Icterus. Lues und Potus werden negiert. Der Kranke bemerkte im November 1900, dass die linke Hand ungeschickt geworden ist; kleine Gegenstände fielen öfters aus der Hand. Er wurde zur selben Zeit aufmerksam gemacht, dass sein Gang unregelmässig sei, nach 1—2 Monaten trat rasche Ermüdbarkeit ein, der Gang konnte die gerade Linie nicht einhalten. Im März 1901 suchte der Kranke Herrn Prof. Jendrássik auf. Nach den aus dieser Zeit entstammenden Aufzeichnungen war die Ataxie hochgradig, die Sehnenreflexe gesteigert, die Hände zitterten, er stotterte, der Urin ging schwer. Später verbesserte sich der Zustand. Im Mai 1902 wurde Nystagmus und Fussklonus konstatiert.

Bei der Aufnahme war der mittelgrosse, gut gebaute Mann gut ernährt. Die Knochen und Gelenke waren intakt. Die Farbe der Haut war blass, unter der Haut konnten keine vergrösserten Drüsen gefunden werden. Die innern Organe sind gesund. Der Puls ist 82 in der Minute. Der Urin geht ein wenig schwer ab, enthält keine fremden Bestandteile.

Die Augen stehen gerade und bewegen sich nach allen Richtungen; beim Blick nach der Seite entsteht ein schwacher Nystagmus. Die Sehkraft ist normal. Die Pupillen sind mittelweit und reagieren gut auf Licht und bei Accomodation.

Die Muskeln des Gesichts funktionieren normal, das Kauen, Schlucken, die Bewegungen der Zunge und des Gaumensegels gehen gut vor sich. Die Sprache ist stotternd, stammelnd und beschwerlich.

Die Bewegungen der oberen Extremitäten sind in allen Richtungen ausführbar, aber ohne Geschicklichkeit. Auch Intentionszittern ist vorhanden.

Der Gang des Kranken weicht von der geraden Direktion ab und zeigt dabei die Eigenschaften des spastischen Gangs. Auch in den Unterextremitäten ist das Intentionszittern stark auffallend, wenn der Kranke den Fuss auf einen Punkt stellen will. Diese exakte Bewegung ist überhaupt nur dann möglich, wenn sie langsam ausgeführt und von den Augen fortwährend kontrolliert wird. Die Unterextremitäten schnellen beim Gang oft zusammen. Der Kranke kann mit aneinander gestellten Füssen auch mit offenen Augen kaum stehen bleiben und würde mit geschlossenen Augen fallen.

Die Kraft, die Ernährung, die aktive und passive Bewegung ist in

jeder Richtung erhalten. Bei passiven Bewegungen ist ein geringer Widerstand bemerkbar.

Die Patellar-, die Achilles- und die Triceps brachii-Sehnenreflexe sind erhöht, Fussklonus ist beiderseits vorhanden. Die Sohlenreflexe sind streckend, die Hautreflexe vorhanden.

Die Sinnesorgane sind intakt. Der stereognostische Sinn ist an beiden Händen gestört, in den übrigen Gefühlsarten ist keine Veränderung.

Die innern Organe sind gesund. Das Urinieren ist ohne Beschwerden, im Urin sind keine fremden Bestandteile vorhanden.

Der Kranke war mit kurzen Unterbrechungen bis zum 7. März 1905 auf der Klinik, wo der Zustand mit Übungen ein wenig gebessert wurde.

2. E. A., 25 Jahre alt, wurde am 22. April 1902 zum ersten Mal untersucht.

Dieser Kranke litt als Kind an Schafblattern und war später, abgesehen von einigen Blennorrhöen, bis jetzt gesund.

Die jetzige Krankheit entstand vom 8.—10. April 1902 damit, dass die Schrift des Patienten ziemlich rasch unregelmässig wurde; auch die Füsse wurden schwächer und die Sprache beschwerlich. Am 19. April entstand eine schmerzende Kontraktur der rechten Hand; diese konnte seitdem weder aktiv noch passiv gestreckt werden. Der Patient beklagt sich ferner, dass er beim anhaltenden Gehen plötzlich einen heftigen Schmerz in seinem rechten Fuss fühlt und dann keinen Schritt weiter gehen kann; nach 2—3 Minuten kann er seinen Weg weiter fortsetzen, doch dann erscheinen diese Schmerzen nach einiger Zeit wieder.

Lues und Potus werden negiert, starkes Rauchen zugegeben.

Der kleingebaute, schwächliche Patient hat ein gesundes Knochensystem.

Die Pulsation der peripheren Arterien ist sichtbar und an der Arteria radialis besonders stark. Die Zahl der Pulsschläge ist 80 in der Minute.

Die Herzgrenzen sind normal, die Herztöne rein. Die innern Organe sind gesund.

Der untere Ast des rechten Facialis bleibt zurück, die ausgestreckte Zunge steht nach links. Das Gaumensegel bewegt sich gut und auf beiden Seiten gleichförmig. Die Sprache ist seit seiner Kindheit stotternd.

Das Schlucken ist nicht behindert.

Die Motilität der Oberextremitäten ist mit Ausnahme der rechten Hand gut. Der Patient hält die rechte Hand zusammengepresst; der Versuch, dieselbe zu strecken, verursacht heftigen Schmerz. Die linke Hand und die Finger der linken Hand sind passiv über das Normale streckbar. Die linke Hand zittert bei intendierten Bewegungen.

Die Bewegung der Unterextremität ist in jeder Richtung möglich, doch bewegt sich die rechte beschwerlich. Der Gang ist cerebellar-ataktisch und spastisch.

Die Sehnenreflexe des M. triceps brachii, der Achillessehne, die Patellarreflexe sowie die Scapularperiostreflexe sind lebhaft, auf beiden Füssen besteht Klonus, rechts stärker als links. Rechts besteht Babinski. Die Bauch- und Kremasterreflexe konnten nicht ausgelöst werden.

Die Geschwister sind die folgenden: 5 starben 2 bis 4 Jahre alt, 11 leben. 1. Ein 46 Jahre alter Mann ist neurasthenisch. 2. Eine 44 Jahre alte Frau ist hysterisch. 3. Ein 42jähriger Mann stottert und leidet an Neurasthenie. 4. Ein 28jähriger Mann ist neurasthenisch. 5. Eine 36jährige Frau ist gesund. 6. Eine 34jährige Frau ist gesund. 7. Ein 32jähriger Mann ist gesund. 8. Ein 30jähriger Mann starb am 30. Mai 1902 an Bradykardie.

9. E. Z., 28 Jahre alt, seine Krankengeschichte folgt. 10. 26 Jahre alte Frau, ist gesund. 11. E. A., 25 Jahre alter Mann, dessen Krankheit S. 324. beschrieben wird.

1. E. Z., Mann, ist jetzt 30 Jahre alt, wurde am 14. Mai 1904 auf die Klinik aufgenommen. Dieser Kranke litt vor 6 Jahren an Diphtherie und im folgenden Jahr an Icterus. Lues und Potus werden negiert. Der Kranke bemerkte im November 1900, dass die linke Hand ungeschickt geworden ist; kleine Gegenstände fielen öfters aus der Hand. Er wurde zur selben Zeit aufmerksam gemacht, dass sein Gang unregelmässig sei, nach 1—2 Monaten trat rasche Ermüdbarkeit ein, der Gang konnte die gerade Linie nicht einhalten. Im März 1901 suchte der Kranke Herrn Prof. Jendrássik auf. Nach den aus dieser Zeit entstammenden Aufzeichnungen war die Ataxie hochgradig, die Sehnenreflexe gesteigert, die Hände zitterten, er stotterte, der Urin ging schwer. Später verbesserte sich der Zustand. Im Mai 1902 wurde Nystagmus und Fussklonus konstatiert.

Bei der Aufnahme war der mittelgrosse, gut gebaute Mann gut ernährt. Die Knochen und Gelenke waren intakt. Die Farbe der Haut war blass, unter der Haut konnten keine vergrösserten Drüsen gefunden werden. Die innern Organe sind gesund. Der Puls ist 82 in der Minute. Der Urin geht ein wenig schwer ab, enthält keine fremden Bestandteile.

Die Augen stehen gerade und bewegen sich nach allen Richtungen; beim Blick nach der Seite entsteht ein schwacher Nystagmus. Die Sehkraft ist normal. Die Pupillen sind mittelweit und reagieren gut auf Licht und bei Accomodation.

Die Muskeln des Gesichts funktionieren normal, das Kauen, Schlucken, die Bewegungen der Zunge und des Gaumensegels gehen gut vor sich. Die Sprache ist stotternd, stammelnd und beschwerlich.

Die Bewegungen der oberen Extremitäten sind in allen Richtungen ausführbar, aber ohne Geschicklichkeit. Auch Intentionszittern ist vorhanden.

Der Gang des Kranken weicht von der geraden Direktion ab und zeigt dabei die Eigenschaften des spastischen Gangs. Auch in den Unterextremitäten ist das Intentionszittern stark auffallend, wenn der Kranke den Fuss auf einen Punkt stellen will. Diese exakte Bewegung ist überhaupt nur dann möglich, wenn sie langsam ausgeführt und von den Augen fortwährend kontrolliert wird. Die Unterextremitäten schnellen beim Gang oft zusammen. Der Kranke kann mit aneinander gestellten Füssen auch mit offenen Augen kaum stehen bleiben und würde mit geschlossenen Augen fallen.

Die Kraft, die Ernährung, die aktive und passive Bewegung ist in

Die Motilität der Zunge, das Kauen und das Schlucken sind normal. Die Sprache ist ziehend, langsam. Die Gaumensegel bewegen sich gut.

Die oberen Extremitäten bewegen sich in allen Richtungen und sind genügend stark. Die Hand ist ein wenig ungeschickt. Der Kranke hält den Unterarm und die Hand gespreizt. Die Bewegung der linken Hand ist ein wenig ungeschickt, Intentionszittern ist nicht vorhanden. Die Motilität des Rumpfes ist gut, die Wirbelsäule ist nach vorn gebeugt.

Fig. 14.

Die Haltung der unteren Extremitäten ist charakteristisch. Setzt man den Kranken auf einen Stuhl, so streckt er die Unterschenkel in 45gradigem Winkel, kreuzt die Füsse übereinander und hält die Zehenspitzen einwärts. Wenn der Knabe gerade steht, so muss er entweder die Kniee beugen oder sich anhalten, wobei ein Genu recurvatum entsteht (s. Fig. 14). Die Unterextremitäten sind genügend stark, entwickeln bei passiven Bewegungen normalen Widerstand. Der Gang ist spastisch, das Genu recurvatum steigert sich dabei, das Becken wird gehoben, der Kranke stolpert über seine Zehen und fällt oft um.

Die Patellar-, Achilles- und Triceps(brachii)-Sehnenreflexe sind lebhaft. Fussklonus auslösbar. Babinski mit fächerartigem Spreizen der Finger. Der Kremaster- und Lendenreflex sind lebhaft, die Bauchreflexe sind schwach. Die Sensibilität ist intakt. Die Sinnesorgane funktionieren gut.

5. Beobachtung.

Familie F. 3 Schwestern und ein Bruder leiden an Pseudohypertrophie, die eine dieser Schwestern ist in der Entwicklung zurückgeblieben. Die mütterlichen Grosseltern waren Cousins.

Die Einzelheiten dieser Familiengeschichte sind die folgenden: Die mütterlichen Grosseltern waren Cousins, die väterlichen Grosseltern erreichten ein hohes Alter. Die Eltern sind nicht verwandt. Der Vater, 65 Jahre alt, ist ein hochgebauter gesunder Mann, die 45 Jahre alte Mutter ist mittelgross und gesund. Der Vater hat 2 Schwestern und 3 Brüder; diese und die Kinder derselben sind gesund. Ein Bruder der Mutter starb an Krebs, ein anderer Bruder und dessen Kinder sind gesund.

Der Vater ist zum zweiten Mal verheiratet. Aus der 1. Ehe entstammen zwei Kinder: eine 30 und eine 25 Jahre alte Tochter, beide sind gesund. Die erste hat 5 gesunde Knaben und 2 gesunde Töchter; die Heirat der zweiten blieb bis jetzt steril.

Aus der zweiten Ehe entstammen 9 Kinder:

1. 24 Jahre alter Mann, hoch gebaut, gesund, hatte 2 Kinder. Das eine war im 6., das andere im 8. Monate geboren. Beide starben unmittelbar nach der Geburt.

2. Mädchen, war hoch gebaut und starb im 18. Jahre. Der Gang dieser Patientin wurde im 11. Jahre schwer und 1 Jahr später unmöglich. Diese Kranke konnte am Ende ihrer Krankheit ihre Füsse gar nicht bewegen. Sie konnte ihre Hände nur bis zur horizontalen Lage heben und konnte das Essen schwer zu ihrem Mund bringen. Das Aufsitzen im Bett war nur mit Hilfe möglich. Die Unterschenkel der Kranken waren zuerst auffallend dick, später mager.

3. Knabe, starb 2 Jahre alt an unbekannter Krankheit.

4. Mann, 19 Jahre alt, hoch gebaut. Der Gang dieses Patienten wurde im 13. Jahre beschwerlich, er ging auf den Fussspitzen, hielt dabei den Kopf rückwärts, bewegte die Schultern und die Hände stark; seit dem 15. Jahre wurde der Gang unmöglich. Die Unterschenkel waren im Anfang dick; später, als die übrige Muskulatur abmagerte, verschmälerte sich auch der Unterschenkel. Die Unterextremitäten sind im Kniegelenk gebeugt, können auch passiv nicht gestreckt werden. Die Füsse sind medianwärts gebeugt.

5. Mädchen (Helene), 16 Jahre alt. Ihre Krankengeschichte wird in dieser Arbeit veröffentlicht.

6. Mädchen, starb im 6. Jahre an unbekannter Krankheit.

7. Mädchen (Esther), 10 Jahre alt, die Krankengeschichte folgt.

8. Knabe, 7 Jahre alt, gesund.

9. Mädchen, 4 Jahre alt, gesund.

Helene F., 15 Jahre alt, wurde am 1. Dezember 1904 aufgenommen und verweilte hier bis zum 24. September 1905. Während dieser Zeit

ist die Krankheit kaum vorgeschritten. Die Kranke lernte zu normaler Zeit gehen und sprechen. Im 5. Lebensjahre wurde die abnorme Dicke der Unterschenkel bemerkt, das Bücken ging schwer; die auf der Erde sitzende Kranke konnte sich nicht erheben, ermüdete rasch und wurde schwächer. Der Gang wurde schwer, der Rücken gebogen.

Fig. 15.

Die Kranke ist im Wachstum zurückgeblieben, 135 cm hoch, die Brust ist schwach entwickelt. An den Pubes sind sehr wenig Haare, in der Achselhöhle gar keine (s. Fig. 15). Die Menstruation trat im 16. Jahre auf.

Die Wirbelsäule ist gebogen, von hinten gesehen konkav, die Schultern und der untere Teil der dorsalen Wirbelsäule stehen rückwärts vor.

Beim Liegen gleicht sich diese Verkrümmung aus. Die inneren Organe sind gesund, der Urin enthält keine fremden Bestandteile.

Die Gesichts- und Nackenmuskulatur funktioniert normal, das Kauen und Schlucken ist nicht erschwert, die Zunge ist beweglich. Die Schultern bewegen sich gut und sind genügend stark. Die Patientin kann ihre Arme bis zur horizontalen Lage leicht nach vorne und seitwärts erheben, doch können die in dieser Richtung ausgestreckten Arme leicht heruntergedrückt werden. Die Mm. serrati maj. sind schwach, die Schulterblätter treten beim Erheben der Arme flügelartig vor. Der Unterarm kann gebeugt und gestreckt werden, doch können wir den gestreckten Arm ohne Kraftaufwand beugen und den gebeugten ausstrecken. Die Lähmung des M. infraspinatus macht das Auswärtsrotieren des Oberarms unmöglich. Die Hand und die Finger können gestreckt und gebeugt werden; auch diese Bewegungen sind kraftlos.

Die Mm. cucullares sind gut, die Mm. pectorales maj. und latissimi dorsi schwach. Die Rumpfmuskulatur ist schwach; die Kranke muss sich beim Vorbeugen anhalten und kann sich vorgebeugt ohne Hilfe nicht aufrichten.

Die Unterextremitäten sind in jeder Richtung bewegbar, die Strecker des Unterschenkels sind genügend kräftig, die Beuger schwach, die übrigen Bewegungen der Füsse sind kraftlos. Wenn die Patientin sich auf die Erde setzt, steht sie in der bekannten, für die Muskelatrophie charakteristischen Weise auf. Beim Gehen werden die Hände und Schultern geschleudert und das Becken stark gehoben.

Der Umfang der Extremitäten ist ausser der Wadenmuskulatur vermindert. Der grösste Umfang des Oberarms beträgt 20 cm, des Unterarms 21 cm, der Umfang des Schenkels 15 cm über dem oberen Patellarrande beträgt 37,5 cm, der grösste Umfang des rechten Unterschenkels beträgt 33,5, des linken 34,5 cm.

Die Sehnenreflexe der Patellar- und Achillessehne und der Sehne des M. triceps brachii sowie auch die Hautreflexe sind erhalten. In der Gefühlssphäre sind keine Veränderungen vorhanden. Die elektrischen Reaktionen sind erhalten; fibrilläre Zuckungen sind nicht vorhanden.

Esther F. (s. Fig. 15), 10 Jahre alt, wurde am 1. Dezember 1904 aufgenommen. Sie lernte zur richtigen Zeit sprechen und gehen. Die Unterschenkel der Kranken wurden im 4. Jahre dick, und es wurde zur selben Zeit bemerkt, dass sie sich von der Erde nicht ohne Hilfe erheben kann.

Die Kranke ist 119 cm hoch. Die inneren Organe sind gesund, der Urin enthält keine fremden Bestandteile.

Die Gesichts- und Nackenmuskulatur ist gesund, das Kauen, Schlucken und die Zungenbewegungen sind erhalten. Die oberen Extremitäten bewegen sich in jeder Richtung, aber ohne Kraft. Besonders schwach sind die Mm. serrati maj., latissimi dors. und infraspinati; relativ erhalten ist die Kraft der Mm. cucullares und pectorales maj. Der Rumpf bewegt sich nach allen Richtungen. Die Wirbelsäule ist bei stehender Haltung, von hinten gesehen, konkav, die Schultern und der untere Teil der Wirbelsäule stehen nach rückwärts vor. Die Kranke kann sich nicht vorgebeugt erhalten, sie muss sich dabei anhalten und kann sich auch aus der vorgebeugten Stellung nicht in die senkrechte erheben.

Die unteren Extremitäten bewegen sich in jeder Richtung, können

aber keinen Widerstand entfalten. Die Kranke kann sich nur schwer aus liegender Haltung erheben; sie stellt sich dabei auf Füsse und Hände und stösst dann den Oberkörper mit den Händen vom Boden los. Beim Gehen wird das Becken stark gehoben.

Der grösste Umfang des Oberarms beträgt 15,5 cm, des Unterarms 15 cm. Der grösste Umfang des Oberschenkels beträgt 8 cm über dem oberen Patellarrande rechts 26,5, links 26 cm, der grösste Umfang der Wade beiderseits 25,5 cm. Die Wadenmuskulatur ist auffallend dick. Die elektrischen Reaktionen sind erhalten.

Die Patellar-, Achilles- und Triceps(brachii)-Sehnenreflexe sind erhalten, die Hautreflexe lebhaft. Die Sensibilität und die Sinnesorgane funktionieren normal.

6. Beobachtung.

Fam. Katt. Zwei Knaben leiden an Pseudohypertrophie, haben unten erweiterten Brustkorb, grosse Köpfe, kleine Ohren. Der ältere ist prognat, hat gesteigerte Achillessehnenreflexe und Muskelverkürzungen.

Von den Grosseltern ist nicht mehr bekannt, als dass die mütterliche Grossmutter herzkrank war. Der Vater ist im 52. Jahre nach zweijähriger Geisteskrankheit gestorben. Die Mutter ist jetzt 46 Jahre alt, plattfüssig, sonst gesund. Die Eltern sind nicht verwandt, der Vater war nur 6 Jahre älter als die Mutter.

Die Geschwister des Vaters: 1. Mann, 56 Jahre alt, hatte 7 Kinder; der eine Sohn verübte im 26. Jahre Selbstmord, eine Tochter ist 28 Jahre alt, gesund, 4 Söhne und 1 Tochter starben in den ersten Jahren. Die 28 Jahre alte Tochter hat zwei gesunde Kinder: einen Knaben und ein Mädchen. 2. Mann, 45 Jahre alt, von welchem nicht viel bekannt ist. Dieser hat eine 16 Jahre alte, an Magenbeschwerden leidende Tochter und einen 11 Jahre alten gesunden Sohn. 3. Frau, starb 42 Jahre alt, war 14 Jahre in einer Irrenanstalt, hatte zwei Kinder, welche klein gestorben sind.

Die Geschwister der Mutter: 1. Gesunde Frau, 49 Jahre alt, hat 4 Kinder: ein 24 Jahre altes gesundes Mädchen, einen Sohn, welcher im 26. Jahre gestorben ist, an Epilepsie litt, eine 28 und eine 26 Jahre alte Tochter, welche beide Nonnen geworden sind. 2. Mann, starb 26 Jahre alt an Tuberkulose. 3. Knabe, starb im 3. Jahre an unbekannter Krankheit. Geschwister vom selben Vater und von der Stiefmutter: 4. Gesunde Frau, 30 Jahre alt, hat 3 gesunde Töchter und einen gesunden Knaben. 5. Frau, gesund, lebt von ihrem Mann geschieden, hat keine Kinder. 6. Mann, 26 Jahre alt, gesund, hat eine gesunde Tochter. 7. Knabe, starb im 1. Jahre. 8. Mädchen, 20 Jahre alt, war längere Zeit kränklich, ist jetzt gesund.

Die Kranken und ihre Geschwister: 1. Frau, 26 Jahre alt, gesund, hat eine 3 und eine 2 Jahre alte gesunde Tochter. 2. Mädchen, starb im 18. Jahre, war blödsinnig und konnte kaum sprechen. 3. Mann, 21 Jahre alt, ist nervös, klagt über Herzklopfen. 4. Mädchen, 17 Jahre alt, gesund. 5. Knabe, starb im 1. Jahre. 6. Knabe, starb im 10. Monate. 7. Knabe, 15 Jahre alt, leidet an Pseudohypertrophie. 8. Mädchen, 11 Jahre

alt, ist gesund. 9. Knabe, litt an Pseudohypertrophie und starb, 7 Jahre alt, an einer interkurrenten Krankheit.

Die Krankengeschichte der 2 an Pseudohypertrophie leidenden Knaben soll hier mitgeteilt werden.

K., Matthias, ist jetzt 15 Jahre alt, wurde im 11. Jahre und am 9. Mai 1904 auf die Klinik gebracht, verbrachte hier einige Monate. Ich habe den Patienten zuletzt im Oktober 1905 untersucht, als er einige Tage in der Klinik verweilte.

Der Kranke wurde zur Zeit ohne ärztliche Hilfe geboren, lernte zur Zeit sprechen und gehen. Er hatte keine Kinderkrankheiten durchgemacht. Im 8. Jahre sollte er in der Schule Turnübungen machen; erst jetzt wurde bemerkt, wie ungeschickt der Knabe war, obwohl seine Ungeschicklichkeit im geringen Grade schon früher aufgefallen ist. Im 9. Jahre war der Gang noch schlechter, besonders das Treppensteigen war erschwert. Seitdem verschlimmert sich der Zustand allmählich.

Bei der letzten Untersuchung wurde Folgendes konstatiert: Der 15 Jahre alte Knabe ist seinem Alter entsprechend entwickelt. Der Kopf ist gross, der Umfang desselben misst 56,5 cm. Die Ohren sind klein und stehen schräg (s. Fig. 16). Die unteren Zähne stehen einige Millimeter vor den oberen. Die Wirbelsäule ist krumm, der Brustteil bildet vom 2. bis 7. Wirbel eine mit seiner Konkavität nach links sehende leichte Skoliose. Der untere Teil der Wirbelsäule gibt bis zum 2. Lendenwirbel eine in der entgegengesetzten Richtung gebeugte Skoliose, ausserdem stehen die Proc. spinosi der 12 Brust- und der ersten 2 Lendenwirbel vor. Alle diese Beugungen gleichen sich in gewissem Maße, aber nicht ganz aus, wenn der Kranke vertikal aufgehoben wird. Der Brustkorb wird nach unten zu weiter.

Die Gesichtsmuskeln, die Zunge, die Kaumuskeln, das Gaumensegel funktionieren normal. Das Schlucken ist nicht gehindert, die Stimme ist normal.

Die Kopfbewegung ist gut, die Nackenmuskeln sind intakt.

Bei der Untersuchung der oberen Extremitäten ist die relative Dünnheit des Oberarms der Stärke des Unterarms entgegengesetzt. Der grösste Umfang des Oberarms beträgt 21 cm, der des Unterarms 23 cm. Die Oberextremitäten sind passiv in jeder Richtung beweglich, nur der rechte Unterarm bildet eine Ausnahme, indem die Streckung nicht ganz möglich ist. Die aktiven Bewegungen sind sehr beschränkt. Die Schultern bewegen sich hinauf und nach rückwärts sehr gut und kräftig, nach vorn, das heisst nach der Medianlinie, gelingen diese Bewegungen nur in geringem Maße und ohne Kraft. Der M. deltoideus bewegt den Oberarm schwer nach vorn und nach der Seite und nicht bis zur horizontalen Linie. Der bis zu dieser Höhe gehobene Arm kann trotz des Widerstandes des Kranken am leichtesten überwunden werden. Die Schwäche der Mm. serrati zeigt sich durch die charakteristische Haltung des Schulterblattes in der Ruhe und durch die flügelartige Stellung beim Heben des Arms. Der Oberarm bewegt sich nach innen, das heisst nach der medianen Linie; diese Bewegung kann aber ohne Kraftaufwand unmöglich gemacht werden. Dabei springt der oberste Teil des M. pectoralis major als dünner Strang vor. Der M. latissimus dorsi ist sehr schwach. Wenn der Kranke an den Armen gefasst gehoben wird, so lassen die Schultern bis zu den Ohren nach.

Der Unterarm bewegt sich in allen Richtungen, aber alle diese Bewegungen sind schwach, auch die Bewegungen der Hand und der Finger sind geschwächt; am wenigsten gelingt die Streckung der Hand, welche nicht über die horizontale Ebene gelingt.

Der Rumpf bewegt sich in allen Richtungen.

Die dünnen Oberschenkel stehen mit den recht dicken Unterschenkeln im Gegensatz. Der Umfang des rechten Oberschenkels beträgt 15 cm über

Fig. 16.

dem oberen Patellarrande 37,5 cm, der des linken 37 cm. Der grösste Umfang des rechten Unterschenkels beträgt 35, der des linken 35,5 cm. Die passive Beweglichkeit der Unterextremitäten ist beschränkt, die Unterschenkel können aus ihrer in 90gradigem Winkel gebeugten Lage kaum gestreckt werden. Die Füsse können aus der Stellung des Pes equinus nicht gestreckt werden. Dementsprechend verbringt der Kranke seine Zeit sitzend, er kann nicht gehen und bewegt sich, auf einem Schemel sitzend, vorwärts. Die aktiven Bewegungen der Unterextremitäten gelingen in allen

Richtungen so weit, als die Kürzung der Achillessehne und der Unterschenkelbeuger die Bewegung erlaubt. Die elektrische Erregbarkeit ist herabgesetzt, fibrilläre Zuckungen sind nicht vorhanden.

Die inneren Organe sind gesund.

Die Sehnenreflexe des M. triceps brachii und der Patellarsehne können nicht ausgelöst werden, der Reflex der Achillessehne kann im Gegenteil als erhöht betrachtet werden, da die Mm. gastrocnemii sich dabei einige Male nacheinander zusammenziehen, wie bei den spastischen Lähmungen der unteren Extremitäten. Fussklonus kann manchmal in geringem Maße ausgelöst werden. Die Bauchreflexe sind normal, der Fusssohlenreflex ist beugend.

Die Sensibilität ist gut. Die Sinnesorgane sind intakt. Der Penis ist öfters erigiert, Ejakulation erfolgte bis jetzt nicht, das Urinieren und der Stuhl sind in Ordnung.

K., Joseph, der Bruder des Matthias, wurde am 24. September 1904 vorgestellt. Der ungeschickte Gang des Kranken fiel der Mutter auf. Dieser Patient konnte nur einmal untersucht werden. Der 6 Jahre alte Knabe stolpert seit einem Jahre oft. Er wurde zur normalen Zeit ohne ärztliche Hilfe geboren, lernte in der normalen Zeit gehen und sprechen. Der Kopf ist relativ gross, der Umfang misst 55 cm. Der Körperbau ist rhachitisch. Die Muskeln des Gesichts, des Kopfes und des Halses sind gut. Die Ober- und Unterextremitäten bewegen sich in allen Richtungen, aber ohne Kraft, die Streckung der Zehen des Fusses ist nur in geringem Maße möglich. Der Kranke erhebt sich aus der Rückenlage in der bekannten, für die Dystrophie charakteristischen Weise. Die Unterschenkel sind entgegen den übrigen normal genährten Muskeln dick. Die Patellar- und Achillessehnenreflexe sind normal. Das Gefühl und die Sinnesorgane sind intakt, die inneren Organe gesund. Der Knabe starb im Januar 1905 an einer interkurrenten fieberhaften Krankheit.

7. Beobachtung.

Sp. F. 1 Fall., Pseudohypertrophie, Wirbelsäule deformiert, Babinskischer Fusssohlenreflex. Beginn nach Scarlatina. Die Grossmütter waren Schwestern.

S. F. (s. Fig. 17), 15 Jahre alt, Sohn eines Kaufmanns, wurde am 6. Juni 1904 aufgenommen. Die Mutter des Vaters und die Mutter der Mutter waren Schwestern. Der Vater ist im 68. Jahre gestorben, er war lange Zeit kränklich. Über die Geschwister des Vaters ist nichts bekannt. Die Mutter ist 58 Jahre alt, hat 5 Geschwister, alle sind gesund. Der Kranke hat einen 40-, einen 35-, einen 30- und einen 28jährigen Bruder, eine 20-, eine 19- und eine 13jährige Schwester. Der erste Bruder hat 3, der vierte 1, die älteste Schwester 2 Kinder, alle sind gesund. Von einer ähnlichen Krankheit weiss niemand etwas in der Familie. Der Kranke machte im 5. Jahre eine Scarlatina durch, seine Füsse waren nach dieser Krankheit geschwollen, in dieser Zeit wurden die ersten Symptome der Muskelschwäche wahrgenommen.

An der Art. pulmonalis und an der Herzspitze ist ein systolisches Geräusch vernehmbar, die Grenzen des Herzens sind normal. Die innern Organe sind gesund, im Urin ist kein fremder Bestandteil zu finden.

Die Kau-, Schluck-, Gesichts-, Zungen- und Gaumensegelbewegungen

sind intakt. Der Kopf kann nach rechts und links gedreht werden, aber weder nach vorne, weder nach der Seite, noch nach rückwärts gebeugt werden. Der Kopf kann gerade gehalten werden; wenn er nur wenig nach den angegebenen Richtungen abweicht, fällt er in dieser Richtung. Die Schultern bewegen sich nur nach aufwärts in geringem Maße. In den

Fig. 17.

Oberextremitäten ist gar keine andere Bewegung als die der Hand und der Finger möglich; auch diese ist gering und ohne jede Kraft. Der Kranke kann nicht ohne Hilfe aufsitzen und kann sich aus vorgebeugter Stellung nicht aufrichten. Der Kranke ist in Rückenlage nicht imstande, seine unteren Extremitäten zu heben, sämtliche andere Bewegungen sind fast ganz geschwunden, nur die der Zehen des Fusses blieben relativ

intakt. Der Kranke ist kaum imstande, einige kurze Schritte vorzunehmen, auch das ist nur dann möglich, wenn er vorher aufgestellt wird. Wenn er beim Gange irgendwie aus der vertikalen Stellung herauskommt, so fällt er plötzlich zusammen.

Die unteren Extremitäten können passiv bis zu einem Winkel gebeugt werden. Die Beugung des Unterschenkels ist wegen der Spannung des M. quadriceps beschränkt. Die Füsse hängen gerade herab, können kaum ein wenig extendiert werden.

Die ganze Muskulatur ist atrophisch und schlaff, nur die Waden sind hypertrophisch. Der grösste Umfang des rechten Oberarms beträgt nur 14, der des linken 13 cm, der des Unterarms 17 cm. Der Umfang des Oberschenkels 15 cm über dem oberen Patellarrande misst rechts 30,5, links 30 cm. Der Umfang des rechten Unterschenkels beträgt 32,5, der des linken 32 cm. Die elektrische Erregbarkeit ist geschwächt, keine fibrillären Zuckungen.

Die Wirbelsäule ist beweglicher als beim Gesunden. Sitzt der Kranke, so gibt die Hals- und der obere Teil der Brustwirbelsäule eine gerade Linie, der untere Teil der Brustwirbelsäule steht vor und ist leicht nach links gebogen. Steht der Kranke, so wird diese Krümmung kleiner und verschwindet aber auch dann nicht ganz, wenn der Kranke aufgehoben wird. Der Patellarsehnenreflex ist schwer auszulösen. Der Triceps- und Achillessehnenreflex sind nicht vorhanden. Der Fersenreflex konnte nicht untersucht werden. Bauch- und Kremasterreflexe sind gut. Sensibilität und die Sinnesorgane sind gesund.

8. Beobachtung.

T. F. 1 Fall. Zuerst Pseudohypertrophie, später allgemeine Dystrophie mit hochgradiger Kyphoskoliose, Schlingbeschwerden, kleine Zunge, unregelmässige Kieferbildung, die vorderen Zähne reichen nicht aneinander, die untere Reihe bleibt stark hinter und unter der oberen zurück. Muskelverkürzung. Ein Cousin litt angeblich an derselben Krankheit (?). Verschlimmerung nach einer akuten Infektionskrankheit.

F. Till, 18 Jahre alt, Sohn eines Krämers, wurde am 27. Oktober 1905 mit Erlaubnis des Herrn Dozenten Tauszk aus dem städtischen Armenhaus auf die Klinik gebracht, wo er bis zum 29. Oktober verblieb[1]).

Der väterliche Grossvater starb im 56. Jahre an unbekannter Krankheit, die Mutter im 49. Jahre plötzlich. Der väterliche Grossvater starb 45 Jahre alt an unbekannter Krankheit, die väterliche Grossmutter im 63. Jahre an Krebs. Die Grosseltern waren nicht verwandt.

Der Vater starb im 42. Jahre an Wassersucht, die Mutter ist 39 Jahre alt, gesund. Die Eltern sind nicht verwandt.

Die Geschwister des Vaters: 1. 50 Jahre alter Mann, ist verheiratet,

1) Ich bin ausserdem dem Herrn Dozenten Tauszk auch dafür zum Danke verpflichtet, dass er mir liebenswürdigerweise die Erlaubnis gab, zwei Kranke, welche schon früher auf der Klinik in Behandlung standen und jetzt im Pflegehaus San Marco untergebracht sind, auf die Klinik bringen zu lassen. Das sind der Fall 1 der 6. Beobachtung und der in der 9. Beobachtung beschriebene Kranke.

hat keine Kinder gehabt; 2. Frau, über 40 Jahre, gesund, hat einen gesunden Sohn, 3 Söhne sind in den ersten Jahren gestorben. 3. Frau, über 40 Jahre alt, hat eine Tochter und zwei Söhne, welche gesund sind; 4. Mann, 40 Jahre alt, ist nervös, hat einen gesunden Sohn.

Die Geschwister der Mutter: 1. Mann, beiläufig 60 Jahre alt, hat 3 gesunde Töchter und 3 gesunde Brüder; 2. Frau, beiläufig im selben

Fig. 18.

Alter, leidet an einer Herzkrankheit, hat 4 gesunde Söhne und 2 gesunde Töchter; 3. Frau, starb im 56. Jahre an Wassersucht, hat 3 gesunde Töchter. Diese Frau hatte einen Sohn, welcher bis zum 9. Jahre schwer ging und dann ein Jahr lang nicht gehen konnte und im 10. Jahre starb. Die Unterschenkel dieses Knaben waren nicht pseudohypertrophisch. Die Ärzte, die diesen Kranken behandelt haben, sagten, dass er an derselben Krankheit litt wie unser Patient.

Unser Patient (Fig. 18.) hat 3 gesunde Schwestern im Alter von 20, 16 und 14 Jahren.

Er wurde zur Zeit ohne Kunsthilfe geboren und machte den ersten Gehversuch erst im 18. Monate; sein Gang war aber nie ganz

Fig. 19.

fehlerlos, er stolperte und fiel oft. Die Unterschenkel waren, mit dem übrigen Körper verglichen, sehr dick. Die Nachbarsfrauen frugen die Mutter oft, warum sie die Waden ihres Sohnes ausstopfen lässt. Im 4. Jahre machte der Kranke eine akute exanthematische Krankheit durch, welche mit einer Nierenentzündung verbunden war. Die Ungeschicktheit des Ganges wurde im 8. Jahre bemerkt; diese schritt seitdem vor, seit

$5^1/_2$ Jahren ist der Gang gänzlich unmöglich geworden. Trotzem überstand der Patient vor $1^1/_2$ Jahren einen Typhus und im vorigen Jahre eine Influenza. Der Kranke ist intelligent und hat bis vor kurzer Zeit viel gelesen, kann aber jetzt auch diese Beschäftigung nicht mehr fortsetzen, da er dabei schnell ermüdet.

Der Kranke ist seinem Alter gemäss entwickelt. Die Haut ist blass, das subkutane Fettgewebe vermindert.

Die Wirbelsäule bildet von hinten gesehen eine nach rechts konvexe

Fig. 20.

Skoliose. Diese Verkrümmung gleicht sich, wenn der Kranke aufgehoben wird, gewissermassen aus (s. Fig. 19). Der Brustkorb ist flach, das Sternum ist eingefallen, die unteren Enden der Rippen stehen vor. Die unteren vorderen Zähne stehen um 4 mm hinter den oberen zurück und stehen beiläufig 0,5 cm tiefer (s. Fig. 20).

Die Stirn kann gut gerunzelt werden. Die Lippen bewegen sich, der Kranke kann pfeifen und seinen Mund aufblasen, doch geschieht die Bewegung der Lippen beim Zeigen der Zähne nicht in dem Maße wie beim Gesunden. Das Kauen gelingt gut. Die Zunge bewegt sich in allen

Richtungen, ist aber sehr klein. Das Schlucken fester Substanzen ist oft beschwerlich.

Die Muskeln des Halses können nur sehr geringe Bewegungen ausführen, der Kopf kann bei der Rückenlage kaum gehoben werden, die Bewegung

Fig. 21.

nach der Seite ist wenig besser, aber auch kraftlos. Der Kopf bleibt nur bei vertikaler Haltung stehen und fällt bei schräger Haltung auf die entsprechende Seite. In den Schultern ist nur eine geringe Hebung möglich. Von den Muskeln der Oberarme ist nur eine geringe Bewegung des M. biceps, eine etwas bessere des M. triceps erhalten, auch die Beugung der Finger kann in geringem Maße geschehen. Die Pronation und Supi-

nation gelingt relativ gut. In den übrigen Richtungen ist nicht die geringste Bewegung möglich. Die Verkürzung des M. biceps hält den Unterarm in einer Bewegung von 90° gradigem Winkel, über welche derselbe auch passiv nicht gestreckt werden kann. Die Finger der linken Hand sind im zweiten Gliede gebogen und auch passiv nicht streckbar. Infolge der Atrophie der ganzen Muskulatur der Oberextremitäten beträgt der grösste Umfang des Oberarms 13, der des Unterarms 15,5 cm.

Im Rumpfe ist keine Bewegung möglich.

Von den Bewegungen der Unterextremitäten gelingt nur die Beugung des Oberschenkels, des Fusses und der Zehen in beschränktem Maße, während alle übrigen Bewegungen unmöglich sind. Der Oberschenkel steht zum Rumpfe, der Unterschenkel zum Schenkel in einem Winkel von 90°. Die Füsse haben varoequine Stellung, die Achillessehne ist verkürzt. Die Muskeln sind sehr atrophisch, vom M. gastrocnemius bleibt ein kleiner Teil am oberen Viertel des Unterschenkels erhalten und steht eckig vor (s. Fig. 21). Der Umfang des Oberschenkels beträgt 15 cm über dem oberen Patellarrande 22 cm, der grösste Umfang des Unterschenkels beträgt 21,5 cm.

Die elektrische Erregbarkeit ist stark herabgesetzt, fibrilläre Zuckungen sind nicht vorhanden.

Der Triceps- und Patellarsehnenreflex fehlen, der Achillessehnenreflex ist schwach auslösbar.

Sensibilität, Sinnesorgane sind intakt.

An der Herzspitze ist ein starkes systolisches Geräusch vernehmbar, die Herzgrenzen sind normal. Die inneren Organe sind sonst gesund.

9. Beobachtung.

M. J. 1 Fall. Beginn nach Scarlatina. Anfangs Pseudohypertrophie, später allgemeine Dystrophie. Strabismus divergens, Pes planus, enorme Kyphoskoliose, deformiertrr Thorax, dünnbeinige Paukenschlägelfinger, Hyperextension der Finger, Muskelverkürzung, der Achillessehnenreflex ist gesteigert.

Der Kranke M. J., Sohn eines Eisenbahndieners, wurde zum ersten Male am 15. Oktober 1898 untersucht. Ich konnte den damals 10jährigen Knaben nur kurze Zeit beobachten. Im Herbst 1905 erfuhr ich, dass der Knabe im Siechenhaus San Marco untergebracht worden ist. Von hier liess ich ihn auf die Klinik bringen, wo er zur Untersuchung einige Tage verweilte.

Der mütterliche Grossvater starb 38 Jahre alt infolge eines Mastdarmleidens, die Grossmutter ist 72 Jahre alt, gesund. Der väterliche Grossvater hustete viel und starb im 75. Jahre, die väterliche Grossmutter litt auch an Husten und starb im 57. Jahre. Die Grosseltern waren nicht verwandt.

Der Vater ist 42 Jahre alt, leidet an Husten, er hat 5 Geschwister. Eine 50, eine 35jährige Frau und ein 27jähriger Mann husten, ein 37jähriger Mann und eine 25jährige Frau sind gesund; einige Geschwister starben als kleine Kinder.

Die Mutter ist 41 Jahre alt, leidet an Rheumatismus und ist infolge der Krankheit des Sohnes in verzweifelter Stimmung. Sie hat 5 Geschwister. Diese, ein 37jähriger Mann, eine 47, eine 38, eine 30 und eine 26jährige Frau, sind gesund.

Der Kranke hat 4 Geschwister, ein 15- und ein 13jähriges Mädchen, einen 10- und einen 8jährigen Knaben, welche gesund sind.

Der Kranke wurde schwer, ohne ärztliche Hilfe geboren, lernte im 2. Jahre gehen und sprechen. Die ersten Zeichen der Krankheit erschienen im 4. Jahre. Die Eltern bemerkten, nachdem er von einer Scarlatina genesen war, dass der Gang des Kranken ungeschickt wurde, und dass die Schwäche seiner Glieder langsam voranschreitet. Der Kranke absolvierte nur die 2 unteren Elementarklassen; er lernte schwer.

Fig. 22.

Das Ergebnis der am 15. Oktober 1898 (s. Fig. 22) erfolgten Untersuchung war eine Dystrophie in sämtlichen Muskeln des Körpers mit Ausnahme des Gesichts. Der Schädel war gross, die Augen standen hervor und divergierten. Die Sprache war nasal und ein wenig beschwerlich.

Die Muskulatur des Nacken ist schwach. Der Kranke kann seinen Kopf aus der Rückenlage nicht heben, auch aus der Bauchlage gelingt die Hebung des Kopfes nach rückwärts nur schwer.

Die Muskeln des Oberarms waren atrophisch, seine Bewegungen waren in jeder Richtung beschwerlich, besonders schwach war der M. biceps, etwas relativ stärker der M. triceps. Die Hand hatte überhaupt keine Druckkraft.

Die Muskulatur des Rumpfes war im ganzen schwach, besonders auffallend war die Schwäche des M. latissimus dorsi.

An den Unterextremitäten war die Dicke der Waden von der Atrophie des Oberschenkels abstechend. Der Kranke ging mit leicht gebeugten Unterschenkeln auf breiter Basis, sein Rumpf war dabei vorwärtsgebogen, die Schultern nach rückwärts. Der Knabe konnte auf den Boden gelegt nicht aufstehen, wenn man ihn nicht früher auf alle vier Extremitäten stellte. Die Unterextremitäten bewegten sich in jeder Richtung kraftlos.

Das Skelett zeigt folgende Abnormitäten: Lordose, ein unten breiter Thorax, Pes anserinus und Paukenschlägelfinger.

Die Hautreflexe sind auslösbar, der Patellarreflex ist nicht nachweisbar.

Die Sensibilität und die Sinnesorgane sind gesund.

Ich habe später den Kranken lange Zeit nicht gesehen. Vom Vater erfuhr ich, dass er einen Gehapparat bekommen hat, aber denselbsn nicht brauchen konnte, da seine Füsse unterdessen schwächer wurden.

Fig. 23.

Am 17.—19. Oktober 1905 wurde Folgendes festgestellt (s. Figg. 23—26).

Der Kopf des Kranken ist verhältnismässig gross, der Umfang beträgt 54,5 cm.

Das Knochensystem ist stark deformiert. Der Kranke hält im Bette

liegend seinen Kopf senkrecht, demgemäss stehen auch die 5 ersten Nackenwirbel senkrecht, der übrige Teil der Wirbelsäule bildet eine Kyphose und eine Skoliose. Die Skoliose beginnt am 1. Brustwirbel, von hier angefangen biegt sich die Wirbelsäule von hinten gesehen nach links, beim 6. Brustwirbel kehrt sie wieder nach rechts zur Medianlinie. Der

Fig. 24.

linke Proc. transversus des 12. Brustwirbel steht derart vor, dass er auf den ersten Blick mit einem Gibbus verwechselt werden kann. Die Lendenwirbel und das Kreuzbein befinden sich in horizontaler Lage so, dass der sitzende Kranke eigentlich auf der linken Seite liegt. Die Wirbelsäule ist ausserdem nach rechts gedreht, die Proc. spinosi stehen daher nicht nach rückwärts, sondern nach rechts. Die Kyphose erhält ihren Gipfelpunkt am 12. Brustwirbel und reicht vom 1. Brustwirbel bis zum Ende der Wirbelsäule. Diese Deformation ist so gross, dass der ganze Rumpf

Fig. 25.

vertikal nur 19 cm lang ist. Der Brustkorb ist klein, der untere Teil des Sternum steht kyphotisch vor.

Diese Deformation gleicht sich bis zu einem gewissen Grade aus, wenn man den Kranken bei den Schultern gefasst aufhebt. Die Knochen der Extremitäten sind schmal, besonders schmal sind die Finger der Hand, welche am Ende die Form der Paukenschlägel haben. Die Finger sind in jeder Artikulation über das normale streckbar.

Die Augen bewegen sich in jeder Richtung; es besteht Strabismus divergens, nachdem das rechte Auge nach aussen deviiert. Die Pupillen sind mittelweit, reagieren gut auf Licht und bei Accomodation.

Die Bewegung des Gesichts, der Zunge und des Gaumensegels sind normal, die Sprache ist ein wenig beschwerlich und näselnd, die einzelnen Buchstaben können gut ausgesprochen werden. Das Schlucken ist nicht erschwert. Der Kopf bewegt sich in jeder Richtung, doch ohne Kraft.

Die Schultern bewegen sich wenig aufwärts, in den anderen Richtungen gar nicht; hebt man den Kranken an den Schultern gefasst auf, so gehen die Schultern bis zu den Ohren hinauf. Sämtliche Muskeln der Oberextremitäten sind gelähmt und atrophisch, nur die Fingerbewegungen, die Pronation und Supination gelingt. Wenig Bewegung kann der M. biceps ausführen, etwas stärker ist der M. triceps. Der Unteraram ist pasiv nicht über 120^0 streckbar.

Fig. 26.

Die Muskulatur des Rumpfes ist im ganzen atrophisch und gelähmt. Dasselbe gilt von den sämtlichen Muskeln der Unterextremitäten. deren einzige mögliche Bewegung eine schwache Beugung der Zehen ist. Die Achilllessehne ist verkürzt, der Fuss steht in varoequiner Haltung. Die zweite Zehe des linken Fusses ist von der 2. und 4. gedeckt. Die rechte grosse Zehe ist unter die zweite Zehe gedrückt und berührt dort die ebenfalls hinuntergedrückte dritte Zehe. Fibrilläre Zuckungen sind nicht vorhanden. Die elektrische Erregbarkeit ist herabgesetzt.

Die Scapular periost-, Triceps- und Partellarsehnenreflexe sind nicht auslösbar, der Achillessehnenreflex ist hingegen gesteigert; am linken

Fuss entstehen beim Auslösen desselben klonusartige Zuckungen, ein Fussklonus ist aber nicht vorhanden.

Die Plantar-, Bauch- und Kremasterreflexe sind normal.

Die inneren Organe sind gesund. Das Herz ist im deformierten Thorax zur Seite geschoben. Die Herztöne sind rein.

Das Urinieren ist ohne Beschwerden, im Urin sind keine fremden Bestandteile vorzufinden. Der Kranke hat nur einmal wöchentlich Stuhlgang.

Die Sensibilität ist intakt, die Sinnesorgane normal.

10. Beobachtung.

Ein Fall. Sz. B. Anfang nach Scarlatina. Pseudohypertrophie mit Muskelverkürzung, grosser Kopf mit kleinen Ohren, flacher, unten breiter Thorax, frühreife Entwicklung.

Den 14 Jahre alten Knaben (s. Fig. 27) haben wir am 8. November 1905 aufgenommen. Die mütterlichen Grosseltern sind im Alter von 78 und 71 Jahren an Altersschwäche gestorben, der väterliche Grossvater starb im 75. Jahre an Lungenentzündung, die Grossmutter starb im 65. Jahre an unbekannter Krankheit. 5 Geschwister der Mutter und 5 Geschwister des Vaters sind gestorben, ein Bruder der Mutter lebt, ist gesund. In der Familie ist von einem ähnlichen Leiden nichts bekannt. Der Vater ist 51, die Mutter 40 Jahre alt, sie sind nicht verwandt. Die Geschwister des Kranken, ein 20 Jahre alter Knabe, eine 17, eine 6 und eine 3 Jahre alte Tochter sind gesund.

Der Knabe ist zu normaler Zeit ohne ärztliche Kunsthilfe geboren, lernte zu normaler Zeit gehen und sprechen. Im 6. Jahre erkrankte er an Scarlatina. Auch 3 seiner Geschwister wurden von dieser Krankheit befallen. Diese sind von dem Leiden ohne böse Folgen genesen. Als unser Kranker nach Ablauf dieser Krankheit aufstand, bemerkten die Eltern, dass er oft umfiel und dass sein Gang sich fortwährend verschlimmerte. Seit 2 Jahren kann der Kranke nicht gehen.

Der Kranke wurde laut der amtlichen Verständigung des Matrikelamts in Máramaros-Sziget am 1. Dezember 1891 geboren. Er ist im Verhältnis zu seinem Alter in der Entwicklung ausserordentlich vorgeschritten, ist an den Pubes und in der Achselhöhle stark behaart. Die Körperhöhe beträgt 152,4 cm.

Der Umfang des Schädels misst 56,3 cm, die Knochen des Schädels sind vorgetrieben, die Ohren sind relativ klein. Der Brustkorb ist flach, die unteren Rippen stehen vor. Die Wirbelsäule bildet eine Skoliose, die physiologische Lordose fehlt. Der Kranke pflegt seinen Kopf vorgebeugt zu halten.

Der Knabe spricht nur wenig, ist kindisch und gibt auf die Fragen nur wenig Antwort.

Die ganze Muskulatur des Körpers ist mit Ausnahme der Gesichts- und Nackenmuskeln erkrankt. Die Schultern haben nur nach innen und oben eine geringe Bewegung. Vom M. pectoralis maj. ist kaum etwas zu sehen, der kleine Rest dieses Muskels kann nicht die geringste Bewegung entfalten. Total atrophisch und gelähmt sind auch beide Mm. deltoidei. Die Streckung des Unterarms ist relativ erhalten, das Beugen des Unterarms ist nicht im geringsten möglich. Die Pronation und Supination sind

kraftlos. Die Mm. serrati sind gelähmt. Der Oberarm kann nicht nach aussen rotiert werden. Die Streckung und Beugung der Hand und der Finger sind ziemlich gut.

Die Bewegungen der Unterextremitäten sind nur in sehr geringem Grade möglich und geschehen ohne Kraft, die Flexion des Unterschenkels ist schwächer als die Beugung. Der Schenkel ist ein wenig zum Rumpfe ge-

Fig. 27.

beugt, die Unterschenkel stehen in einem Winkel von 90° zum Schenkel und können darüber auch passiv nicht gebeugt werden.

Die Unterarme und Unterschenkel sind relativ dick im Vergleich zu den Oberarmen und Oberschenkeln. Der grösste Umfang der Oberarme beträgt 17,5 cm, der der Unterarme 13,5 cm. Der Umfang des Schenkels 15 cm über dem oberen Patellarrande beträgt 31 cm, der grösste Umfang des Unterschenkels 31 cm.

Fibrilläre Zuckungen sind nicht vorhanden. Die elektrische Erregbarkeit ist quantitativ herabgesetzt.

Die innern Organe sind gesund.

11. Beobachtung.

Familie H. Drei Brüder leiden an Dystrophie. Anfang an den Gesichts- und Schultergürtelmuskeln. Die Unterschenkel und Unterarme des ältesten Bruders sind pseudohypertrophisch, oder relativ erhalten (?). Anfang nach schwerer Arbeit in zwei Fällen, nach mässigem Turnen wurden die relativ erhaltenen Muskeln gestärkt.

Die Krankengeschichte dieser Familie ist folgende: Der väterliche Grossvater starb im 76., die Grossmutter im 73. Jahre; sie waren miteinander nicht verwandt. Über die Eltern der Mutter ist nichts bekannt. Der Vater starb im 61. Jahre plötzlich; er war herzkrank und verblutete aus dem Munde. Die Mutter starb im 26. Jahre im Kindbett. Die Eltern waren nicht verwandt. Der Vater war um 30 Jahre älter als die Mutter.

11 Schwestern der Mutter starben an Tuberkulose. Der Vater hatte 4 Geschwister: 1. Ein Stiefbruder von einer anderen Mutter ist 75 Jahre alt, gesund und hat einen 23 Jahre alten gesunden Sohn. 2. Ein 72 Jahre alter Bruder leidet an Gallenstein, ist nicht verheiratet. 3. Eine 60 Jahre alte Schwester ist gesund, hat einen gesunden Sohn und eine gesunde Schwester. 4. Ein Bruder starb im 45. Jahre an unbekannter Krankheit.

Die kranken Geschwister sind die folgenden:

1. Mädchen, 25 Jahre alt, leidet an vorgeschrittener Tuberkulose.

2. Mann, 22 Jahre alt, führt ein unregelmässiges Leben, wurde nicht untersucht. Die Angaben über seine Krankheit stammen von dem Bruder, ausserdem konnte ich eine zu diesem Zwecke verfertigte nackte Photographie (s. Fig. 28) des Kranken sehen. Er wurde im 7. Jahre krank, schläft mit offenen Augen, hält seinen Fuss in Plantarflexion. Die unteren Extremitäten sind so schwach, dass der Kranke an kleinsten Hindernissen stolpert und umfällt; der Gang kann nur mit gestrecktem Unterschenkel ausgeführt werden; der Kranke fällt zu Boden, sobald die Unterschenkel nur ein wenig gebeugt werden. Um dies zu vermeiden, bindet er zwei Brettchen an die hintere Fläche der unteren Extremität, welche dieselbe gestreckt halten. Die Photographie zeigt, dass die Unterschenkel und Unterarme entgegen der übrigen Muskulatur stark sind, dass der Brustkorb eingefallen ist, die Mm. pectorales atrophisch sind, und dass die Schulterblätter vorstehen.

3. H. L. (s. Fig. 29), Zeichner, meldete sich am 10. Juni 1904 an der Klinik und wurde seitdem öfter, zuletzt am 27. Sepmber 1905, untersucht. Er lernte zur normalen Zeit gehen und sprechen, hatte keine Kinderkrankheiten, im 13. Lebensjahre litt er 3 Wochen lang an Darmentzündung. Lues wird negiert.

Der Patient will seine Krankheit mit der im 12. Jahre längere Zeit hindurch geleisteten schweren Arbeit in Zusammenhang bringen. Er musste damals Mehlsäcke auf der Schulter tragen; dabei empfand er Schmerzen in den Schultern. Als die Schmerzen vorüber waren, blieb eine Schwäche der Arme zurück. Seitdem schreitet die Krankheit langsam vorwärts.

Die Stirn kann gut gefaltet werden, die Augen schliessen nicht ganz, die offen gebliebene Spalte ist rechts 4, links 2 mm breit. Die Ursache davon ist der Tiefstand der unteren Augenlider, welche schlaff sind; da-

durch bleibt ein grösserer Teil des Auges unbedeckt. Die Augenbewegungen sind in jeder Richtung frei, ermüden bei Konvergenz nicht. Bei den Bewegungen der Bulbi nach auf- und abwärts ist Graefes Zeichen bemerkbar. Die Pupillen sind mittelweit, gleich, reagieren auf Licht und bei Accomodation gut.

Fig. 28.

Die Lippen bewegen sich beim Zeigen der Zähne beiderseits schwach. Der Kranke kann pfeifen; dabei nehmen die Lippen eine sonderbare, charakteristische Stellung ein (s. Fig. 30). Die Aussprache der einzelnen Buchstaben gelingt gut, nur die Aussprache der Vokale o und u ist erschwert, es entsteht dabei dieselbe Lippenformation wie beim Pfeifen. Die Nasenflügel bewegen sich. Das Aufblasen der Wangen gelingt, aber die in der Mundhöhle gesperrte Luft kann nur kurze Zeit gehalten werden.

Die Motilität der Zunge und des Gaumensegels, das Beissen, Schlucken sind erhalten. Der Unterkiefer kann in allen Richtungen frei bewegt werden.

Die Muskulatur des Halses ist kräftig, alle Bewegungen des Kopfes können gut ausgeführt werden.

Die rechte Schulter steht tiefer als die linke, beide bewegen sich nach vorn, aufwärts und rückwärts; diese Bewegungen sind aber kraftlos, besonders schwach ist der rechte M. cucullaris. Die rechte Schulter kann weniger hoch gehoben werden als die linke. Der Brustkorb erscheint von vorn gesehen eingesunken, die Mm. pectorales sind atrophisch und ihr Platz eingefallen, der rechte ist schwächer als der linke. Der Kranke kann seine

Fig. 29.

Arme voraus und seitwärts bis zur horizontalen Linie heben, der rechte M. deltoideus zeigt sich dabei schwächer als der linke, indem die Bewegung rechts schwerer gelingt und leichter überwunden werden kann. Der rechte M. serratus anticus ist gelähmt, daher kann der rechte Arm über die horizontale Linie nicht hinauf, der linke ist schwach, doch in geringem Maße funktionsfähig. Das rechte Schulterblatt steht schon bei herabhängendem Arm vor und liegt weiter von der Wirbelsäule als das linke, beim Heben des Armes steht dasselbe flügelartig vor. Dasselbe gilt in geringerem Grade vom linken Schulterblatt. Wenn das Schulterblatt fixiert ist, können beide Arme gut gehoben werden. Der M. infraspinatus ist erhalten, die entsprechende Bewegung, das Rotieren des Oberarmes nach aussen, gelingt gut. Die Bewegungen des Unterarms, der Hand und der Finger können richtig ausgeführt werden. Die Druckkraft der rechten Hand bleibt aber neben derjenigen der linken zurück.

Beide Mm. latissimi dorsi sind schwach. Die Rippen heben sich bei der Inspiration nicht genug empor. Die Bewegung des Rumpfes gelingt in jeder Richtung. Aus der Rückenlage kann der Kranke sich aber bei auf die Brust gelegten Händen nicht erheben, beim Versuch dieser Bewegung gehen die Füsse in die Höhe.

Die unteren Extremitäten sind stark, nur die Mm. peronei sind ein wenig geschwächt. Die Unterschenkel sind dick.

Der Gang des Patienten ist gut, Ermüdung tritt nicht schnell ein, der Kranke kann auf einem Fusse stehen und sich auf die Fussspitzen stellen.

Fig. 30.

Der grösste Umfang des rechten Oberarms beträgt 27, des linken 27,3 cm, der des Unterarms 26,3. Der Umfang des Oberschenkels beträgt 15 cm über dem oberen Patellarrande 51,4 cm, der grösste Umfang des Unterschenkels links 38, rechts 40 cm, der kleinste Umfang am unteren Ende rechts 23,5, links 24,5 cm. Fibrilläre Zuckungen sind nicht vorhanden, die elektrische Erregbarkeit ist an den gelähmten Muskeln herabgesetzt.

Der Patellar-, Achilles-, der Triceps-Sehnenreflex des Arms und der Scapularperiostreflex sind leicht auslösbar. Die Hautreflexe sind erhalten. Der Plantarreflex ist normal.

Sensibilität und Sinnesorgane sind in Ordnung. Dem Kranken wur-

den nicht anstrengende Übungen mit dem Witelyschen Turnapparat empfohlen; am 29. September gibt er an, dass seine Oberarme seit den Übungen stärker geworden sind.

4. H. G. (s. Fig. 31), 20 Jahre alt, in einem Geschäft angestellt, meldete sich am 27. und 28. September.

Er lernte zu normaler Zeit sprechen und gehen. Im 12. Jahre bemerkte man, dass die Brust oben eingefallen ist; die Arme wurden zur

Fig. 31.

selben Zeit schwächer. Diese Schwäche nimmt seitdem allmählich zu und seit beiläufig 4 1/2 Jahren ist die Arbeitsfähigkeit der Arme vollständig geschwunden. Nach einer einige Tage hindurch ausgeführten schweren Arbeit sind seine Arme nach seiner und seines Bruders Aussage sehr rasch abgemagert.

Die Stirn kann gut bewegt werden. Die Augen schliessen sich nicht vollkommen, indem bei geschlossenen Lidern rechts eine 4 mm, links eine 2 mm breite Spalte offen bleibt. Der Kranke ist nicht imstande zu pfeifen und kann seine Wangen nicht aufblasen. Die Schwäche des Mundes und der Lippen zeigt sich beim Lachen und beim Zeigen der Zähne, die dabei notwendigen Bewegungen sind schwächer als beim gesunden Menschen. Die einzelnen Buchstaben des a b c werden verständlich und ohne

Mühe ausgesprochen. Die Sprache ist nur beim schnellen Sprechen ein wenig verändert.

Das Beissen und Schlucken, die Motilität der Zunge und des Gaumensegels sind normal.

Der Kopf kann in jeder Richtung bewegt werden. Die Schultern hängen tief hinab, die rechte steht tiefer als die linke. Die Bewegungen der Schultern sind beschränkt: hinauf werden dieselben schwer gezogen, vorwärts und rückwärts gar nicht. Schwach und atrophisch sind die Mm. deltoidei, der Kranke kann seine Arme nicht bis zur Horizontalen aufheben. Die Mm. serrati ant. sind vollkommen gelähmt, die Schulterblätter treten bei herabhängenden Armen hervor und stehen flügelartig vor, wenn der Arm gehoben wird. Der Oberarm wird gut rotiert. Beugen und Strecken des Unterarms sind kraftlos; um diese Bewegungen zu verhindern, ist gar keine Kraftaufwendung notwendig. Die Pornation und Supination gelingen. Die Beugung der rechten Hand und der rechten Finger ist nicht vollständig, die Streckung der beiden Hände und Finger ist unmöglich, die Beugung der rechten Hand möglich. Der Händedruck ist kraftlos. Die kleinen Handmuskeln sind atrophisch.

Der Rumpf ist vorgebeugt. Der Kranke kann sich in allen Richtungen beugen. Die Mm. pectorales sind atrophisch, ihr Platz ist eingesunken, ihre Funktion unmöglich. Die Mm. latissimi dorsi sind schwach.

Der Kranke ist imstande, auf einem Fusse zu stehen, der Gang ist gut, er ermüdet aber schnell, die unteren Extremitäten sind im ganzen gut, nur die Mm. peronei sind geschwächt. Auch hier ist der rechte schwächer als der linke.

Der grösste Umfang des recht. Oberarms beträgt 20, der des linken 19,2 cm, neben der Atrophie des Oberarms scheint der Unterarm, dessen grösster Umfang 24 cm beträgt, relativ erhalten. Der Umfang des rechten Oberschenkels beträgt 15 cm über dem oberen Patellarrande rechts 39, links 38,5 cm, der grösste Umfang der Unterschenkel rechts 36, links 36,5 cm.

Die elektrische Erregbarkeit ist an den gelähmten Muskeln herabgesetzt, fibrilläre Zuckungen sind nicht vorhanden. Die Patellar- und Achillessehnenreflexe sind leicht auslösbar, der Sehnenreflex des M. triceps brachii und der Scapulaperiostreflex sind nicht auslösbar. Die Hautreflexe sind lebhaft, der Plantarreflex normal.

Sensibilität und Sinnesorgane sind normal. Die inneren Organe sind gesund.

12. Beobachtung.

Ein Fall. K. F. Anfang im 18. Jahre. Die Dystrophie betrifft die ganze Muskulatur und ist links viel stärker als rechts. Das Gesicht macht bei der Untersuchung den Eindruck einer peripheren Facialislähmung. Die Sehnenreflexe (Triceps brachii, Patellar- und Achillessehne) sind links schwächer als rechts. Der Kranke ist in der Entwicklung zurückgeblieben, der Unterkiefer ist auffallend schmal, die Ohrläppchen sind angewachsen. Der Kranke hat Plattfüsse, die Finger können hyperextendiert werden. Der Brustkorb ist flach. Strabismus. Urinbeschwerden.

K., Franz (s. Figur 32), 22 Jahre alt, Künstler, meldete sich zum

ersten Male am 25. Mai 1905, wurde beiläufig 6 Wochen als ambulanter Kranker ohne Erfolg behandelt. Ich konnte den Kranken am 7. Oktober 1905 wiederholt untersuchen.

Die Eltern waren nicht verwandt. — Der Vater starb an Tuberkulose im 54. Jahre. Die Eltern sind gleich alt. Der Kranke kennt die Geschwister des Vaters und deren Familien nicht. Ein Bruder und eine

Fig. 32.

Schwester der Mutter starben an Cholera, der Kranke kennt die Kinder derselben nicht. Die 4 ersten Schwangerschaften der Mutter endeten mit Abortus, einige seiner Brüder starben in den ersten Monaten an unbekannter Krankheit. Ein aus der ersten Ehe der Mutter stammender Stiefbruder ist 40 Jahre alt, gesund, hat 3 gesunde Söhne und 2 gesunde Töchter. In der Familie ist — soweit der Kranke dieselbe kennt — kein Nervenleiden vorgekommen, keiner unter ihnen schielt.

Der Kranke kam zur Zeit nach leichter Geburt ohne ärztliche Hilfe

auf die Welt, lernte erst im 2. Jahre sprechen und konnte erst im 4. Jahre gehen, er entwickelte sich dann bis zum 18. Jahre ohne Beschwerden. Zu dieser Zeit bemerkte er beim Geigenspiel, dass seine Arme schwach wurden und dass die Finger die notwendige Fertigkeit verloren. Der Zustand verschlimmerte sich langsam. Die Schwäche zeigte sich zuerst am linken Arm, der linke Arm blieb auch während des weiteren Verlaufs schwächer.

Der Kranke ist seinem Alter angemessen schmächtig und in der Entwicklung ein wenig zurückgeblieben. Die Kopfformation ist unregelmässig, schmal, die Ohrläppchen sind angewachsen. Die Wirbelsäule ist vorgebeugt, diese Krümmung gleicht sich, wenn der Kranke vertikal aufgehoben wird, bis zu einem gewissen Grade aus. Der Brustkorb ist flach, das Sternum ist tief. Die Finger können passiv über das Normale gestreckt werden. Der Kranke ist plattfüssig.

Das rechte Auge kann nur mit Anstrengung geschlossen werden, das linke auch so nicht, ein beiläufig 3 mm breiter Teil des Bulbus bleibt unbedeckt. Die unteren Augenlider stehen tief, sind ausserordentlich dünn, ihr Platz an der Wange ist eingefallen. Die Augen erhalten durch den tieferen Stand des unteren Lides einen sonderbaren Ausdruck. Die Bewegungen der Augenmuskeln sind in jeder Hinsicht erhalten, aber das linke Auge steht ein bischen nach aussen. Wenn das Auge nach unten sieht, so wird diese Bewegung vom oberen Lid nur ruckweise gefolgt. Die Pupillen reagieren gut auf Licht und bei Accomodation. Die Bewegungen der Stirn, des Mundes und der Lippen sind links schwächer als rechts. Beim Pfeifen schliessen die Lippen die rechte Hälfte des Mundes nicht. Beim Versuch, den Mund aufzublasen, entweicht die Luft links aus dem halb offenen Munde. Das Kauen, Schlucken, die Bewegungen des Gaumensegels sind gut. Die Aussprache der einzelnen Buchstaben ist verständlich.

Der Hals ist lang. Der Kopf bewegt sich in allen Richtungen. Die Schultern bewegen sich nach oben und nach vorn nicht, die Bewegung nach oben und schräg nach vorn und aufwärts gelingt, ist aber kraftlos. Der M. latissimus dorsi ist schwach, die Schultern gehen, wenn man den Kranken an den Armen gefasst aufhebt, ohne Halt hinauf. Der M. pectoralis ist atrophisch, sein Platz eingesunken, die Funktion schwach. Der M. deltoideus ist atrophisch, der Arm bewegt sich schwer nach der Seite und erreicht die horizontale Ebene nicht. Auch diese Bewegung ist so schwach, dass sie fast ohne Kraftaufwendung zu unterdrücken ist. Beide Mm. serrati sind schwach, der linke ist schwächer als der rechte.

Der Kranke kann seinen Unterarm nur mit Mühe beugen, die Streckung gelingt gut; die in dieser Richtung angewendete Kraft ist genügend stark und kann kaum überwunden werden. Der Oberarm kann nur beschwerlich nach aussen rotiert werden. Die Pronation und Supination sind kräftig. Die Hand kann nur schwach gestreckt werden, die linke geht über die horizontale Ebene nicht hinaus. Die Finger können nicht gestreckt werden, der Händedruck ist schwach. Der Kranke gibt an, dass jede Anstrengung den Zustand der Hand verschlimmert.

Der Rumpf bewegt sich in jeder Richtung, das Vorbeugen ist schwach. Die Bauchmuskeln sind schwach, der Bauch wölbt sich daher vor. Die tiefe Exspiration ist erschwert. Beim Atemholen wird der

obere Teil des Brustkorbes kaum gedehnt, die Bewegung geschieht hauptsächlich im unteren Teile desselben. Bei tiefer Atmung werden auch die Hilfsmuskeln zur Hilfe herbeigezogen.

Im Gange ist keine auffallende Abnormität vorhanden, der Kranke klagt auch über Ermüdbarkeit nicht. Die Bewegungen der unteren Extremitäten sind mit Ausnahme der Mm. peronei gut. Diese funktionieren links kaum und rechts nicht viel besser. Die Flexion der linken Unterextremität ist schwächer als rechts.

Die passive Bewegung ist nirgends behindert.

Über den Ernährungszustand des Muskulatur haben wir die folgenden Daten. Es ist schon beim einfachen Anblick ersichtlich, dass die linken Extremitäten viel atrophischer sind als die rechten. Der grösste Umfang des rechten Oberarms beträgt 20, der des linken 17 cm. Der grösste Umfang des rechten Unterarms beträgt rechts 22,3, links 21,5 cm. Der Umfang des rechten Oberschenkels 15 cm über dem oberen Patellarrande beträgt rechts 40, links 37 cm, der grösste Umfang des Unterschenkels beträgt rechts 34, links 30,5 cm.

Die elektrische Erregbarkeit ist erhalten, fibrilläre Zuckungen wurden nicht beobachtet. Der Sehnenreflex des M. triceps brachii ist links schwächer als rechts; der rechte Scapularperiostreflex ist gut auslösbar, der linke nur bei vorgebeugtem Rumpf. Die Patellar- und Achillessehnenreflexe sind links schwächer als rechts. Fussklonus ist nicht vorhanden. Die Sohlenreflexe sind beugend, der Kremaster und Bauchreflex sind gut auslösbar.

Die Sensibilität ist erhalten, die Sinnesorgane funktionieren ausser dem erwähnten Strabismus gut.

Die innern Organe sind gesund. Der obere Rand der Herzdämpfung liegt am oberen Rande der 5. Rippe, die anderen Grenzen sind normal, die Herztöne rein.

Der Urin des Patienten tropft manchmal; er muss oft urinieren.

Der Coitus gelingt.

13. Beobachtung.

Ein Fall. S. A. Rhachischisis. Wirbelsäulenverkrümmung, spastische Erscheinungen.

S. A., 10 Jahre alt, Wirtstochter, wurde am 31. Mai 1904 aufgenommen, verbrachte hier einige Monate und meldete sich im September 1905 wieder.

Die väterliche Grossmutter ist 75 Jahre alt, gesund, über die anderen Grosseltern ist nichts bekannt. Die Eltern sind beide 37 Jahre alt, der Vater ist gesund, die Mutter nervös, ungeduldig und kann sich über die Krankheit ihrer Tochter nicht beruhigen. Die Eltern sind nicht verwandt. An den übrigen Familienmitgliedern wurde keine ähnliche Erkrankung wahrgenommen.

Die Geschwister, ein 14jähriges Mädchen, die 13, 11 und 5 Jahre alten Knaben sind gesund.

Das Mädchen war bis Juli 1903 gesund und erkrankte zu dieser Zeit ohne Trauma, ohne Fieber. Sie spürte während des Spieles Parästhesien im linken Bein, das dabei ein wenig schmerzte und auch schwächer wurde. Die Schmerzen im Rücken wiederholten sich, und der linke Fuss

wurde langsam schwächer. Am Ende April 1904 wurde auch der rechte Fuss schwach.

Status praesens (s. Fig. 33). Die Körperhöhe und die Entwicklung der Kranken entspricht ihrem Alter. Vom Knochensystem ist nur die Wirbelsäule verändert. Der 10. und 11. Brustwirbel stehen nämlich tiefer,

Fig. 33.

die Process. spinos. derselben sind gespalten. Der 12. Brust- und die ersten 2 Lendenwirbel treten vor, wodurch eine Kyphose entsteht, welche mit einer geringfügigen nach rechts konkaven Skoliose verbunden ist. Die Lendenwirbel sind ein wenig druckempfindlich. Steht die Kranke auf, so entsteht eine Lordose und eine nach links konvex Skoliose der Brustwirbel. Der Rumpf der Kranken ist trotzdem derartig vorgebeugt, dass der Kopf nur dann gerade gehalten werden kann wenn sich das Mädchen

auf beide Arme stützt. Die Kyphose der Lendenwirbel gleicht sich, wenn man die Kranke in die Luft hebt, gewissermassen aus. Besonders zu bemerken ist, dass die Wirbelsäule nicht die bei Spondylitis bekannte Steifigkeit besitzt. Beim Gehen bekundet die Kranke die bei der Spondylitis bekannte Achtsamkeit nicht. Bei Bewegungen und beim Vorbeugen entsteht kein Schmerz. Die Kranke wurde auf den Bauch gelegt und ihre Füsse wurden aufgehoben; dieser Vorgang ist auch nicht schmerzlich, die Wirbelsäule ist dabei normal beweglich. Druck am Kopfe der Patientin erweckt keinen Schmerz in der Wirbelsäule.

Die Gl. thyreoidea ist beiderseits ein bischen vergrössert und von weicher Konsistenz.

Der Herzspitzenstoss ist zwischen der 4. und 5. Rippe in der Mamillarlinie, fällt mit der äusseren Grenze des Herzens zusammen; die obere Grenze befindet sich am unteren Rande der 3. Rippe. Die übrigen Grenzen sind normal. Die Töne sind rein. Im Urin ist kein fremder Bestandteil vorhanden.

Konsistenz und Volumen der Muskeln sind nicht verändert.

Die Muskeln des Gesichts, des Kopfes, des Halses bewegen sich normal; Kauen, Schlucken, Atmung sind in Ordnung. Die Bauchmuskeln funktionieren gut, die Kranke kann sich mit gekreuzten Armen aus der Rückenlage erheben.

Die Bewegungen der oberen Extremitäten sind aktiv und passiv ungehindert, auch die Muskelkraft ist gut, nur die Druckkraft der Hände ist geschwächt.

Die unteren Extremitäten sind einwärts rotiert, links mehr als rechts. Das Knie ist gebeugt, die Füsse stehen in Varo-equinusstellung, die Kranke steht auf den Fussspitzen, die Ferse erreicht den Fussboden nicht. Die passive Bewegung ist in mehreren Richtungen behindert, die Adduktion ist erschwert. Passive Streckung im Sprunggelenk (Dorsalflexion) ist links nicht durchführbar, rechts nach Überwindung der Beuger möglich. Auch in allen anderen Bewegungsrichtungen ist ein gewisser Widerstand zu bewältigen.

Die Kraft der unteren Extremitäten ist geschwächt, die Kranke kann dieselben in der Rückenlage kaum heben, auch die Abduktion gelingt nicht, die Flexion besser. Der linke Schenkel kann nicht nach aussen rotiert werden. Die aktive Bewegung der Unterschenkel gelingt nach allen Richtungen. Die aktive Bewegung im Sprunggelenk ist sehr beschränkt, der Fuss kann nicht gestreckt (dorsalflektiert) werden, diese Bewegung der Zehen gelingt, die Flexion ist gut.

Die Kranke kann nur mit Unterstützung gehen, sie geht auf den Fussspitzen, die Fersen erreichen den Boden nicht. Dieser Gang trägt das Bild des spatischen Ganges. Das Becken wird gehoben, die unteren Extremitäten werden im Halbkreis nach vorne gebracht.

Die Sehnenreflexe des M. triceps brachii und der Achillessehne sind gut auslösbar, der Patellarreflex ist gesteigert. Fussklonus ist nicht vorhanden. Die Plantarreflexe befolgen den Beugetypus, die Bauchreflexe sind beiderseits vorhanden.

Sensibilität ist normal.

Die Sinnesorgane sind gesund.

14. Beobachtung.

Familie K. Der Vater leidet zuweilen an Migräne, die Mutter an Sehnervenatrophie. 2 Töchter sind hysterisch, eine ist hysterisch und hat dekolorierte Papillen, eine Tochter ist hysterisch, klagt über schlechtes Sehen, wurde aber ophthalmoskopisch nicht untersucht. Eine Tochter leidet an Atrophie der Sehnerven, hat eine Ptosis und eine Abducenslähmung am rechten Auge und keinen Achillessehnenreflex am linken Fusse (sonst keine Tabessymptome), ist dabei hysterisch. Die Tochter der ältesten Tochter ist ebenfalls hysterisch. Nach Aussage der Schwester leidet ein Bruder an Neurasthenie und sieht angeblich schlecht; dieser hat eine wahrscheinlich hysterische Tochter. Ein anderer Bruder scheint hysterisch oder neurasthenisch zu sein. Eine Tochter starb im 21. Jahre und war wahrscheinlich hysterisch. Die Ehen dieser Geschwister sind wenig fruchtbar. Die älteste Tochter hat nur ein Kind und war nicht öfter schwanger, 3 Töchter sind steril, 1 Sohn hat 3 Kinder.

Frau K. M., 68 Jahre alt, Schneiderin, meldete sich am 14. Juli 1905 in der Klinik. Die Eltern waren gesunde Leute, erreichten ein hohes Alter, waren mit einander nicht verwandt. 8 Geschwister dieser Kranken leben: ein gesunder 60jähriger Mann mit gesunden Kindern, eine 55 jährige (?) luetische Frau ohne Kinder und eine beiläufig 50jährige Frau mit gesunden Kindern. Wir erwähnen wegen der Krankengeschichte der Kinder, dass der Mann dieser Frau 84 Jahre alt ist, an Migräne gelitten hat, dass beide mit einander nicht verwandt waren, dass die Eltern des Mannes im hohen Alter starben und dass wir über seine Geschwister keine Aufklärung bekommen konnten. Frau K. ist die zweite Frau ihres Mannes. Dieser hatte von seiner ersten Frau eine Tochter, welche 64 Jahre alt starb und die letzten 14 Jahre ihres Lebens blind war. Nähere Daten über diese Blindheit konnten wir nicht bekommen.

Die Kranke klagt über schlechtes Sehen, kann aber den Anfang ihres Übels nicht bestimmt erzählen. Seit einem Jahre verminderte sich das Sehvermögen rascher als früher.

Der Visus beträgt rechts $^5/_{15}$, links $^5/_{20}$. Es besteht an beiden Augen eine Atrophia nerv opt. Die Pupillen reagieren auf Licht und bei Accomodation. Die Patellar-, Achilles- und Tricepssehnenreflexe sind erhalten. Kein Romberg, keine Hypotonie, keine Anästhesie ist vorhanden. Die Kranke klagt über keine Schmerzen, das Urinieren ist nicht erschwert. Der Urin enthält wenig Albumen ohne Epithelzylinder.

Die Kranke hat 2 Molengeburten durchgemacht. 3 Kinder sind in den ersten Lebensjahren gestorben, 9 Kinder leben. Über diese wissen wir Folgendes.

1. B. F. (Hysterie), ist die Frau eines Hausierers, jetzt 47 Jahre alt, meldete sich am 30. Dezember 1901 in der Klinik und beklagt sich, dass sie immer nervös war, oft mit einem starken Schwindelgefühl kämpfte, schlecht schlief und seit ihren Kinderjahren furchtsam war. Seit einigen Monaten kamen Krämpfe über sie, welche 15—30 Minuten dauern. Die Kranke macht dabei mit Händen und Füssen grosse Bewegungen, verliert das Bewusstsein nicht, nach den Krämpfen tritt kein Schlaf ein.

Die Sehnenreflexe sind lebhaft, die Augenlider und die ausgestreckten Arme zittern. Sehkraft und Sehfeld sind normal, es ist keine Ovarialgie und keine Hemianästhesie vorhanden. Am 24. August 1905 meldet die Kranke,

dass die Krämpfe geschwunden sind, dass sich aber jetzt heftige Schmerzen in der Lebergegend einstellen, während welcher sie kaum Atem schöpfen kann. An der Leber ist kein objektiver Befund. Die Schwester der Kranken meldet am 25. September, dass die Schmerzen gewichen sind.

Diese Kranke war nur einmal schwanger, ihre Tochter, B. Sz., Näherin (Hysterie), 19 Jahre alt, kam am 22. August 1903 auf die Ambulanz der Klinik, mit der Klage, dass sie seit 3 Jahren kränklich ist, keinen Appetit hat; ausserdem bestehen Schmerzen im Rücken und ein drückendes Gefühl im Kopfe. Diese Klagen steigern sich bei der Menstruation, während dieser Zeit bekommt die Kranke 3 mal täglich Krämpfe, welche $^1/_2$ Stunde dauern. Die Mutter gibt an, dass das Bewusstsein dabei nicht völlig schwindet und dass die Krämpfe mit grossen Bewegungen einhergehen. Die Kranke hat sich dabei nicht stark angeschlagen, nicht in die Zunge gebissen. Sie hat keinen unwillkürlichen Urinverlust und schläft nach dem Anfall nicht. Die Untersuchung ergibt, dass die innern Organe gesund sind. Die Sehnenreflexe sind lebhaft. Die Augenlider zittern bei geschlossenen Augen, die ausgestreckten Finger zittern. Die Ovariumgegend ist leicht empfindlich. Das Sehfeld ist normal, eine Hemianästhesie besteht nicht. Lauwarme Halbbäder und Amara wurden mit Erfolg angewendet.

2. Frau B. Sz. (Hysterie), Wäscherin, ist jetzt 47 Jahre alt, meldete sich in der Ambulanz der Klinik am 5. Februar 1903. Die Patientin war schon als kleines Mädchen nervös und hatte Kopfschmerzen; sie litt im 14.—15. Jahre an Erbrechen; im Falle sie nicht erbrechen konnte, fühlte sie sich sehr krank. Jetzt klagt sie über Appetitlosigkeit und trägen Stuhlgang. Seit 3 Jahren haben sich Krämpfe eingestellt, sie fällt dabei um und wirft sich ungefähr 1 Stunde hin und her. Das Bewusstsein schwindet nicht, sie beisst sich nicht in die Zunge, dem Anfalle folgt kein Schlaf. Die inneren Organe sind mit Ausnahme einer Nephroptose (rechts) gesund. Die Sehnenreflexe sind lebhaft, die Augenlider zittern bei geschlossenen Augen. Das Sehfeld ist normal, die Sensibilität intakt, die Ovariengegend empfindlich. Die Patientin war nicht schwanger.

3. Frau H. L. (Decoloratio papillae und Hysterie), ist 40 Jahre alt, konnte in der Nervenklinik nicht untersucht werden. Sie erschien am 14. Juli in der Augenklinik, von welcher wir folgende Daten erhalten haben. Visus beträgt rechts $^5/_5$, links $^5/_{30}$. Beide Papillen sind dekoloriert. Diese Frau ist stark gebaut, leidet laut der Aussage der Schwester an Krämpfen, welche den Krämpfen der übrigen Schwestern ähnlich sind. Die Kranke wurde nicht schwanger.

4. K. V. (Neurasthenie, gest.[?]), Mann, 38 Jahre alt, leidet an Kopfschmerzen, ist nervös, sieht schlecht, hat sich aber nicht untersuchen lassen.

Seine Tochter (Hysterie?) ist 12 Jahre alt, beklagt sich, dass sie erstickt, wenn sie kein Wasser trinke, und muss daher, wenn sie längere Wege macht, Wasser mit sich nehmen, wovon sie hie und da einen Schluck macht. Dieses Mädchen ging vor kurzer Zeit 3 Nächte im Zimmer auf und ab, weil sie nicht schlafen konnte; sie leidet ausserdem an Krampfanfällen, welche nach der Aussage der Tante hysterisch zu sein scheinen. 2 jüngere Brüder sind gesund.

5. K. H., 30 Jahre alt, Kassiererin (Hysterie gest.[?]), meldete sich am

3. Februar in der Klinik mit der Klage, dass sie seit ihrer Kindheit an Kopfschmerzen leidet. Vom 15. Jahre litt sie 8 Jahre lang an Krampfanfällen, welche der Beschreibung nach hysterische Krämpfe waren. Die Patientin ist schlaflos und traut sich nicht ein Messer in die Hand zu nehmen; sie isst ohne Messer, auch in die Küche geht sie deswegen nicht. Beim Anblick eines Messers fürchtet sie sich, dass jemand sie ermorden wird. Die innern Organe sind gesund. Die Sehnenreflexe sind lebhaft. Die Augenlider der geschlossenen Augen zittern. Sehfeld und Sensibilität sind normal, es besteht eine leichte Ovarialgie. Die Schwester gibt im September 1905 an, dass diese Kranke seit kurzem schlecht sieht, sie wurde aber diesbezüglich nicht untersucht.

6. Frau S. J. (Hysterie, Atrophia nerv. opt., Ptosis und Abducensschwäche des rechten Auges, Verlust des Achillessehnenreflexes), meldete sich am 21. Juni und wurde seitdem öfters, zuletzt am 25. September 1905, untersucht. Die Patientin litt seit ihrem 13 Jahre 3 Jahre hindurch an Krampfanfällen, sie fiel dabei um, war nicht bewusstlos, warf sich hin und her, biss sich nicht in die Zunge, unwillkürlicher Urinverlust kam nie vor, der Anfall dauerte 1 Stunde und auch mehr, danach stellte sich nie Schlaf ein, aber gewöhnlich Kopfschmerz. Patientin wurde im 19. Jahre verheiratet, wurde nicht schwanger. 2 Jahre später entstand an der Vulva eine kleine Wunde, welche, nach Behauptung, mit einem gelben Pulver heilte. Ein Ausschlag, ein Halsleiden zeigte sich nicht.

Im Frühjahr 1900 kamen heftige Kopfschmerzen, welche nur bei Tag auftraten, den Schlaf nicht störten. Die Kranke möchte den Verlust ihrer Sehkraft mit diesem Kopfschmerz in Zusammenhang bringen, obwohl die Augen erst im August schlechter wurden. Die Sehkraft ist seitdem stufenweise schwächer geworden. Bei der ersten Untersuchung war am rechten Auge keine Lichtempfindung mehr. Im Augenhindergrunde bestand rechts Atrophia simplex nerv. opt., am linken Decoloratio papillae. Die rechte Pupille ist weiter als die linke, beide reagieren auf Licht, die linke accomodiert nicht, die rechte gut. Es besteht eine geringe Ptosis rechts. Es besteht kein Romberg, keine Ataxie, keine Hypotonie, keine Sensibilitätslähmung, auch keine Urin- und Stuhlbeschwerden und keine Schmerzen. Die Patellar- und Achillessehnenreflexe sind lebhaft. Der Urin enthält wenig Eiter, gibt die Ferrocyankali-Essigsäure-Probe schwach, unter dem Mikroskop wurden keine Epithelzylinder gefunden.

Am 27. Februar klagt die Kranke neuerdings über heftigen Kopfschmerz, welcher diesmal auch bei Nacht nicht nachliess. Dieser Kopfschmerz dauerte ca. 2 Wochen. Am 14. März 1902 wurde, nachdem die Kranke über Blutspucken klagte, die Lunge untersucht; der Befund war normal. Am 23. Juni wurden Sublimatinjektionen angefangen. Im ganzen wurden einmal 0,03 g und sechsmal 0,05 g injiziert. Die ersten schienen subjektiv gut zu wirken, die späteren nicht, objektiv wurde keine Veränderung wahrgenommen. Am 2. Februar 1904 klagt die Kranke, dass sie eine Kugel im Halse fühle, welche sie weder schlucken, noch ausspucken kann, und dass sie, wenn sie geärgert wird, Blut spuckt. Die Augenlider der geschlossenen Augen zitterten, die Kranke war erregt und schlaflos; bei der Untersuchung der Sehnenreflexe zuckte die Kranke zusammen.

Die am 25. September 1905 vorgenommene Untersuchung fand die schon besprochenen Symptome und ausserdem Verlust des linken Achillessehnenreflexes. Kein neues auf Tabes weisendes Zeichen wurde gefunden.

7. K. S. (Neurasthenie?), 22 Jahre alt, kann wegen seiner Nervosität nicht arbeiten, fühlt eine Beklemmung in der Brust, Hände zittern. Dieser Kranke wurde nicht untersucht.

8. Eine Schwester (Hysterie?) starb 21 Jahre alt an einer unbekannten Krankheit und hatte Krampfanfälle, über welche nichts bekannt ist.

9—11. 3 Geschwister, starben in den ersten Lebensjahren. Diese waren nicht die jüngsten, unsere Kranken können die Reihenfolge nicht genau angeben.

15. Beobachtung.

Familie And . . . Der Vater ist der Onkel seiner Frau. Die Mutter ist neurasthenisch. 2 Töchter und ein Sohn leiden an Epilepsie, bezw. an Petit mal. Brom hat wenig Erfolg.

Die Einzelheiten dieser Beobachtung sind die folgenden.

Der mütterliche Grossvater ist 75 Jahre alt, gesund, die Grossmutter starb im 38. Jahre nach einem Sturz aus einem Wagen. Der väterliche Grossvater ist im 77. Jahre an Apoplexie gestorben, die väterliche Grossmutter im 80. Jahre an Altersschwäche. Die Grosseltern sind nicht verwandt.

Der Vater ist jetzt 58 Jahre alt, litt früher an Kopfschmerzen. Ich habe ihn am 5. Oktober 1904 in der Ambulanz der Klinik untersucht: er leidet an einer kompensierten Aorteninsuffizienz. Diese Krankheit macht ihm aber ausser geringen Brustschmerzen keine Beschwerden und auf meine im Oktober 1905 erfolgte Anfrage antwortete er, dass er sich als gesund betrachtet. Die Mutter ist 45 Jahre alt, also um 13 Jahre jünger als der Vater, sie leidet seit 4 Jahren an Kopfschmerzen und ist nervös. Der Vater ist der Onkel der Mutter.

Die ersten zwei Graviditäten der Mutter endeten mit Abortus, 5 Kinder leben. Eine 14- und eine 8 jährige Tochter sind gesund, eine 19-, eine 17 jährige Tochter und ein 12 jähriger Sohn krank.

1. Die älteste Tochter wurde nicht untersucht, die Daten über sie habe ich vom Vater bekommen. Dieses Mädchen ist 19 Jahre alt, wurde zur Zeit ohne ärztliche Hilfe leicht geboren und lernte zur normalen Zeit gehen und sprechen. Die ersten Symptome der Krankheit wurden im 14. Jahre bemerkt. Damals kamen bei Nacht oft Anfälle über sie, welche $1^1/_2$ Minuten dauerten und mit kleinen krampfartigen Bewegungen der Hände verbunden waren. Die Kranke wusste nach ihrer Erwachung nichts darüber. Diese Anfälle wiederholten sich später auch am Tage mit derselben Zeitdauer und waren mit Bewusstlosigkeit verbunden; die Patientin fiel um und biss sich in die Zunge. Nach dem Anfalle schläft die Kranke ein. Auch die Geistestätigkeit ist gewissermassen beeinflusst, die Patientin ist vergesslich und interessiert sich auch für solche Angelegenheiten nicht, mit welchen sie sich früher gern beschäftigte. Die Brommedikation verminderte die Anfälle, hob sie aber nicht auf. Während der letzten Zeit kehrten diese wöchentlich einmal wieder, zuletzt trat

eine längere Pause von 2 Monaten ein, solche Pausen sind aber schon öfter eingetreten.

2. Die zweite Kranke ist ein 17 jähriges Mädchen, welches ich im Frühjahr 1905 untersuchte. Die Eltern der Kranken erzählen, dass ihre Tochter in den ersten 3 Jahren öfter ohnmächtig wurde. Die Eltern denken, dass die Krankheit ihrer Tochter im 7. Jahre angefangen hat. Zu dieser Zeit traten Anfälle auf, welche von den Eltern mit dem Namen „Vor-sich-starren" recht gut charakterisiert sind. Die Patientin blickte nämlich starr vor sich, antwortete auf die an sie gerichteten Fragen nicht und setzte dann ihre Arbeit fort, ohne dass sie von dem Anfall etwas gewusst hätte. Vom 13. Jahre wiederholten sich diese Anfälle täglich einige Male, ausserdem kamen aber auch monatlich einmal 1—2 Minuten dauernde Krampfanfälle dazu, während denen die Kranke umfiel und sich in die Zunge biss. Diese Anfälle gehen mit Bewusstlosigkeit einher und kommen öfter in der Nacht, als bei Tage.

Die Geistestätigkeit der Patientin ist ungestört, die Brommedikation war erfolglos.

Bei der Untersuchung wurde ausser dem Gesagten kein Krankheitssymptom vorgefunden, die inneren Organe waren gesund, die Sehnenreflexe auslösbar, die Pupillenreaktion gut. Auch keine Degenerationszeichen konnte gefunden werden.

3. Der dritte Kranke ist ein 12 jähriger Knabe, welchen ich am 5. Oktober 1904 untersucht habe. Auch dieser lernte zur Zeit gehen und sprechen. Er ist im 9. Jahre erkrankt. Seit dieser Zeit zeigen sich Anfälle, welche in der Familie „Vor-sich-starren" genannt wurden. Diese dauern nur einige Sekunden, sind mit keinen Krämpfen verbunden, das Bewusstsein ist aufgehoben. Der Kranke weiss vom Anfall nichts, er schläft danach nicht ein und verliert seinen Urin nicht. Nachdem der Kranke längere Zeit ohne Erfolg Brom nahm, gab ich ihm täglich 8—10 cg Laudanum. Dieses Medikament wurde einige Monate lang fortgesetzt. Im Frühjahr 1905 meldete der Kranke, dass die Anfälle seltener wurden, doch war dieser Erfolg nicht konstant, da die Anfälle später trotz der Behandlung von neuem anfingen. Bei der Untersuchung waren die inneren Organe gesund, die Sehnenreflexe auslösbar; die Pupillen reagierten gut, ein Degenerationszeichen konnte nicht gefunden werden.

XVII.

Aus der medizinischen Klinik Heidelberg (Direktor: Geh.-Rat Erb).

Ein Beitrag zur Kenntnis der traumatischen Conusläsionen.

Von

Assistenzarzt **Dr. Fischler.**

Schwieriger vielleicht als auf den meisten Gebieten der Medizin ist in der Nervenheilkunde die Erkenntnis und Beurteilung der Folgen traumatischer Einwirkungen auf das nervöse Gewebe, da uns Anhaltspunkte für feinere Veränderungen desselben namentlich mangels anatomischer Kriterien häufig genug gänzlich fehlen. Wohl jeder behandelnde und begutachtende Arzt wird diesen Fragen gegenüber öfter eine bedrückende Unsicherheit empfunden haben, der er gern mit allen Mitteln begegnen wird. Wir sehen daher auch, dass mit grösstem Eifer an der Kenntnis der Unfallsnervenkrankheiten gearbeitet wird. Aber nur eine sehr grosse Summe exakter klinischer Erfahrung und Beobachtung wird denselben die für ihre praktische Beurteilung nötige Sicherheit unterlegen können. Glücklicherweise hat für einzelne Krankheiten die Kasuistik schon ein Fundament zur genaueren Kenntnis ihrer traumatischen Pathologie gelegt, deren möglichste Vervollständigung anzustreben ist. Freilich werden nur sorgfältig auszuwählende, ganz klare Fälle diesen in systematisierendem Sinne quasi neuen Zweig der Neuropathologie fördern und eine Zusammenfassung dieser Erfahrungen gestatten. Ich bin in der Lage, über zwei Fälle berichten zu können, die vielleicht im angedeuteten Sinne ein Interesse beanspruchen können, weshalb sie hier mitgeteilt werden sollen.

Fall 1. Am 22. August 1904 wurde der 48jährige Maurer M. K. in die Klinik gebracht. Er gab uns an, er sei vor 4 Tagen ca. 3 m hoch in einen Keller hinabgefallen, zuerst auf die Füsse gekommen und dabei so zusammengestaucht worden, dass er einknickte, zuerst nach vorne fiel, um dann rücklings auf den Steiss zu fallen, was eine viel stärkere Erschütterung gewesen sein soll, als der Fall auf die Füsse. Eine äussere Verletzung oder eine Blutung unter der Haut bestand nicht, aber es trat Schwindel, Übelkeit und grosse Schwäche auf. Mit Hilfe zweier anderer

Arbeiter konnte sich der Patient aber erheben und auch gehen, doch nur unter den heftigsten Schmerzen im Kreuz und im Magen. Er wurde sogleich nach Hause gefahren und zu Bette gebracht. Dort verlor er ca. 1 Stunde lang völlig die Herrschaft über seine Beine, er wusste nicht, wo dieselben lagen und konnte sie nicht mehr bewegen. Ein alsbald zugezogener Arzt sagte über die Krankheit Genaueres nicht aus, verordnete kühle Umschläge im Rücken und machte gegen die überaus heftigen Schmerzen eine Einspritzung. Mit der Zeit kehrte die Herrschaft über die Beine und auch das Gefühl wieder, ohne das Parästhesien dabei aufgetreten seien; dagegen bestanden noch heftige Schmerzen im Kreuz und in der Steissbeingegend fort und traten nun auch im Penis und dem Scrotum auf; auch die Hoden sollen geschmerzt haben. Dies war wenige Stunden nach Eintritt des Unfalls. Im Laufe des Tages entwickelte sich dazu noch Harnverhaltung, so dass der Patient katheterisiert werden musste. Der Urin soll klar und ohne Blutbeimengung abgeflossen sein, auch ohne Schmerzen, aber auch ohne Empfindung. Dieser Zustand bestand 2 Tage lang. Am 3. Tage konnte der Patient wieder spontan urinieren, doch fehlte ihm das Gefühl für den Ablauf dieser Organleistung, er wusste nicht, ob er damit fertig war usw. Auch der Stuhlgang zeigte Abnormitäten, es erfolgte 3 Tage lang keine Entleerung und die die Defäkation begleitenden Empfindungen fehlten. Ferner bemerkte der Patient, dass die Erektionsfähigkeit des Gliedes erloschen war. Die Schmerzen im Steissbein, Scrotum und Glied bestanden fort, das allgemeine Schwächegefühl, der Schwindel und Übelkeit aber verschwanden, so dass der Patient im wesentlichen wegen der Blasenstörungen und der Schmerzen die Klinik aufsuchte. Die Beine waren ganz ohne subjektive Beschwerden. Der Patient war sonst immer gesund gewesen, hatte keinen Tripper oder Schanker gehabt, auch von seiten der Familienanamnese lagen mitteilenswerte Erhebungen nicht vor.

Der Aufnahmebefund war in Kürze folgender: Die inneren Organe sind nicht nachweisbar krankhaft verändert. An der Wirbelsäule lässt sich eine Deformität im Sinne einer abnormen Kyphose, Skoliose oder Lordose nicht finden. Keine Spuren äusserer Gewalteinwirkung, Hämorrhagien oder Sugillationen usw. Dagegen ist die ganze Lendenwirbelsäule und noch mehr die Sakralgegend und das Steissbein sehr klopf- und druckempfindlich. Eine indirekte Schmerzhaftigkeit beim Klopfen auf den Schädel besteht aber nicht. Per rectum sind das Kreuzbein und Steissbein ebenfalls empfindlich, doch fühlt man nirgends eine umschriebene schmerzhafte Stelle und nirgends eine Dislokation der gut abtastbaren Knochenteile. Dabei fällt eine relative Schlaffheit des Sphinkter ani auf. Es fehlt der Analreflex. Bewegungen des Rumpfes sind nach allen Seiten möglich, aber schmerzhaft im Kreuz. Am Kopf und den oberen Extremitäten bestehen keine nervösen Ausfalls- oder Reizsymptome. Dagegen konnte Fehlen des rechten unteren, sowie eine Abschwächung des linken unteren Bauchreflexes, sowie Verlust beider Kremasterreflexe konstatiert werden. Die unteren Extremitäten verhielten sich in Bezug auf Motilität, Sensibilität und Reflexe normal, nur Ischiasphänomen liess sich beiderseits in geringem Grade nachweisen. Stehen und Gehen gut, kein Rombergsches Phänomen. Die genauere Prüfung der Sensibilität ergab nun um den Anus herum in einer Ausdehnung von 6—8 cm radiär, sowie am Scrotum,

Perineum und Penis eine deutliche Herabsetzung der Temperaturempfindung und ausgesprochene Hypalgesie bei erhaltenem, allerdings subjektiv doch etwas herabgesetztem Tastvermögen. Auch an der Hinterseite der Oberschenkel in ihrem oberen Drittel bestanden dieselben Störungen. Die Blase war noch immer übermässig gefüllt, der Urin war klar, ohne Eiweiss und ohne Zucker; im Zentrifugat einige Erythrocyten.

Der Verlauf gestaltete sich nun folgendermassen. Urin- und geringe Stuhlbeschwerden bestanden noch ungefähr 14 Tage weiter; der Patient musste beim Urinieren eine besondere Haltung einnehmen, sich etwas nach vorne beugen, wodurch offenbar eine bessere Entleerung möglich war. Der Urin war bei der Entleerung dauernd klar, setzte aber stets rasch Urate ab. Einmal wurden im Sediment reichlich Spermatozoen gefunden, obwohl nach sicherer Aussage des Patienten Erektion oder Ejakulation nicht vorhergegangen war. Am längsten war gerade das Erektionsvermögen gestört, so dass erst ca. 2 Monate nach dem Unfall wieder eine Cohabitation möglich war. Am 28. VIII. ist im Krankenblatt vermerkt, dass Warm und Kalt in den früher angegebenen Bezirken noch immer nicht unterschieden wird. Am 31. VIII. sind die Bauchreflexe und die Kremasterreflexe schwach auslösbar. Stuhl erfolgte stets nur auf stärkere Abführmittel. Die Schmerzen wurden durch Eisblase, Jodpinselung in den schmerzhaften Regionen und durch Belladonna-Opiumstuhlzäpfchen mit Erfolg bekämpft. Doch zeigten die Schmerzen im Kreuz und in der Steissbeingegend späterhin ein erneutes Auftreten, worauf wir noch zurückkommen. Am 8. IX., also 3 Wochen nach dem Unfall, konnte der Patient, abgesehen von geringen thermischen Störungen direkt um den Anus herum und geringer Schmerzempfindlichkeit in der Steiss- und Kreuzbeingegend, gesund entlassen werden.

Bei genauerer Erwägung der Symptome dieses etwas flüchtigen Krankheitsbildes dürfte es doch nicht schwer sein, zu einer recht exakten Diagnose zu gelangen. Wir haben durch die Arbeiten von Lachmann, Eisenlohr, Kirchhoff, Oppenheim u. a. gelernt, den isolierten Symptomenkomplex der Blasenmastdarm-Geschlechtslähmung nebst sensiblen Störungen jener Gegenden bei erhaltener Bewegungsfähigkeit der unteren Gliedmassen auf den untersten Teil des Rückenmarks, resp. auf die Cauda equina zu beziehen. Schwierig, ja vielleicht unmöglich, wie schon Schultze[1]) ausführlich darlegt, ist zuweilen die Unterscheidung zwischen einer Affektion des Conus und der Cauda. Auf den ersten Anblick scheint im vorliegenden Falle alles für eine Caudaläsion zu sprechen, betreffend die drei unteren Sakralnerven und den Nervus coccygeus. Dies scheint vor allem natürlich, wenn wir uns die Einwirkung der Gewalt vergegenwärtigen, die jene Gegend doch direkt betraf. Wir haben Blasen-Geschlechtslähmung, Schwäche des Sphincter ani, Gefühlsstörungen im Ausbreitungsgebiet der unteren

1) Deutsche Zeitschrift f. Nervenheilkde. Bd. 5.

Nervi sacrales bei völlig freier Beweglichkeit der Beine, die auch betr. Sensibiliät und Reflexe normal erscheinen. Wenn wir aber im vorliegenden Falle eine Verletzung der Nerven der Cauda durch äussere Gewalteinwirkung annehmen wollten, so müssten wir auch vermutlich an der Wirbelsäule resp. am Kreuzbein Veränderungen erwarten, die sich meist durch äusserlich sichtbare Verschiebungen dokumentieren. Eine Wirbelsäulenveränderung oder Kreuzbeinverletzung fehlt in unserem Falle. Die Schmerzhaftigkeit jener Gegend war nicht zirkumskript, sondern diffus. Bei Abtastung des Os sacrum ergab sich keine Dislokation oder zirkumskripter Druckschmerz oder Krepitation wie bei Infraktionen oder Frakturen, die einen wirklichen Bruch vermuten liessen. Somit können wir eine Verletzung der Wirbelsäule oder des Kreuzbeins mit einiger Sicherheit ausschliessen. Damit ist aber für die Differentialdiagnose zwischen Conus- und Caudaläsion noch nichts gewonnen. Ein Symptom aber dürfte im vorliegenden Fall die Diagnose einer intramedullären Verletzung sichern, das ist die festgestellte dissoziierte Empfindungslähmung. Um den Anus herum, am Perineum, Scrotum und Penis, sowie am oberen Drittel der hinteren Oberschenkelseite liess sich bei erhaltenem, subjektiv aber allerdings etwas verändertem Tastempfinden eine ausgesprochene Thermhypästhesie konstatieren, so zwar, dass Kalt und Warm nicht unterschieden, sondern nur als Berührung gefühlt wurden; ferner wurde eine deutliche Herabminderung der Schmerzempfindung in der gleichen Ausbreitung festgestellt, Symptome, die bei der Entlassung ebenfalls noch vorhanden waren. Nach allgemeiner Annahme gilt heute das Phänomen der dissoziierten Empfindungslähmung als eines der sichersten Zeichen von Veränderungen der grauen Substanz des Rückenmarks, wie sich dies häufig genug bei der Syringomyelie konstatieren lässt und gerade an dieser Krankheit hauptsächlich festgestellt wurde. Es dürfte somit eine Conusläsion erwiesen sein, und es fragt sich nur, was für eine Veränderung des Rückenmarks anzunehmen ist. Da erscheint das Allerwahrscheinlichste, an eine Blutung in den Zentralkanal und in die graue Substanz des Rückenmarks zu denken. Damit erklärt sich die Plötzlichkeit des Auftretens und damit lässt sich auch manches vereinen, was in der Anamnese angegeben wurde, nämlich die kurz vorübergehende Paraplegie (Verlust der Herrschaft über die Beine während einer Stunde), die als Fernwirkung der Blutung anzusehen ist, ähnlich dem Shok bei Hirnblutungen, und vielleicht auch noch der Verlust der Kremasterreflexe und des unteren linken Bauchreflexes, die ja mit einer isolierten Conusverletzung nicht zusammengehören. Wohl aber lassen sie sich durch eine Blutung in den Zentralkanal, die sich aus den oder jenen Gründen nach oben

ausbreitet und an Orten geringeren Widerstandes auch noch fern vom Entstehungsort Schaden stiftet, wo nicht sicher, so doch mit einiger Wahrscheinlichkeit erklären. Jedenfalls ist eine andere Deutung dieser Reflexveränderung noch schwerer zu geben, als die vorgebrachte. Auch die sensiblen Reizerscheinungen sind ebenfalls mit der Annahme einer zentralen Veränderung durchaus vereinbar und müssen nicht notwendigerweise auf Reizungen der Nervenwurzeln in der Cauda bezogen werden. Vielleicht hätte eine Lumbalpunktion zur Sicherung der Diagnose bis zu gewissem Grade etwas beigetragen, sie wurde aber in Rücksicht auf erneute Blutungsgefahr bei der entstehenden Verminderung des Flüssigkeitsdruckes im Wirbelkanal nicht ausgeführt. Der Verlauf gab nun der vermuteten Diagnose eine volle Bestätigung. Die exakte Wiederherstellung der Funktion der Reflexe des Conus wäre bei Verletzung der peripheren Nerven resp. Nervenwurzeln in so kurzer Zeit unmöglich gewesen. Ferner hätte dabei eine elektrische Veränderung der Reaktion der Perinealmuskulatur auftreten müssen, die sich aber nie nachweisen liess. Der Rückgang der Krankheitssymptome ist mit der Vorstellung der Aufsaugung eines Flüssigkeitsergusses in dem zentralen Teil des Conus am einfachsten erklärt und anderer Deutung schwer zugängig.

Die Prognose wurde im Anfang durchaus nicht sicher günstig gestellt und der ungewöhnlich gutartige Verlauf ist recht bemerkenswert. Er ist nur insofern ungünstig, als der Patient nach aufgenommener Arbeit später wieder über Schmerzen klagte. Häufige Nachuntersuchungen in der Zwischenzeit haben ergeben, dass eine Veränderung der Wirbelsäule oder des Kreuzbeins nicht besteht, und dass Bewegungen in der Wirbelsäule ganz gut nach allen Seiten ausgeführt werden. Die Schmerzhaftigkeit auf noch vorhandene zentrale Affektionen zu beziehen, dürfte bei dem völligen Rückgang der anderen zentralen Störungen unstatthaft sein. Viel eher ist verständlich, dass bei dem Falle doch auch eine erhebliche Bänderzerrung des Kreuzbeins und seiner Umgebung stattgefunden hat, und dass darin ein genügender Grund für das Weiterbestehen der Schmerzen vorhanden ist. In diesem Sinne ist auch ein Unfallsgutachten von uns ausgefertigt worden.

Die Annahme einer traumatischen reinen Conusläsion ist somit aus dem klinischen Bilde für den vorliegenden Fall durchaus berechtigt und gesichert.

Ganz ähnlich liegt unser Fall 2.

Der 32jährige Maurer M. W. fiel am 22. Oktober 1904 5—6 m hoch herab und kam zuerst auf die Absätze, dann fiel er aufs Gesäss, wurde

nach vorne zusammengestaucht und fiel nach hinten über; dabei wird angegeben, dass die Erschütterung bei dem Fall aufs Gesäss die sehr viel stärkere gewesen sein soll. Sofort nach dem Auffallen konnte der Patient noch einmal aufspringen, fiel aber sogleich wieder um und konnte nun nicht mehr gehen. Schmerzen waren nach dem Fall nur sehr wenig vorhanden, auch keine Spur äusserer Verletzung. Zu Bette gebracht, konnte er die Beine im Knie beugen und in der Hüfte bewegen, dagegen waren die Zehen wie lahm, und in den Fussgelenken wurden die Bewegungen nur sehr unvollkommen ausgeführt, links weniger wie rechts. Sofort nach dem Falle trat eine vollkommene Abstumpfung des Gefühls an beiden Beinen ein, vorne bis zur Schenkelbeuge, hinten bis zum Kreuz. An demselben Tage machte sich eine Retentio urinae bemerklich, so dass der Patient katheterisiert werden musste. Dies dauerte 6 Wochen lang und der Urin zeigte während der Zeit Zeichen von Cystitis. Der Stuhl war im Anfang hartnäckig angehalten. Mit der Zeit trat vor allem eine Besserung der Beweglichkeit der Beine ein.

Patient gibt an, dass er zuerst mit Stöcken, später ohne dieselben gehen konnte, und klagt heute nur noch über geringe Schwäche beim Gehen. Das Gefühl stellte sich sehr bald nach dem Unfall an den Beinen wieder vollständig her und angeblich sollen jetzt Gefühlsstörungen nicht mehr bestehen, nur dass der Patient nicht genau weiss, ob Stuhl und Urin vollkommen entleert sind, so dass daraus eine Gefühlsstörung in der Schleimhaut des Afters und des Penis anzunehmen ist. Erheblichere Schmerzen sind während der ganzen Dauer der Affektion nicht eingetreten. Die anfängliche Retentio urinae wich einer gewissen Schwäche, so dass der Patient, namentlich bei Kaffee- und Biertrinken, leicht in die Gefahr kommt, etwas Urin in die Kleider zu bekommen. Überdies soll in der Nacht bei tiefem Schlaf gelegentlich Bettnässen eintreten. Gleich nach dem Unfall bemerkte der Patient eine Erschwerung des Erektionsvermögens, Pollutionen sollen alsdann während eines Vierteljahres nicht aufgetreten sein und das Glied sich in der Zeit nie versteift haben. Mit der Zeit wich auch diese Beschwerde und Erektion und Ejakulation sollen heute wieder normal sein. Die Klagen bei der Aufnahme des Patienten am 9. X. 1905, also ca 1 Jahr nach dem Unfall bestehen in Schwäche beim Laufen und in gewisser Schwäche im Kreuz, und in den genannten geringen Urin- und Stuhlbeschwerden, sonst ist der Patient normal.

Der Aufnahmebefund ergab nun, das W. ein kräftiger Mann ist. An den innern Organen lässt sich ein nachweisbarer krankhafter Befund nicht erheben. Die Wirbelsäule zeigt keine Spur einer Deviation, Skoliose, Lordose oder Kyphose; am 1. und 2. Lendenwirbeldornfortsatz sowie am oberen Ende des Os sacrum besteht auf Druck etwas Empfindlichkeit. Alle Bewegungen in der Wirbelsäule werden gut und ohne Steifigkeit ausgeführt. Der Gang ist eigentümlich, ein besonders starker Fersengang, die sonstigen Bewegungen der Beine sind nach allen Richtungen gut möglich. Beugungen im Hüftgelenk und Kniegelenk, Streckung, Rotation usw. werden gut ausgeführt, das Fussgelenk wird dagegen etwas weniger gut und die Zehengelenke schlechter bewegt; dabei besteht kein Unterschied zwischen links und rechts. Stehen auf den Fussspitzen ist nicht möglich. Es besteht eine zweifellose Schwäche im Triceps surae, ferner in den kleinen Fussmuskeln. Auch der Musculus glutaeus maximus ist beider-

seits in seinen unteren Partien etwas geschwächt, so dass eine Festaneinanderpressung der Nates nicht möglich ist. Sonstige muskuläre Defekte bestehen nicht.

Die Sensibilität erweist sich nun an den Beinen für alle Qualitäten völlig normal. Nur um den Anus herum radiär ca. 6—8 cm am Perineum, Scrotum und der Unterseite des Penis besteht eine deutliche Herabsetzung für Schmerz- und Temperaturempfindung, ferner noch für die gleichen Qualitäten am oberen Drittel der Hinterseite des Oberschenkels. Direkt um den Anus herum wird einfache Tastempfindung ebenfalls etwas abgeschwächt gefühlt. Die Schleimhaut des Afters und der Urethra zeigen für Berührung keine Herabsetzung, vielleicht aber in geringem Grade eine Herabsetzung für Warm und Kalt, sowie Schmerzempfindung. Die Patellarreflexe sind beiderseits sehr schwer auslösbar, die Achillessehnenreflexe erscheinen eher etwas gesteigert. Bauchreflexe und Kremasterreflexe sind intakt, ebenso die Fusssohlenreflexe.

Der Analreflex dagegen zeigt eine deutliche Herabsetzung beim Versuch der Auslösung.

Das elektrische Verhalten zeigt folgende Abweichungen von der Norm. Im Gebiet beider Nervi tibiales besteht vom Nerven aus eine prompte Reaktion für galvanische und faradische Reizung, dagegen ist die Erregbarkeit der Muskulatur selbst für beide Stromqualitäten entschieden herabgesetzt. Die untersten Bündel der Musculi glutaei maximi sind ebenfalls faradisch fast unerregbar, eine Andeutung von Entartungsreaktion findet sich nur auf der rechten Seite, wo eine geringe Überwiegung der Anodenschliessungszuckung besteht von etwas trägem Charakter.

Der Patient wurde am 29. XI. 1905 bei uns entlassen, nachdem durch elektrische Behandlung, Jodpinselung an der Wirbelsäule und geeignete Hydrotherapie seine Beschwerden fast vollkommen geschwunden waren. Störungen bei der Urin- und Stuhlentleerung bestanden in keiner Weise mehr und auch die Kraft in der Muskulatur der Beine hatte sich wesentlich gebessert; die sensiblen Störungen aber bestanden weiter.

Dass im vorliegenden Fall eine traumatische Verletzung des Conus bestanden hat, brauche ich hier nicht noch einmal auszuführen und verweise dafür auf das bei Fall 1 Gesagte. Auch die gefundenen elektrischen Veränderungen dürften sich mit der Annahme einer zentralen Läsion gut vereinbaren lassen.

Es liegen hier also zwei Typen von Conusläsionen vor, die in Anbetracht der Kongruenz ihrer Ätiologie, des Krankheitsbildes und Krankheitsverlaufes bemerkenswert sind und die uns die Frage nahe legen, ob ihre traumatische Entstehung etwas Bestimmendes für die Krankheitserscheinungen hat. Mit anderen Worten: Können wir bei traumatischen Einwirkungen mehr oder minder bestimmter Art (Schwere der Einwirkung, Angriffspunkt, Gleichartigkeit des Traumas) das Auftreten derselben oder sehr ähnlicher Störungen voraussagen, etwa wie wir erwarten dürfen, dass bei Infektion des Organismus, z. B. mit Malariaplasmodien, Fiebererscheinungen, Milzschwellung usw. auftreten. Dies sind Fragen, die wir ja bei jeder traumatischen Ätio-

logie von Krankheiten stellen müssen, die aber mit der Mannigfaltigkeit der traumatischen Einwirkungen und der Kompliziertheit der Organverrichtungen sich fast ins Unermessliche steigern, so dass deren Erkennung fast als Utopie erscheint. Dies darf uns aber nicht davon abhalten, bei einfacher liegenden Verhältnissen den Versuch zu machen, der Frage der Pathologie spezieller einfacherer traumatischer Erkrankungen näher zu treten. Einblicke darin wird man da am besten zu erwarten haben, wo eine Organfunktion möglichst differenziert ist und wo wir über die jeweiligen anatomischen Verhältnisse möglichst genau orientiert sind. Die recht genaue Kenntnis gewisser Zentren und Bahnen im Rückenmark verwirklicht nun einigermassen einen Teil der Voraussetzungen zur Untersuchung gewisser traumatischer Pathologien. Das fast ganz gleiche, nur graduell verschiedene Krankheitsbild unserer zwei Fälle darf daher bei der relativen Gleichartigkeit des einwirkenden Traumas wohl den Versuch einer solchen Untersuchung wert erscheinen lassen. Ich habe nun zwei Fragen zu beantworten, um dieser Untersuchung näher zu treten: 1. Können wir nach dem vorliegenden Krankheitsbilde den Mechanismus des Traumas konstruieren? In der Gutachtensprache: Besteht ein ursächlicher Zusammenhang zwischen Trauma und Folgezustand? 2. Treten empirisch unter den erörterten Umständen immer die oben postulierten Krankheitserscheinungen auf (Beweis aus der Empirie).

Es sei mir gestattet statt des grossen Begriffes ursächlicher Zusammenhang und Folgezustand den kürzeren Begriff des Mechanismus des Traumas einzuführen, der den zeitlichen Ablauf des einwirkenden Traumas nach seiner mechanischen und anatomischen Seite, woraus ja das klinische Bild resultiert, in sich begreift.

Sehen wir uns daraufhin die vorliegenden Fälle an, so erfahren wir, dass beide Patienten von einer mässigen Höhe: 3—4, resp. 5—6 m hoch, zuerst auf die Füsse und dann auf den Steiss aufgefallen sind, nach vorne zusammengestaucht wurden und schliesslich platt hinten überfielen. Wir können daraus sofort den Schluss ableiten, dass es sich nur um eine indirekte Läsion handeln kann, da die unmittelbare Einwirkung des Traumas auf die Füsse und die Gesässgegend stattfand, die doch recht weit entfernt von dem eigentlichen Orte der Läsion, dem Conus, sind. Dabei hören wir anamnestisch, dass das Hinfallen auf das Gesäss eine sehr viel heftigere Erschütterung gewesen sein soll, als der Fall auf die Füsse. Das letztere ist leicht verständlich, da der Körper bei leichter Neigung nach hinten wohl zuerst auf die Füsse auffallen kann, dabei aber, sowie der Schwerpunkt desselben mit dem Unterstützungspunkt der gestreckten Beine nicht in der Senkrechten, sondern wenig dahinter liegt, sofort in den Knieen ein-

knicken und nach hinten überfallen muss. Wir haben daher im wesentlichen mit der Erschütterung der Gesässgegend zu rechnen, auch wenn eine gewisse Abschwächung der Erschütterung durch das elastische Auffallen auf die Beine wohl besteht. Wie aber ist die Erschütterung der Gesässgegend für eine isolierte zentrale Conusverletzung als Erklärungsmoment heranzuziehen? Eine Übertragung der Erschütterung auf die Columna vertebralis ist leicht verständlich und von da aus auch auf die Medulla spinalis. Warum dies aber nur zu einer isolierten Verletzung des Conus führen soll, also nur eines Teils derselben, ist an sich durchaus nicht ersichtlich. Es muss also noch ein besonderes Moment zur Entstehung dieser Läsion herangezogen werden, das nicht allein in dem Modus des Traumas, sondern höchst wahrscheinlich in der anderen Komponente des traumatischen Mechanismus, in den speziellen anatomischen Verhältnissen des Conus, liegt. Ueberlegen wir, dass bei einem Fall auf die Sitz- und Steissbeingegend der Körper immer eine Art Sitzstellung haben muss, so bildet beim Aufschlag das Becken einen Moment, falls es nicht bricht, wegen seiner Unbiegsamkeit einen fixen Punkt, von dem sich die Wirbelsäule nach vorne, seitlich oder nach hinten abbiegen muss, je nach der Weiterwirkung der Fallrichtung. Jede Beugung nach vorne geht aber mit einer Streckung des Rückenmarks vermöge seiner Aufhängung einher. Wir werden uns daher nicht wundern, dass bei forcierter Beugung, wie sie z. B. durch die Heftigkeit eines Falles, der jene Richtung nach vorne nimmt, hervorgerufen wird, die Zerrung des Rückenmarks eine momentan sehr heftige werden wird, und wir werden, falls eine Zerreissung durch die Dehnung eintritt, sie dort suchen, wo ein nachgiebigerer und ein festerer Teil zusammenstossen. Eine solche Stelle bildet der Conus, aus dem noch eine grosse Menge starker Nervenfasern entspringt und in dem sich das fibrös werdende Filum terminale entwickelt, welche Gebilde dem weicheren Nervengewebe des schwachen Conus gegenüber sich im Verhältnis des Widerstandsfähigeren befinden. Damit wird uns auch mit einem Schlag die Lage des traumatischen Fernherdes klar. Unsere beiden Patienten geben nun an, dass sie zuerst auf die Füsse auffielen, gebeugt zusammengestaucht wurden und schliesslich platt auf dem Rücken lagen. Es ist absolut instinktmässig, dass beim Fall hintenüber eine Beugestellung, und zwar maximal eingenommen wird, um zu versuchen, das verlorene Gleichgewicht wieder herzustellen. Ich erinnere nur an einen wohl manchem am eigenen Leib bekannten, unfreiwilligen Versuch, nämlich das sich „neben einen Stuhl Setzen". Die maximale Anstrengung, das verlorene Gleichgewicht wieder herzustellen, führt zu einer fast kugelförmigen Beugung des Rückens,

die im Moment des Aufschlags wohl noch vermehrt wird, um dann einem reinen Hintenüberfallen Platz zu machen. Bei der starken Abbiegung der Wirbelsäule nach vorne kommt es zu einer Streckung des gesamten Rückenmarks; dabei kommt die Krümmung des Wirbelkanals im Sakralabschnitt nach hinten, der die Folgen einer Beugung nach vorne ausgleichen müsste, kompensatorisch nicht mehr in Betracht, weil das Rückenmark selbst nur bis zum ersten Lendenwirbel reicht und weil der gesamte, unterhalb des Endes der Medulla spinalis liegende Teil, die Cauda equina, viel straffer als das Rückenmark selbst in dem Kanal ausgespannt ist und somit den Krümmungen desselben viel weniger folgen kann. Das lässt sich sofort bei jeder Leichenöffnung nachweisen, indem die oberen Teile des Rückenmarks im Wirbelkanal gut verschieblich sind, die Nervenwurzeln der Cauda aber mit der umhüllenden Dura relativ starre Gebilde darstellen. Wir werden daher bei Dehnungen des Rückenmarks jene Gebilde einen stärkeren Zug ausüben sehen, der sich natürlich unter Umständen für das weiche Rückenmark verderblich gestalten muss. Bei diesen ganzen Überlegungen ist mir das teilweis Hypothetische ihrer Natur klar genug, und es wäre erwünscht, experimentelle Stützen für diese Anschauung herbeizubringen. Abgesehen von der Schwierigkeit der Ausführung eines derartigen Traumas an der Leiche, kommt noch hinzu, dass eine Blutung, wodurch man doch den grössten Teil der Krankheitssymptome verursacht glaubt, an der Leiche nicht mehr stattfinden kann, womit das Experiment zwecklos wird. Die wesentlich anderen Verhältnisse bei Tieren können natürlich hier nicht mit herangezogen werden. Ich bin daher nicht imstande, aus dem Vorgebrachten bindende Gründe abzuleiten, und wir werden den zu erbringenden Beweis der Art der Einwirkung von Traumen auf das untere Rückenmarkende aus den in der Literatur niedergelegten Fällen zu erwarten haben, mit anderen Worten, ich komme zur Beantwortung meiner zweiten Frage, ob der oben postulierte Mechanismus des Traumas sich auch für andere ähnliche Fälle nachweisen lässt.

Die grosse Anzahl der Publikationen, die über Conus- und Caudaläsionen vorliegen, habe ich nur insoweit berücksichtigt, als sie eine nachweisbare Verletzung des Conus sicher darbieten. Dabei musste ich Caudaläsionen mit berücksichtigen, da sie differentialdiagnostisch ja ausserordentlich schwer von reinen Conusläsionen zu trennen sind, und diese sogar häufig als Caudaläsionen publiziert wurden. Es war mir ferner dabei auch wichtig zu erfahren, ob nicht ein ähnlicher Mechanismus für die Caudaläsionen, wie wir sie eben für die Conusläsionen angenommen haben, mit in Betracht käme.

Mein Hauptaugenmerk musste natürlich zunächst auf Fälle gerichtet sein, die mit Obduktionsbefund beschrieben sind, und im Folgenden soll diese Reihe gegeben werden, dann soll erst die Reihe nur klinisch festgestellter Conusläsionen besprochen werden.

Fall 1. Beschrieben von Erb und Schultze. Erb, Arch. f. Psychiatrie. Bd. V; Schultze, Virchows Arch. Bd. LXXIII und Arch. f. Psych. Bd. XV.

Der Pat. war 45 Fuss hoch herabgefallen, direkt auf das Gesäss. Zuerst bestand totale Paraplegie der Beine, später waren nur noch Lähmungen im Ischiadicusgebiet vorhanden mit Ausnahme der Mm. tib. ant. Pat. konnte nach ca. $^1/_2$ Jahr an Stöcken wieder umhergehen. Die Sensibilitätsstörungen waren im ganzen Ischiadicusgebiet, am Hodensack, Penis, Perineum und um den Anus nachweisbar; es bestanden hochgradige Sphinkterenstörungen. In diesem Zustand blieb der Pat. ungebessert 7 Jahre lang bis zu seinem Tode. Bei der Sektion fand sich eine Läsion der Medulla spinalis in der Höhe des 12. Brust- und 1. Lendenwirbels, indem ein spitzer Fortsatz des frakturierten 1. Lendenwirbels wie „ein Stachel" zur isolierten Verletzung des Conus geführt hatte, während die austretenden Nervenwurzeln intakt waren. Im Leben war die Diagnose auf Caudaläsion gestellt worden. Der ganze Plexus lumbalis war frei geblieben und, da die letzten Wurzeln desselben den Wirbelkanal oberhalb des 5. Lendenwirbels verlassen, so wurde der Sitz der Läsion, bei nicht nachweisbarer Veränderung der Wirbelsäule, nicht oberhalb des 5. Lendenwirbels gesucht, musste also diesen Überlegungen nach bei der nicht zweifelhaften intraspinalen Läsion in der Cauda sitzen.

Der Fall ist dadurch interessant, dass an der Wirbelsäule nichts von Deformität nachweisbar war und doch die schwere Knochenverletzung bestand.

Fall 2. Der nächste Fall von Conusläsion mit Obduktion ist von Kirchhoff beschrieben worden. Arch. f. Psych. Bd. XV. 1884.

Der Pat. stürzte vom Pferd auf die Nates. Bruch des 1. Lendenwirbels, 3 Monate völlige Lähmung der Beine, dann Verschwinden der motorischen Erscheinungen. Die Sensibilität war angeblich normal, offenbar ist sie aber nicht genau genug von Kirchhoff untersucht worden, wie dies spätere Autoren ebenfalls schon vermuteten. Es bestand aber dauernde Blasen- und Mastdarmlähmung, $1^1/_2$ Jahre später trat der Tod an Pyelonephritis ein. Die Diagnose wurde auf Conusquetschung mit Querläsion gestellt. Das anatomische Protokoll vermerkt Kompressionsfraktur des 1. Lendenwirbels, der keilförmig nach vorne zusammengedrückt ist und nach hinten ca. 1 cm weit in den Wirbelkanal vorsteht und ihn dort verengt. Druck auf das Rückenmark ca. 3 cm oberhalb des Filumansatzes; das ganze Rückenmark erscheint sehr dünn, auf dem Querschnitt keine Abnormität bemerkbar, Dura selbst und weiche Häute nicht verdickt. Leider ist die weitere Beschreibung nicht genau, resp. widerspricht sich in einigen Stellen, doch scheint so viel festzustehen, dass die rechte Seite des Rückenmarks in der Länge des ganzen Conus gequetscht erscheint. Das Fehlen von Blutpigment sei hervorgehoben.

Fall 3. Eine sehr wichtige Mitteilung ist die von Oppenheim, Arch. f. Psych. Bd. XV. 1888.

Ein 24jähriger Bauarbeiter stürzt zwei Etagen hoch herab aufs Kreuz, genauere Angaben über den Modus des Falles fehlen, wird kurz bewusstlos und empfindet ein taubes Gefühl an beiden Beinen, welches mehrere Stunden anhält; während der Zeit war er auch nicht imstande, die Beine zu bewegen. Sogleich trat Harnverhaltung ein, die Lähmungserscheinungen und das taube Gefühl an den Beinen verloren sich bald wieder. Dagegen blieb eine völlige Inkontinenz des Urins und des Stuhls bestehen und die Erektionsfähigkeit war erloschen. Am Gesäss blieb ein taubes Gefühl bestehen, äusserlich war ein Gibbus am 1. und 2. Lendenwirbeldornfortsatz, die auf Druck empfindlich waren. Die Achillesreflexe fehlten. Genauere Prüfung der Sensibilität ergab eine Anästhesie um den Anus herum in der Glutäal-, Perineal- und Scrotalgegend sowie am Penis, ferner an dem oberen hinteren Drittel des Oberschenkels. Alle Gefühlsqualitäten waren betroffen, am meisten jedoch war das Schmerzgefühl herabgesetzt. Der Gang war durch geringe Schmerzen gestört, sonst war die Beweglichkeit der Beine eine vollkommen gute. Der Tod trat durch eitrige Pyelonephritis ein. Die Obduktion ergab eine Zertrümmerung des ersten Lendenwirbels, teilweise Verengerung des Lumbalkanals, eine Verdünnung des unteren Rückenmarksabschnittes. Der erste Lendenwirbel war vorne keilförmig zusammengepresst und hatte sich z. T. in fibrös sulziges Gewebe verwandelt. Er ragte nach hinten wenig in den Wirbelkanal vor. Bei äusserer Besichtigung war an den Häuten des Rückenmarks nichts zu sehen. Ein dem Sakralteil des Rückenmarks frisch entnommenes Partikelchen enthielt reichlich Körnchenzellen. In den untersten Partien erscheint die hintere Hälfte des Rückenmarks fast völlig untergegangen, als sei dieselbe durch einen Schnitt, welcher die Hinterstränge 1—2 mm hinter der hinteren Kommissur trifft, wie abgeschnitten. Die Begrenzung ist keineswegs regelmässig, sondern an die verdickte, abnorm stark vaskularisierte, von Rundzellen durchsetzte Pia mater stösst ein Gewebe, das von Körnchenzellen, Rundzellen, kleineren und grösseren Blutherden, neu gebildeten Gefässen reichlich durchsetzt ist. Die Vorderhörner und Vorderseitenstränge sind erhalten, aber ebenfalls in hohem Grade verändert, überall von jungen Zellen infiltriert, während die nervösen Elemente zum grössten Teil untergegangen sind. Immerhin ist die Struktur zwischen grauer und weisser Substanz, wie die beigegebene Abbildung zeigt, im Vorderabschnitt des Rückenmarks deutlich, während sie hinten vollständig zerstört ist. Sehr kompliziert liegen die Verhältnisse bei den Nervenwurzeln, und Oppenheim schreibt darüber: „Indessen muss es ganz besonders hervorgehoben werden, dass diese Degeneration (der Nervenwurzeln) sich auf die Wurzeln beschränkt, welche aus dem erkrankten Rückenmarksabschnitt hervorgehen, während die höher oben abtretenden (Lenden- und oberen Sakralwurzeln), obgleich sie die verengte Partie des Rückenmarkskanals zu passieren hatten, also vom Trauma mit betroffen wurden, sich fast völlig normal zeigen.“ Dieses merkwürdige Verhalten im Gegensatz zu der starken Affektion am Rückenmark selbst ist ihm selbst sehr auffällig, er meint aber eine Erklärung geben zu können, indem er schreibt, dass „die Vorstellung, dass ein Druck, welcher Conus medullae und Cauda equina (resp. die Wurzeln) trifft, das Mark stärker und mit schwereren Folgen

schädigt als die Wurzeln", für die Auffassung derartig liegender Fälle keine grossen Schwierigkeiten biete. Für den ersten Moment scheint Oppenheim für dieses auffallende Verhalten tatsächlich eine plausible Erklärung abgegeben zu haben, und doch werden wir sehen, dass sie näherer Überlegung nicht völlig genügen kann. Wir erfahren von ihm, dass durch die Sektion eine nach vorne zu keilförmige Kompressionsfraktur des ersten Lendenwirbels festgestellt wurde, und dass der Rückenmarkskanal an jener Stelle verengt war, vermutlich also der Wirbelkörper gleichzeitig nach hinten luxiert wurde. Bei äusserer Besichtigung am Rückenmark und den Rückenmarkshäuten liess sich keine wesentliche Veränderung nachweisen. Wir dürfen erwarten, dass bei einer Kompression des Rückenmarks doch namentlich die der komprimierenden Gewalt zunächst liegenden Abschnitte getroffen sind, das ist der ganze vordere Abschnitt des Rückenmarks. Statt dessen finden wir in diesem Falle gerade die hinteren Abschnitte desselben vollkommen zertrümmert. Es lässt sich nicht verstehen, warum sie isoliert völliger Quetschung anheimfallen, da eine Verschiedenheit in der Resistenz der verschiedenen Rückenmarksabschnitte derselben Ebene doch wohl nicht besteht und nach der Vorstellung Oppenheims ein Druck auf das ganze Mark von vorn nach hinten stattgefunden hat. Man braucht nur die von Oppenheim beigegebene Abbildung zu vergleichen, um zu sehen, dass die ganze vordere Rückenmarkshälfte in ihrer grob-anatomischen Struktur gut erhalten ist, während hinten alles vollkommen zerstört und in wenigen Resten vollkommen disloziert ist. Oppenheim schreibt selbst, dass die hinteren Abschnitte wie mit dem Messer abgeschnitten wären. Warum eine so heftig wirkende Gewalt in rätselhafter Weise nur die hinteren Abschnitte betrifft, wo sie dazu von vorn einwirkt, das ist unverständlich und muss uns eventuell einen anderen Erklärungsmodus nahe legen.

Fall 4. Sárbo, Arch. f. Psych. Bd. XXV, beschreibt in einem „Beitrag zur Lokalisation des Zentrums für Blase, Mastdarm etc." einen weiteren hierher gehörenden Fall. Der Pat. fiel vom 5. Stock auf Schutt auf den Rücken. Näheres über die Art des Falles ist nicht beschrieben. Bewusstseinsverlust trat nicht ein. Es bestand komplete Paraplegie der Beine mit Sensibilitätsverlust und Incontinentia urinae et alvi. Bald verschwanden die Lähmungserscheinungen, die sensiblen Störungen gingen bis auf die typischen anästhetischen Bezirke, After und Umgebung, Region des Dammes, Scrotum, Penis, Mastdarm und Harnröhrenschleimhaut und eine kurze Strecke der Hinterseite der Oberschenkel zurück. Es blieben die Sphinkterenstörungen dauernd bestehen, ebenso bestand ein Verlust des Erektionsvermögens. Eine besondere Deviation der Wirbelsäule war nicht zu beobachten, nur die Gegend des Dornfortsatzes des 11. Brustwirbels scheint zu prominieren, ist aber auf Druck nicht schmerzhaft, dagegen bestand grosse Schmerzhaftigkeit beim Beklopfen des Os sacrum. 15 Jahre später Exitus. Conus von vorne nach hinten abgesplattet, die Dura in der Höhe der Sakralnerven mit dem Rückenmark in festem Zusammenhang. Mikroskopisch fand sich in der Höhe des 3.—4. Sakralnerven ein völliger Untergang des Marks, eine Unterscheidung zwischen weisser und grauer Substanz unmöglich. In der Höhe des 1.—2. Sakralnerven sind die grauen Vorderhörner wieder deutlich, aber nach rechts abgebogen. Die hinteren

Partien noch fast völlig gliomatös. In der Höhe des 5. Lendennerven mit Ausnahme der aufsteigenden Degeneration in den Gollschen Strängen völlig normales Verhalten des Rückenmarks. In der Höhe des 5. Sakralnervenpaares ist die graue Substanz wieder deutlich von der weissen abgrenzbar. Zentralkanal im ganzen von gewuchertem Ependym ausgefüllt und zwar in der ganzen Länge des Rückenmarks. Sárbo kritisiert den mikroskopischen Befund dahin, dass eine „durch das Trauma hervorgerufene chronische Myelitis" bestehe. Dafür srpeche das Fehlen jedwelcher entzündlicher Vorgänge sowie die Leere der Gefässe, der Mangel an Leukocyten. Von Quetschungen spricht er nicht, offenbar war die Wirbelsäule selbst normal, sonst hätte dies Sárbo erwähnt. Die Nervenwurzeln waren nur an der Stelle verändert, wo sie aus dem veränderten Rückenmark entsprangen, die übrigen waren normal. Und die Deutung dieses Prozesses? Auf Hämatomyelie können wir dabei gewiss nicht rechnen. Wie entsteht nun eine solche chronische Myelitis? Zunächst wissen wir dies nicht und werden vielleicht durch spätere Fälle darüber belehrt, einen Anhaltspunkt dafür gibt uns vielleicht die Angabe Sárbos, das der Zentralkanal ganz mit Ependymzellen ausgefüllt war.

Fall 5. Raymond und Cestan, „Sur les affections traumatiques du conus terminal de la moelle". Gazette des hôspitaux 1902 (Juillet), bringen einen sehr genau beschriebenen Fall, der sich dem Sárboschen anatomisch anreiht.

Ein 46jähriger Maurer fällt in einem epileptischen Anfall ungefähr 10 m herab, wie, weiss er nicht anzugeben. Längere Zeit Verlust des Bewusstseins. Als er erwachte, verspürte er sehr heftige Schmerzen in der Kreuzbeingegend und es bestand eine Anästhesie in der Glutäalgegend. Retentio urinae et alvi, leichte Parese der Beine, Verlust der Erektion. Ein Jahre lang konstanter Zustand trat nun ein. Es bestand gute Marschfähigkeit, leichte Ermüdung beim Gehen, Atrophie der Musculi glutaei ohne nachweisbare Degeneration (elektrische Prüfung), ferner Anästhesie am Scrotum, Perineum, Penis, zirkulär um den Anus herum und am oberen Drittel der Hinterseite der Oberschenkel. Die Sphinkteren waren vollständig gelähmt. Unvollständige Erektion mit langsamer Ejakulation. Die Harnröhrenschleimhaut war bei Sondierung unempfindlich. Tod durch akute Sepsis, vom linken Bein ausgehend. Autopsie 5 Jahre nach der Verletzung: Wirbelsäule nicht deformiert, Sacrum intakt, keine Fraktur, keine Infraktion. Das Rückenmark ist ganz gesund, aber am Conus besteht Atrophie, schon für das blosse Auge alle Charaktere eines alten myelitischen Herdes. Mikroskopisch zeigte sich nach den Methoden von Pal und Weigert eine vollständige Entfärbung des 5. und 4. Sakralsegments, indessen bemerkte man bald hier bald da einige erhaltene Nervenstränge teils in dem rechten Vorderhorn und besonders in der Zone des Eintritts der hinteren Wurzel; etwas höher lokalisiert sich der Prozess an der Basis des linken Vorderhorns. Die Strukturverhältnisse zwischen weisser und grauer Substanz sind im 4. und 5. Sakralsegment völlig verwischt. Im Zentrum bemerkt man das Ependym in Proliferation. Das Lumen des Zentralkanals ist nicht vergrössert und es existiert keine Erweiterung desselben wie bei Hydromyelie. Aber das Lumen ist durch Ependymzellen verstopft, entweder durch Wucherung oder Massenanhäufung der Zellen oder „auf be-

sondere Art", wie C. und R. sich ausdrücken, und überdies infiltrieren sie das benachbarte Neurogliagewebe. Die Zellen selbst haben normales Aussehen an Volumen und Konfiguration. Die übrigen Rückenmarksabschnitte zeigen keine derartigen Ependymwucherungen. Ferner findet man dislozierte Ganglienzellen, die nach Nissl gefärbt noch normal erscheinen, selbst bis unter die Pia verschleppt. Die Gliawucherung besteht aus normalen Gliazellen. Die intramedullären Gefässe sind verdickt, die Pia mater ebenfalls. Unterhalb dieser Häute finden sich einzelne Nervenfibrillen, die wie Bindfadenknäuel aufgewickelt sind und den Anblick kleiner Neurome bieten. Auf die Erklärung dieser Verhältnisse, wie sie von R. und C. gegeben ist, werden wir noch zurückkommen.

Fall 6. Herter beschreibt im New-York Medical Journal, August 1891, einen weiteren hierher gehörenden Fall, der von besonderem Interesse ist.

Ein Arbeiter wollte eine schwere Tür, offenbar Falltür, wegschieben; die Tür fiel zu und begrub den Mann unter sich. Sie wog etwa 500 Pfund. Als man den bewusstlosen Mann befreit hatte, bestand an beiden Beinen eine sehr starke Parese, ferner sensible Störungen in typischer Weise circumanal, am Perineum, dem Scrotum und Penis. Völlige Incontinentia urinae et alvi. Verlust des Erektionsvermögens, Verlust der Sehnenreflexe der unteren Extremitäten, geringe Prominenz des ersten Lendenwirbels. Nach einigen Wochen konnte der Pat. wieder laufen, aber die Muskeln der Unterschenkel und der Füsse blieben dauernd gelähmt und zeigten Entartungsreaktion. Da der Pat. keine Fortschritte machte, wurde die Diagnose auf eine Caudaverletzung gestellt und eine Laminektomie vorgenommen. Man fand keine Kompressionsstelle weder oberhalb noch unterhalb der Promierung. Der Pat. befand sich 24 Stunden wohl, dann trat unter plötzlichem Anstieg der Temperatur mit Schmerzen im Leib und grosser Prostration der Tod 48 Stunden nach der Operation ein. Bei der Autopsie fanden sich entzündliche Vorgänge an und oberhalb der Operationsstelle. Der Conus war in der Höhe der dritten und vierten Sakralwurzel völlig in seiner Struktur verwischt und von Rundzelleninfiltraten durchsetzt. Die Wurzeln in der Mitte der Cauda waren degeneriert, an den Seiten waren sie normal. Herter glaubt, dass die initiale Läsion in einer schweren Quetschung der Cauda und des Conus bestand mit intrameningealer Blutung. Bei aufmerksamem Studium des Verlaufs des Falles kann kein Zweifel darüber sein, dass zuerst eine schwere Schädigung des Conus und der darüber liegenden Teile stattgefunden hat. Dafür sprechen die schweren Lähmungserscheinungen und der Verlust der Reflexe an den Beinen, die Sensibilität- und Sphinkterenstörungen. Eine durch Knochenveränderungen nachweisbare Kompressionsursache wurde aber nicht gefunden, weder bei der Operation noch bei der Autopsie. Soweit Blutungen beschrieben sind, sind sie frischen Datums. Herter sagt selbst, dass die Blutkörperchen nicht verändert waren (nach 6 Monaten), auch in einem Teil, der als in Organisation befindlich beschrieben wird. Nirgends ist Pigment erwähnt; dann spricht Herter fast stets von Rundzelleninfiltrationen, wie sie auch die allerdings schematisierte Abbildung zeigt. Um nun, wie Herter meint, eine völlige Degeneration der Nervenwurzeln durch Organisation hervorzurufen, müsste ein ausserordentlich fibröses, schwartenartiges Gewebe erwartet werden, nicht jener frische mit Blutungen und Rundzellen erfüllte Erguss zwischen

die Nervenwurzeln. Das Ganze danach als einen 6 Monate alten Entzündungsherd aufzufassen, ist nicht genügend begründet, insonderheit, wenn man daran denkt, dass der Pat. 48 Stunden nach der Operation unter plötzlich auftretendem Fieber und grosser Prostration starb. Es wird kaum eine andere Deutung des Falles möglich sein, als dass in dem schon an und für sich geschädigten Mark und den dazu gehörigen Wurzeln eine Infektion erfolgte, die den Tod durch Meningitis oder Sepsis hervorrief. Herter nimmt eine Quetschung des Conus, die den ganzen Conus über zwei Segmente weg seiner Struktur beraubt, an, ohne dass eine Deformierung dieses Abschnittes trotz sorgfältiger Forschung bei der Operation gefunden wird. Woher die Quetschung kommen soll, ist durchaus unverständlich. Der Zentralkanal ist auf der Zeichnung anscheinend nicht verändert. Es wird aber auch sonst nichts darüber geschrieben.

Fall 7. Valentini, Zeitschr. f. klin. Med. Bd. XXII, Fall 4, teilt einen weiteren, hierher gehörigen Fall mit, der allerdings eine nicht ganz reine Conusaffektion ist. Der Pat. war gesund bis zu seinem Unfall. Beim Holzfällen traf ihn ein Baumstamm vor die Brust und warf ihn zu Boden. Völlige Paraplegie, Incontinentia alvi et retentio urinae, Empfindung für alle Qualitäten erloschen, vorne bis zum Mons pubis, hinten bis zur Höhe des vierten Lendenwirbels. Druckpunkt und Hervortreten des ersten Lendendorns, später Ischuria paradoxa, Cystitis, Decubitus am Kreuzbein und an beiden Hacken. Zustand 1 Jahr konstant, Tod an Pyelonephritis. Sektion: Hervortreten des ersten Processus lumbalis. Nach Eröffnung des Wirbelkanals zeigte sich der Conus terminalis etwa $1^1/_2$ cm oberhalb seines Endes in einer Strecke von 1 cm verdünnt und erweicht, ziemlich dicht unterhalb des Abganges der dritten Lendenwurzel. Nach Herausnahme des Rückenmarks und seiner Hüllen sah man genau in der Mitte des Lendenkanals, entsprechend der erweichten Stelle im Rückenmark, eine Prominenz. Der erste Lendenwirbel zeigte eine typische Kompressionsfraktur. Mikroskopisch: Das Rückenmark ist in unregelmässiger Weise von vorn nach hinten zusammengequetscht, Nervenelemente kaum erkennbar, Dura verdickt, die Gefässe stark gefüllt. Die peripheren Wurzeln, die dem Rückenmark anliegen, lassen keine Nervensubstanz mehr erkennen. Unterhalb der Druckstelle ist das Sakralmark erweicht, namentlich im Bereich seiner hinteren Peripherie. Daselbst liegen zahlreiche Corpuscula amylacea und Myelinkugeln. Der Ganglienzellenapparat zeigt keine wesentlichen Veränderungen. Beim Schnitt durch die Cauda finden sich nur wenig Nervenfasern degeneriert, was sich daraus erklärt, dass die am weitesten lateral liegenden Wurzeln von der einwirkenden Gewalt nicht mehr betroffen werden. Valentini sagt: „Der durch die Zerquetschung in dem Wirbelkanal prominierende erste Lendenwirbelkörper hatte also den untersten Teil der Lendenanschwellung des Rückenmarks und die demselben unmittelbar anliegenden Wurzeln zerquetscht, während die an den seitlichen Teilen des Rückenmarkkanals in dieser Höhe noch laufenden Wurzeln des ersten und zweiten Lendennerven nicht mehr von dem median liegenden Vorsprung getroffen waren."

Es ist nun kein Zweifel, dass für die Stelle der Degeneration am Rückenmark der Knochenbruch verantwortlich gemacht werden muss. Unterhalb der Kompressionsstelle ist das Sakralmark namentlich in seiner

hinteren Partie erweicht, oberhalb der gequetschten Stelle eine vollständige Degeneration des Hinterstranges mit ausgedehnten Randdegenerationen an Seiten- und Vordersträngen. Können wir die Degenarationserscheinungen in dem unterhalb der Kompressionsstellen liegenden Teil auch mit der Kompression in Zusammenhang bringen? Die vorderen Partien sind dabei relativ gut erhalten. Wiederum sehen wir also die unerklärliche besondere Beteiligung der hinteren Rückenmarkshälfte, die wir jetzt schon öfters gefunden haben.

Fall 8. L. R. Müller, Deutsche Zeitschr. f. Nervenheilk. Bd. XIX. Weitere Beiträge zur Pathologie und pathologischen Anatomie des unteren Rückenmarksabschnittes.

Ein 37jähriger Handlanger fiel im Frühjahr 1887 10 m hoch von einem Neubau herab, ein nachfolgender Gerüstbalken traf ihn ins Kreuz in der Gegend der mittleren Lendenwirbel. Nach längerer Bewusstlosigkeit klagte er, abgesehen von geringen Schmerzen im Kreuz und Druck in der Blasengegend, nichts mehr. Keine stärkeren sensiblen Reizerscheinungen, vor allem keine Schmerzen in den Beinen. Dagegen konnte er weder Arme, noch Beine, noch Kopf bewegen. Er lag steif „wie ein Besen" völlig unbeweglich im Bett. In der darauf folgenden Zeit war der Pat. noch so unbeweglich, dass er sechs Wochen lang von fremder Hand gefüttert werden musste. Pat. wurde im Anfang katheterisiert, bald ging der Harn beim Husten und Niessen und später auch bei stärkeren Bewegungen unwillkürlich und „ohne Fühlung" ab. Ebenso wie der Urin war auch der Stuhl anfänglich angehalten und ging erst nach Verabreichung von grösseren Dosen Ricinusöl ohne Empfindung ab. Erst mehrere Monate nach dem Unfall konnte Pat. die Oberschenkel wieder etwas heben und lernte nach Jahresfrist mit Krücken wieder gehen. Trotz der völligen Incontinentia urinae et alvi war die Geschlechtsfunktion nicht erloschen. Pat. erzeugte noch nach seinem Unfall zwei Kinder. Es blieb dann eine Jahre lang konstante Störung des Nervensystems zurück, die kurz folgende war: Motilitätsstörungen: ganz gelähmt die Glutaei maximi und sämtliche Muskeln der Unterschenkel und Füsse. Paretisch: die Abduktoren und Auswärtsroller der Oberschenkel und die Beuger der Unterschenkel. Sensibilitätsstörungen: vollkommen anästhetisch sind die beiden Füsse bis zu den Knöcheln und die Aussen- und Hinterseite der Unterschenkel, ein schmaler Streifen an der Hinterseite der Oberschenkel und eine ovale Zone um den After. Am Scrotum und Penis werden Berührungen dumpf empfunden, aber nicht lokalisiert. Schmerz- und Temperatureindrücke an diesen Stellen auf keine Weise auslösbar. An der Innenfläche der Unterschenkel besteht dasselbe Verhalten. Also dissoziierte Empfindungslähmungen. Hoden lebhaft auf Druck schmerzempfindlich. Elektrisch: EaR in den gelähmten Muskeln. Von Reflexen sind an der unteren Körperhälfte nur die Bauchdecken- und Kremasterreflexe erhalten.

Der Pat. verfiel dem Schnapsgenuss und starb 13 Jahre nach dem Unfall an Lungentuberkulose.

Die Sektion ergab: Keilförmige Kompressionsfraktur des ersten Lendenwirbels; das breite Ende des Wirbelkörpers verengt den Wirbelkanal bis auf 1 cm im Sagittaldurchmesser. Die Dura mater ist daran fest angewachsen. Die Kompressionsstelle ist $2^1/_2$ cm lang. In dieser Partie ist

von der normalen Sakralmarkskonfiguration gar nichts mehr zu sehen. Mikroskopisch: Im zweiten Lendensegment sind die Hinterstränge eingedrückt, auch das rechte Hinterhorn nach vorn gedrängt. Die Burdachschen Stränge sind sehr gut entwickelt und die einstrahlenden hinteren Wurzeln besonders breit und dicht. Der Zentralkanal klafft, obgleich der Epithelsaum noch stark gefaltet ist, weit und ist auch hier (wie im ganzen Rückenmark) von breiter markloser Zone umgeben. Vom dritten Lendensegment ist nur mehr die vordere Partie erhalten, die hintere fehlt völlig. In ihren vorderen seitlichen Partien enthält die graue Substanz der Vorderhörner noch wohlerhaltene Ganglienzellen. Die Ependymzellengruppe des Zentralkanals umschliesst hier ein strukturloses nekrotisches Gewebe. Nach hinten aussen von dem Rückenmarksrest finden sich beiderseits Ansammlungen von lockeren verschlungenen, dünnen markhaltigen Fasern, die nicht in direktem Zusammenhang mit dem Rückenmark stehen, aber doch zweifellos den lateral belegenen Partien der Hinterstränge entsprechen. In diesen Gruppen von jungen markhaltigen Fasern strahlen hintere Wurzelfasern ganz ebenso wie sonst in die Hinterstränge ein. Der Farbenton dieser wohl neugebildeten Faserkonglomerate ist ein mehr bläulicher. Das vierte und fünfte Lendensegment und das erste, zweite und dritte Sakralsegment enthalten nur untergegangenes Nervengewebe und Glianarbengewebe. In der Höhe, die etwa dem vierten und fünften Sakralsegment entspricht, tritt das gliöse Gerüst des Conusquerschnittes ganz deutlich hervor. In den Vordersträngen sind hier auch schon wieder vereinzelte Markscheiden zu erkennen. Die Hinterhörner und Hinterstränge fehlen allerdings auch hier noch vollständig. Im unteren Conusabschnitt ist der ganze Querschnitt erhalten.

Müller verwertet dann noch weiterhin die sehr starke Erweiterung des Zentralkanals im ganzen Rückenmark für eine früher darin stattgehabte Blutung, betont allerdings, dass kein Blutpigment daselbst gefunden wurde. Er will mit dieser Tatsache (Erweiterung des Zentralkanals) auch das merkwürdige klinische Bild erklären, dass der Pat. nach dem Unfall sich 6 Wochen lang nicht rühren konnte und vollständig steif da lag. Auch in dem zertrümmerten Sakralmark fanden sich keine Blutreste ausserhalb der Gefässe. Diese Tatsachen lassen einer gewissen Skepsis gegen die vermutete Hämatomyelie Raum, insbesondere, da im klinischen Bilde von einer Sensibilitätsstörung, die im Anfang über den ganzen Körper bis zum Hals hätte verbreitet sein müssen und wohl auch von dem Pat. bemerkt worden wäre, nichts erwähnt ist, und die doch das erste Symptom der zentralen Rückenmarksblutung darstellt. Auch die Steifigkeit stimmt schwer mit einer zentralen Rückenmarksläsion, wenn sie durch das ganze Mark angenommen wird, da im Gefolge so ausgedehnter Hämatomyelie eine schlaffe Lähmung eintreten müsste. Es dürfte daher die beobachtete Erweiterung des Zentralkanals vielleicht noch einer anderen, als der angenommenen, Deutung zugängig sein.

Dieser von L. R. Müller ausserordentlich genau beobachtete und beschriebene Fall gibt weitere wertvolle Aufschlüsse für unsere Fragen. Vor allen Dingen ist es wieder von grösstem Interesse, dass Teile des Rückenmarks verletzt sind, die einer direkten Kompression nicht ausgesetzt waren. Im dritten Lendensegment ist der vordere Teil erhalten, der hintere „wie abgeschnitten", ein Ausdruck, den auch Oppenheim von seinem Fall gebraucht.

Man braucht bloss die beigegebene vorzügliche Mikrophotographie anzusehen (Taf. VI, Fig. 2), um sich von der völlig erhaltenen Struktur des vorderen Abschnittes jenes Rückenmarksteils zu überzeugen und in Fig. 1 derselben Tafel finden wir das rechte Hinterhorn völlig verlagert, teilweise degeneriert bei starker Neubildung der einstrahlenden Wurzelfasern. Dort muss also auch noch etwas passiert sein, eine Trennung, sonst würde keine Neubildung erfolgen. Und im untersten Sakralmark sind in den vorderen Partien wieder Nervenelemente, während die hinteren völlig narbig sind, ebenfalls an Stellen, wo eine direkte Einwirkung der quetschenden Gewalt nicht mehr stattgefunden hat. Die Kompression der Stelle vom vierten Lendensegment bis zum dritten Sakralsegment durch Knochen steht allerdings ausser Frage. Nach dem Vorgebrachten scheint also ausser der direkten Gewalteinwirkung noch ein anderes Moment mit in Frage zu kommen. Der Zentralkanal ist an der Läsionsstelle verschlossen. Um die verschlossene Stelle besteht eine Zellwucherung. Die Cauda zeigt weiter unten nur sehr wenig degenerierte Nervenfasern.

Es sind diese wenigen Obduktionsfälle von mehr oder weniger reiner traumatischer Conusläsion höchst lehrreich. Von 8 Fällen finden wir 5mal Mitverletzung der Wirbelsäule, in zwei Fällen besteht dieselbe nicht, in einem Fall (Herter) ist sie zweifelhaft. Mit absoluter Sicherheit können wir die bestehenden Rückenmarksläsionen nur bei dem Erb-Schultzeschen und Valentinischen Fall und dem von Kirchhoff beschriebenen auf die Knochen beziehen, den grössten Teil der Läsionen in dem Müllerschen Fall ebenfalls. In dem Falle Oppenheims sahen wir aber, dass die bestehenden Rückenmarksveränderungen sich durchaus nicht unmittelbar aus den bestehenden Veränderungen der knöchernen Umhüllung erklären lassen, Verhältnisse, die Oppenheim selbst nicht entgangen sind und für die er auch eine Erklärung zu geben suchte. Sicher ist sie sehr beachtenswert, aber nach meiner Meinung darf sie auf seinen Fall gerade nicht angewendet werden. Er nimmt eine Quetschung des Conus und der Cauda zusammen in der Höhe des ersten Lendenwirbels an und glaubt, dass in der grösseren Resistenzfähigkeit der Nervenfasern der Cauda gegenüber der leichteren Verletzbarkeit des Rückenmarks bei einer einwirkenden Gewalt eine einfache Erklärung für die Tatsache zu geben ist, dass die nicht zu dem lädierten Conusabschnitt gehörenden Wurzeln normal befunden wurden bei hochgradigen Veränderungen des Conus selbst. Oppenheim stellt sich darnach nur die Möglichkeit einer Gesamtquetschung des Inhalts des betreffenden Wirbelabschnittes vor, und in der Tat ist es schwer, sich die Möglichkeit einer isolierten Quetschung des Rückenmarks auszudenken. Doch zeigt gerade die Literatur, dass eine isolierte Verletzung des Conus durch knöcherne Einwirkung häufig genug ist und dass gerade die Mitte

des Wirbelkanals besonders leicht bei Frakturen Destruktionen erleidet (Fall Erb-Schultze, Valentini, Müller). Immerhin wird die Gesamtquetschung der Medulla plus Wurzelfasern die Regel bilden und die Splitterverletzungen des Erb-Schultzeschen Falles, die zu einer ganz zirkumskripten Läsion führten, die Ausnahme. Darnach nun, dass bei dem Oppenheimschen Falle die ganze hintere Hälfte des Conus gequetscht ist, müsste man auch eine Gesamtquetschung desselben annehmen. Wenn wir aber an der Totalquetschung festhalten, so müssen wir auch an dem gesamten Conusquerschnitt die Spuren der Quetschung nachweisen können. Es muss daher im Oppenheimschen Falle noch etwas anderes als allein die Quetschung die hinteren Abschnitte zerstört haben. Wir werden diesen Punkt um so mehr im Auge behalten, als auch an Präparaten ohne Knochenveränderungen gerade die vorderen Rückenmarksabschnitte die am besten erhaltenen sind. Das zeigt namentlich die Figur 2 der Sárboschen Abbildung, Taf. IX, Arch. f. Psych. 20, wird aber auch von Raymond erwähnt, der im anterolateralen Bündel und im Vorderhorn noch die meisten Reste normalen Gewebes in seinem Falle fand. Auch in dem Valentinischen Falle fanden sich unterhalb der Kompressionsstelle, namentlich im hinteren Abschnitt des sakralen Markes, Degenerationen, und von Müller ist in vorzüglichen Abbildungen eine Illustrierung derselben Verhältnisse oberhalb der Kompressionsstelle gegeben worden. Es beschreiben also Oppenheim, Sárbo, Valentini, Müller, Raymond und Cestan solche Verhältnisse. Es scheint somit eine gewisse Gesetzmässigkeit hierin zu liegen, die mit der Vorstellung einer einfachen Quetschung von vorn nach hinten nicht wohl vereinigt werden kann. Raymond und Cestan haben diesen Verhältnissen ihre vollste Aufmerksamkeit gewidmet und wichtige Beiträge zur Erklärung des Mechanismus der Conusläsionen gegeben. Schon Chipault und Gilles de la Tourette zeigten, dass bei forcierter Beugung des Rumpfes bei gestreckten Beinen der Conus fast ganz auf gleicher Stelle bleibt, während der Pferdeschweif eine starke Dehnung erfährt, mit anderen Worten, was ich schon in der Epikrise meiner Fälle ausgeführt habe, dass bei solchen Bedingungen ein starker Zug auf den Conus ausgeübt wird. Raymond und Cestan wiederholten anlässlich der Beobachtung ihres Falles diese Versuche an Leichen und fanden dabei, dass die Sakralwurzeln einen starken Zug auf den Conus ausübten und ihn an die Vorderwand des Spinalkanals andrängten. Eine Zerreissung war auf diese Weise aber nicht zu erreichen. Doch meinen sie, dass man diese Beugungen mit solchen durch einen Fall erzeugten nicht vergleichen darf. Das mag wahr sein, ist aber nicht zahlenmässig festzulegen, und überdies existiert in der Literatur ein

Fall, wo ein ähnliches Experiment unabsichtlich am Lebenden gemacht wurde, worauf ich ausführlich zurückzukommen habe. Als Beweise für den stattgehabten Zug führen Raymond und Cestan noch die schon oben erwähnten Aufrollungen einzelner Nervenfibrillen an, die nachher so zu sagen kleine Neurome bildeten. So fein diese Überlegung auch ist, so ist sie doch nicht eindeutig genug, um einem Beweis nahe zu kommen. Aber nicht allein der Zug, den der Conus erfahren hat, wird als ätiologisches Moment für die bestehende traumatische Myelitis von ihnen herangezogen, sondern auch noch „un bouleversement du cone terminal par Contrecoup". Raymond und Cestan setzen nicht auseinander, warum die Erschütterung den Conus allein traf, wo ebensogut eine Erschütterung des ganzen Marks hätte erfolgen müssen, und noch unklarer ist der Begriff des Contrecoups. Als Beweis für die stattgehabte Erschütterung findet man die Verlagerung der grossen Ganglienzellen angeführt; dabei wundern sich Raymond und Cestan mit Recht, dass dieselben nicht verändert sind und sogar die Nisslfärbung sehr gut annehmen. Ich glaube, dass man gerade den Grund dafür heranziehen darf, dass die Verlagerung der Ganglienzellen sekundärer und nicht primärer Natur war. Eine Erschütterung, die die Ganglienzellen bis unter die Pia schleudert, dürfte doch schwerlich ohne Läsion dieser so vulnerabeln Gebilde einhergehen und damit müssen sie mindestens Atrophien zeigen. Gerade die erhaltene Nisslfärbung zeigt aber aufs klarste, dass die Verlagerung eine allmähliche, eine zarte gewesen sein muss, nicht eine heftige traumatische, und ich glaube, dass die starken Gliawucherungen des übrigen Rückenmarksabschnitts Erklärung genug für eine solche Verschiebung sind. Was hat aber dann diesen ausgedehnten myelitischen Prozess hervorgerufen? Eine Hämatomyelie liegt nicht vor. Die Annahme einer schweren Kontusion dieser Gegend ist mindestens zweifelhaft. Für ausgedehntere Zerreissungen haben wir ebenfalls wenig Beweise. Schon bei dem Sárboschen Fall haben wir ähnliche Fragen aufgeworfen. Ein Punkt scheint mir von Raymond und Cestan nicht genügend gewürdigt, das ist die lokale Wucherung des Ependyms des Zentralkanals. Sie ist durchaus nicht selbstverständlich und erfordert unbedingt die Frage nach dem Warum. Jedenfalls muss der Zentralkanal lädiert worden sein, damit die Zellen in Wucherung geraten konnten. Eine Läsion des Zentralkanals ist nun sicher von einer Durchtränkung des dort liegenden Abschnitts des Rückenmarks mit Cerebrospinalflüssigkeit gefolgt, die jedenfalls nicht gleichgültig dafür sein kann, da sie normalerweise sorgfältig in den Zentralkanal eingeschlossen ist. In der reaktiven Wucherung der Ependymzellen liegt der Ausdruck reparierender Vorgänge. Die durch abnormen Zug und wohl auch Druck (An-

drängung an die vordere Seite der Lumbalwirbel) auch noch sonst geschädigte Stelle dürfte in abnormer Weise gegen diese Flüssigkeitsdurchtränkung mit einer Myelitis reagiert haben. Ich bin mir sehr wohl bewusst, mich hier auf das Gebiet des Hypothetischen zu begeben, doch scheint mir eine Würdigung gerade dieses Punktes sehr wichtig. In der Epikrise meiner Fälle habe ich die Gründe mitgeteilt, die mir den zentralen Sitz der Läsion am meisten zu erklären schienen, und ich habe dabei auf die eventuell mitwirkende Rolle des Filum terminale hingewiesen. Dass wir statt der sonst angenommenen Hämatomyelie im vorliegenden Falle eine abnorme Durchtränkung des Rückenmarks mit Liquorflüssigkeit anzunehmen haben, ist für die allgemeine Beurteilung von keinem grossen Belang, da nur der anatomische Sitz der Läsion in Frage kommt.

Die Ependymwucherung steht aber nicht allein da, auch Sárbo teilt sie mit. In seinem Falle geht sie allerdings durch das ganze Rückenmark, was uns aber nach den Erfahrungen der Hämatomyelie mit anschliessender Syringomyelie nicht wundern darf. Und auch Oppenheims Fall scheint mir einer ähnlichen Erklärung nicht unzugänglich. Wir wissen, dass die Hämorrhagien sich meist nach den Hinterhörnern ausbreiten und dort zu schweren sekundären Veränderungen Anlass geben. Unter der Einwirkung einer Quetschung und Zerrung dürfte dies um so leichter eintreten. Dass die Ausbreitung des Liquors ähnliche Wege haben muss, ist einleuchtend und der Fall Sárbos, in dem Hämorrhagien nicht bestehen, scheint mir einer Erklärung im obigen Sinne zugängig zu sein; damit würde auch das stärkere Ergriffensein der hinteren Partien durchaus verständlich. Ganz Ähnliches dürfte aber auch für die Fälle von Valentini und Müller gelten. Bei seinem Falle erwähnt Valentini ausdrücklich die unterhalb der Kompressionsstelle hauptsächlich im hinteren Conusabschnitt bestehende Myelitis, von Blutung wird nichts gesagt. Und bei der starken Quetschung des Markes oberhalb darf man eine sichere Verletzung des Zentralkanals annehmen. Ein weiterer Grund für die stärkere Beteiligung der hinteren Rückenmarksabschnitte bei traumatischen Conusläsionen ist, wie mir scheint, noch durch folgende Überlegung beizubringen: L. R. Müller hat in seiner grundlegenden Arbeit über die Anatomie und Pathologie des untersten Rückenmarksabschnitts (Dtsch. Ztschr. f. Nervhlkde. Bd. 14) gezeigt, dass die vorderen Wurzeln im Conus sehr spärlich werden, während die hinteren noch zahlreich und auffallend kräftig entwickelt sind.

Es besteht nun in jedem Falle, in dem eine Kompressionsfraktur in dem Lendenwirbelabschnitt stattgefunden hat und zwar so, dass der Wirbelkörper keilförmig nach vorn zugespitzt und mit der Breit-

seite nach hinten etwas luxiert ist, kein Zweifel darüber, dass eine solche Konfiguration aufs klarste die übermaximale Beugung veranschaulicht, die der Körper beim Fall erlitten hat, und die mit einer starken Streckung des Rückenmarks einhergeht. Wir wissen, dass der Zug durch die Nervenfasern vermittelt wird, und man sieht sofort ein, dass die stärkeren sensiblen Nervenwurzeln hierbei den Hauptzug ausüben müssen; darnach ist aber auch die stärkere Beteiligung der Hinterstränge an dem krankhaften Prozess sofort verständlich. Ferner müssen wir überlegen, dass die hinteren Wurzeln bei diesem Modus mehr angespannt werden als die vorderen, weil sie weiter in der Peripherie des Bogens, den das Rückenmark bei Beugestellung des Körpers macht, angreifen als die vorderen, die daher nicht so gespannt werden. Damit sind aber auch die so interessanten Befunde Müllers, der die Neubildung der hinteren Wurzeln direkt im Präparat nachweisen konnte, erklärt. Und dass der Zentralkanal in seinem Falle mit verletzt war, ist sicher, ist doch an einer Stelle eine reaktive Wucherung der Ependymzellen beschrieben. Die Ausweitung des Zentralkanals könnte nun die Folge der Verwachsung seines Lumens, also sekundär entstanden sein.

Auf gewisse klinische Eigentümlichkeiten der besprochenen Fälle soll später eingegangen werden. Einstweilen kam es mir darauf an, die anatomischen Möglichkeiten traumatischer Conusläsionen, soweit sie literarisch festgelegt sind, kennen zu lernen.

Über den genaueren äusserlichen Modus der Einwirkung des Traumas ist leider nur wenig zu erfahren. Doch ist ein Sturz auf das Gesäss in allen Fällen das weitaus Wahrscheinlichste, nur in dem von Herter angeführten Fall kommt noch eine maximale Beugung des Körpers durch die Drucklast der herabfallenden Tür als weiteres schädigendes Moment mit in Betracht. In allen Fällen war die Gewalteinwirkung eine starke: Fall aus 45 Fuss Höhe, von der 2. Etage, vom 5. Stock, von grosser Höhe (Raymond) und Gewalteinwirkung auf die Brust mit Fall aufs Gesäss (Valentini), von 10 m Höhe (Müller).

In Kürze die Resultate dieser Betrachtungen zusammengefasst, zeigen diese Obduktionsfälle reiner Conusläsionen: 1. dass in der Mehrzahl derselben Wirbelfrakturen vorhanden sind, 2. dass reine Conusläsionen ohne jede Verletzung des umgebenden knöchernen Apparats vorkommen, 3. dass der Mechanismus derselben durch Zug der Sakralwurzeln und Anspannung des Filum terminale mit zentralen Rupturen wahrscheinlich hervorgerufen wird.

Immerhin genügt die Anzahl der gemachten Beobachtungen nicht, um daraus wirklich sichere Schlüsse abzuleiten, weshalb ich diesen

Fällen nun die klinisch beobachteten reinen Conusläsionen anreihen will, bei denen eine Knochenverletzung nach dem klinischen Bild ausgeschlossen erscheint.

Fall 1. Bernhardt, Berl. klin. Wochenschr. 1888.

Ein Maurer stürzte vom 2. Stock mit voller Wucht auf das Gesäss. Schmerzhaftigkeit der Wirbelsäule vom 7.—12. Dornfortsatz. Keine Deformität der Wirbelsäule. Anfangs komplete Paraplegie der Beine, nach 10 Tagen Gehen und Stehen möglich. Späterhin keine Alteration der motorischen Funktion. Typische Anästhesie circumanal usw., Sphinkterenstörung. Völlige Heilung.

Fall 2. Huber, Wien. med. Wochenschr. 1888.

Fall von 6 m Höhe mit dem Gesäss aufs Strassenpflaster. Keine Druckempfindlichkeit, keine Deformität der Wirbelsäule. Anfangs Paraplegie, die allmählich verschwand. Unwillkürlicher Abgang von Harn und Stuhl, Anästhesie am Penis, Scrotum, Perineum, Anus und der Glutäo-Cruralgegend. Inkomplete Erektion, später völliges Intaktsein der motorischen Funktion, und der Reflexe der Beine. Diagnose: Intrameningeale Blutung mit Kompression des Conus. Völlige Heilung in kurzer Zeit.

Fall 3. Koslow, zitiert nach Higier: Deutsche Zeitschr. f. Nervenheilkunde. Bd. 9.

Ein Bauer fiel mit dem Gesäss aufs Eis; zuerst Paraplegie. Nach einem Jahre normale Motilität und Reflexe. Sehr unbedeutende Rückenschmerzen, Retentio urinae et alvi. Sensibilitätsstörungen, namentlich der Schmerzqualität in typischer Weise, Penis, Scrotum, Damm, circumanale und anocrurale Partie und Verlust der mechanischen und faradischen Erregbarkeit des Sphinkter ani, Geschlechtsschwäche.

Fall 4. Schiff, Zeitschr. f. klin. Med. 1896.

Sturz 7 m hoch auf weichen Fussboden, zuerst auf die Füsse, dann auf das Kreuzbein. Äusserlich keine Verletzung, keine Deformität, einige Augenblicke völlige Lähmung der Beine, dann Parese derselben, die rasch verschwand, später völlig gute Motilität. Dissoziierte Empfindungslähmungen in der typischen Gegend circumanal, am Perineum, Scrotum, Penis, Patellarreflexe sehr gesteigert, Achillesreflexe fehlen. Retentio urinae et alvi, erhaltenes Erektionsvermögen. Nach 4 Wochen waren nur noch geringe sensible Störungen nachweissbar. Diagnose: Hämatomyelie des Conus.

Fall 5. Löhr, Neurol. Zentralbl. 1896.

Fall 9 m hoch herab, zuerst auf die Füsse, dann aufs Gesäss auf weichen Sand. Kurze Zeit bewusstlos, Paraplegie der Beine, die allmählich verschwand. Starke Kreuzschmerzen. Aufgehobene Schmerz- und Temperaturempfindung an den Nates, Scrotum, Penis. Sehnenreflexe der Beine vorhanden, Retentio urinae et alvi; im Anfang Verlust des Erektionsvermögens, später normale Geschlechtsfunktion. Diagnose: Hämatomyelie des Conus.

Fall 6. Higier, Dtsch. Ztschr. f. Nervenhlkde. Bd. 9.

28 jähriges Fräulein fiel mit voller Wucht vom 1. Stock auf die gepflasterte Strasse. Im Anfang Schwellung und Schmerz der kontundierten Teile. Totale Paraplegie, die innerhalb weniger Tage völlig zurückging. Geringe Deformation der Wirbelsäule in der Höhe des 11. und 12. Brustwirbels, deren Dornfortsätze auf Druck empfindlich sind. Dissoziierte Empfindungslähmungen (Temperatur und Schmerz) in der Regio glutaea, perinea, an der Schleimhaut des recto-vesico-genitalen Tractus und an symmetrischen Streifen an der Hinterseite der Oberschenkel. Hartnäckige Retentio alvi et urinae, später teilweise Inkontinenz, Abschwächung der Achillesreflexe, Verlust der plantaren Hautreflexe. Es bleiben dauernd geringe sensible Störungen und Incontinentia urinae zurück. Diagnose: Hämatomyelie des Conus.

Fall 7. Bregman, Neurol. Zentralbl. 1897.

Ein 32 jähriger Mann stürzt 4—5 m hoch auf die rechte Seite des Gesässes. Keine Def. der Wirbelsäule. Im Anfang beide Beine gelähmt, rechts mehr als links. Nach 5 Wochen Gehen möglich. Gang später völlig normal. Druckempfindlichkeit am 1. und 2., geringer am 3. und 4. Lendenwirbeldornfortsatz. Sensible Störungen völlig nur circumanal, am Perineum, Scrotum, Penis nur für Schmerz- und Temperaturempfindung. Der Analreflex fehlt. Im Anfang Retentio, später Incontinentia urinae et alvi. Erhaltene Erektion und Libido. Keine Pollutionen. Die Sensibilitätsstörungen und Sphinkterenstörungen bleiben unverändert. Diagnose: Conus- plus Wurzelläsion (wegen des Schmerzes).

Fall 8. Kienböck, Neurol. Zentralbl. 1901.

45 jährige Frau stürzt vom 1. Stock mit dem Gesäss auf das Pflaster. Sofortige fast völlige Paraplegie. Retentio urinae et alvi. Typische Sensibilitätsstörungen um den Anus am Perineum, an den Genitalien und an der Hinterseite der Oberschenkel. Über ein halbes Jahr Katheterisation nötig. Gang nach einem halben Jahr ohne Unterstützung. An der Wirbelsäule keine Def., nur Druckpunkt am ersten Lendenwirbeldornfortsatz.

Fall 9. Vanyseck, Neurol. Zentralbl. 1904.

Fall von einem Baum auf die Füsse. Keine Def. der Wirbelsäule. Totale Lähmung der unteren Extremitäten, die sich nach einigen Monaten zurückbildet. Schmerzhaftigkeit am 12. Dorn- und 1. Lendenwirbeldornfortsalz. Typische Sensibilitätsstörungen am Gesäss, dem Perineum, Scrotum und Penis, Achillesreflexe erloschen. Patellarreflexe gesteigert. Incontinentia urinae et alvi. Diagnose: Traumatische Schädigung des Conus und Hämatomyclie. Nach 8 Jahren bestehen noch Blasen- und Mastdarmstörungen.

Fall 10. L. R. Müller, Dtschr. Ztschr. f. Nervenhlkde. Bd. 14.

22 jähriger Mann, Sprung 4 m tief auf die Strasse, kommt auf die Füsse, fällt aber unter plötzlich im Kreuz auftretenden Schmerzen zusammen. Paraplegie, die sich bald besserte, Retentio urinae et alvi, normale Geschlechtsfunktion. Sensibilitätsstörungen (Hypästhesie) am Scrotum, Perineum und am linken Glutaeus maximus. Schmerzempfindung am Penis

herabgesetzt, Kälte als Schmerz empfunden, ferner Hypästhesie an der äusseren Seite der Füsse und der Unterschenkel. Geringe Steigerung der Patellarreflexe, in der Lendenwirbelsäulengegend stärkere Lordose als gewöhnlich, es bleiben Urin- und Stuhlbeschwerden zurück. Diagnose: Blutung und traumatische Erweichung im Conus.

Diesen Fällen wären als Fall 11 und 12 die von mir eingangs mitgeteilten anzufügen.

So sehr uns die Ergebnisse des Sektionsfälle traumatischer reiner Conusläsionen in der Erkenntnis der verschiedenen Möglichkeiten traumatischer Schädigung gefördert haben, so erfahren sie doch durch diese Reihe klinisch beobachteter reiner Conusaffektionen einen ganz wesentlichen Ausbau. Denn gerade nach der anatomischen Festlegung des Vorkommens traumatischer Conusaffektionen ohne Verletzung der Wirbelsäule werden wir den vorgebrachten klinischen Fällen eine um so grössere Würdigung ihrer gesamten Pathogenese und Pathologie zugestehen dürfen. Es sind nur Fälle ausgewählt, bei welchen klinisch eine Wirbelsäulenverletzung auszuschliessen war, und wenn in dem Falle Higiers erwähnt ist, dass eine Deformierung der Wirbelsäule am 11. und 12. Brustwirbel besteht, so dürfen wir dieselbe vernachlässigen, da sie nur einen höher gelegenen Abschnitt des Rückenmarks, nicht aber den Conus betreffen kann. Doch fehlen auch die Zeichen einer Läsion einer höher gelegenen Stelle gänzlich, so dass wir die geringe Deformierung vernachlässigen dürfen. Dass ferner die Fälle von Huber und Koslow den reinen Conusläsionen zuzurechnen sind, hat schon Higier gezeigt. Ein Vergleich aller dieser Fälle zeigt aber, dass mit einer an ein Experiment grenzenden Regelmässigkeit bei dem stets wiederholten Mechanismus eines mehr oder minder starken Falles auf das Gesäss resp. die Beine und das Gesäss ein fast absolut gleicher und typischer Symptomenkomplex auftritt, den wir in allen Fällen sicher auf den Conus beziehen dürfen und wo gerade ein möglichst zentraler Sitz der Läsion — ich erinnere an die dissoziierte Empfindungslähmung — am allerwahrscheinlichsten ist. In allen Fällen ist eine Fernwirkung des Traumas anzunehmen und es ist mir kein einziger reiner Fall von traumatischer Conusläsion ohne diese Art der Einwirkung des Traumas bekannt geworden. Alle Fälle zeigen eine relative Gutartigkeit des Verlaufs bei anfangs sehr bedrohlichen Erscheinungen (Paraplegie), der in kurzer Zeit oft zur vollkommenen Heilung führt, eine Zeit, die bei der Verletzung der Wurzeln (Cauda) zur Regeneration — wenn eine solche überhaupt erfolgt — viel zu kurz wäre. Bei allen Fällen sind die Störungen der Blasen-, Mastdarm-, Geschlechtsreflexe am längsten alteriert, ev. anscheinend irreparabel. Die anfangs meist vorhandenen Schmerzen

weichen später vollkommen. Die Motilität der unteren Extremitäten kehrt meist vollkommen zurück, die Sensibilität ist dagegen viel länger in den typischen Gebieten gestört, ev. dauernd. Im Verhältnis zu den zur Obduktion gelangten Fällen ist das einwirkende Trauma viel geringer und es überschreitet die Höhe des Sturzes kaum einige Meter. Es ergeben sich also Regelmässigkeiten des Krankheitsbildes, die so konstant sind, dass man fast vorher sagen kann, dass sie eintreten werden, wenn ein Mensch einen mässig hohen Sturz aufs Gesäss macht. Damit ist für die traumatische Pathologie der Conusläsionen schon sehr viel gewonnen. Immerhin bleibt der nähere Mechanismus des Traumas recht schwer verständlich und vor allem ist noch kein sicherer Beweis vorhanden, dass derselbe tatsächlich so verläuft, wie ich im Anfange auseinanderzusetzen versuchte. Es fehlt eine Mitteilung, die uns gerade das Moment einer Zugwirkung auf den Conus veranschaulichen könnte, worauf wir ja namentlich durch den Fall Herters und die Experimente von Raymond und Cestan hingewiesen waren. Diese Lücke füllt eine Mitteilung Schlesingers auf das beste aus, und obwohl der Fall keine absolut einwandfreie reine Conusläsion ist, so muss ich doch möglichst genau darauf eingehen.

H. Schlesinger, Wien. klin. Woch. 1898.

Unmittelbar an ein Redressement einer angeborenen Hüftluxation nach der Methode von Lorenz trat komplete Paralyse beider unteren Extremitäten auf mit späterer Entartungsreaktion in der Wade und der Peronealmuskulatur. Unwillkürlicher Abgang des Urins und des Stuhls. An beiden Füssen bis zum unteren Drittel des Unterschenkels übergreifend bandförmige Streifen von gestörter Sensibilität, ferner um den Anus, am Perineum und Genitale Sensibilitätsstörungen in typischer Lokalisation. Dabei bestand dissoziierte Empfindungslähmung, ferner Incontinentia urinae et alvi, starke Schmerzen im Kreuz; Wirbelsäule frei. Diagnose: Hämatomyelie des Conus medullae plus Zerreissung der Wurzeln oder Blutung in den Lumbalkanal.

Bei dem Lorenzschen Redressement wird bekanntlich Extension an den Beinen und Gegenextension am Becken gemacht. Die bei der Extension sich spannenden Adduktorensehnen werden eingeschnitten, damit das Bein weiter nach unten gezogen werden kann. Das bedeutet natürlich einen starken Zug für alle Gebilde, nicht zum wenigsten für die Nerven; bedenkt man dann noch die Rollungen und Zerrungen, die nötig sind, um das Bein in die Hüftpfanne herabzuziehen und einzuzwängen, so ist die vielfachste Anspannung der grossen Hüftnerven nötig, die bei der Narkose leicht über das zulässige Maß gesteigert werden kann.

Wir sehen nach dem Gesagten, wie gross die Zugkraft ist, die hier ausgeübt wird und nach der Durchschneidung der Adduktorensehnen besonders auf die Nerven wirken kann. Schlesinger teilt ferner mit, dass nach privaten Mitteilungen es durchaus nicht zu den

Seltenheiten gehört, dass nervöse Störungen nach der Lorenzschen Repositionsmethode zustande kommen. Alles in allem glaube ich, dass der vorgeführte Fall der einzig zwingende Beweis für die Möglichkeit einer traumatischen Conusläsion durch Zug ist. Von meinen Fällen weiss ich nun mit Bestimmtheit nach Aussage der Patienten, dass sie zuerst nach dem Auffallen auf das Gesäss maximal nach vorn gestaucht wurden — nur so ist die Überdehnung denkbar — und dann hintenüber platt aufschlugen. Bei den anderen mitgeteilten Fällen ist dieser Modus nicht erwähnt, und ich kann ihn infolge dessen auch nicht beweisen. Von Raymond und Cestan wurde der Fall Herters ebenfalls als maximale Überdehnung aufgefasst und mag auch wohl keiner anderen Deutung zugängig sein. Auch für ihren eigenen Fall haben sie die Möglickeit einer Hyperextension des unteren Rückenmarkendes durch die genaue Beschreibung der Neurombildung zu beweisen verucht, aber über den Modus, wie diese Hyperextension zustande kam, sich in keiner Weise geäussert. Sie nehmen im Gegenteil einen Contre-coup des Conus durch den Anprall an den Wänden des Wirbelkanals als Ursache der traumatischen Myelitis an. Dass ein Contre-coup bei dem so geringen Gewicht der in Bewegung gesetzten Masse des Conus als schädigendes Moment in Betracht kommen könnte, ist nur schwer verständlich; noch schwerer verständlich ist die Vorstellung, dass der Contre-coup isoliert auf den Conus beschränkt sein soll. Es dürfte damit die Meinung Raymonds und Cestans, dass bei Conusläsionen die traumatische Myelitis durch Contre-coup entstehe, einer einfacheren Deutung zugänglich sein. Inwiefern eine Durchtränkung dieser Stelle mit Liquor cerebrospinalis durch die Läsion des Zentralkanals als ätiologischer Faktor für die Gliosis secundaria in Betracht zu ziehen ist, habe ich früher schon auseinandergesetzt.

Noch einiger Eigentümlichkeiten der angeführten Fälle habe ich zu gedenken, die auf das klinische Bild Bezug haben. Im Verlauf der traumatischen Conusläsionen sind einige Einzelheiten deshalb einer genaueren Beachtung wert, da sie von sonstigen Erfahrungen bei Rückenmarksverletzungen abweichen. Die viel grössere Vulnerabilität der motorischen Teile des Zentralapparats gegenüber den sensiblen bei Rückenmarksläsionen ist eine klinisch so geläufige Tatsache, dass wir uns nicht wundern, wenn wir bei oft kompleter Paraplegie nur sehr geringe sensible Störungen, häufig auch sehr geringe Sphinkterenstörungen finden. Bei dem vorliegenden Material ist gerade das Gegenteil der Fall. Die meist zu Anfang bestehenden Paraplegien weichen mehr oder minder vollkommen und normale Bewegungsfähigkeit tritt wieder ein. Dagegen bleiben die schwersten Sensibilitäts-

und Sphinkterenstörungen zurück. Nach Experimenten von Goldscheider und Flatau (Ztschr. f. klin. Med. Bd. 31) wissen wir, dass sich Flüssigkeitsergüsse im Rückenmark mit einer grossen Regelmässigkeit verbreiten, namentlich die graue Substanz bevorzugen und sich häufig nach hinten wenden. Dass bei Conusläsionen Flüssigkeitsergüsse vorkommen, habe ich früher erwähnt, und wir werden daher das klinische Bild der konstanten und überwiegenden Beteiligung der sensiblen Sphäre wohl auf das allgemeine Verhalten solcher Flüssigkeitsergüsse beziehen dürfen. Dass für die konstanten sensiblen Störungen der traumatischen Conusaffektionen ferner hin das von L. R. Müller betonte eigentümliche Verhalten der sensiblen Wurzeln noch mit in Betracht zu ziehen ist, habe ich schon bei der Besprechung der Obduktionsfälle reiner Conusläsionen hervorgehoben.

Somit werden diese klinischen Eigentümlichkeiten im Bilde der Pathologie der Conusaffektionen traumatischen Ursprungs nicht unwesentliche Stützen für meine Anschauung ihres traumatischen Mechanismus.

Die wesentliche Übereinstimmung der klinischen und anatomischen Befunde bei traumatischen reinen Conusaffektionen dürfte bei Vergleichung und Zusammenfassung aller Fälle eine erhebliche Sicherheit in der Beurteilung der ganzen Frage der traumatischen Pathologie jener Affektionen ergeben, die sich dahin zusammenfassen lässt:

1. Es existiert eine reine traumatische Conusläsion ohne gleichzeitige Wirbelverletzung.
2. Dieselbe kommt höchst wahrscheinlich in den meisten Fällen durch Zugwirkung der Nervenwurzeln der Cauda auf den Conus mit Zerreissung und sekundärem Flüssigkeitserguss (Blut, Liquor) daselbst zustande.
3. Die Mitwirkung dieses Mechanismus ist auch in den Fällen anzunehmen, in denen eine Knochenverletzung gleichzeitig besteht.
4. Die Schwere der Erscheinungen ist der einwirkenden Gewalt etwa proportional und zwar so, dass bei leichtem Sturz der meist vorübergehende und zur völligen Wiederherstellung führende einfache Symptomenkomplex reiner Conuläsionen eintritt, bei schwereren Fällen mit Vorliebe Kompressionsfraktur des 1. Lendenwirbels, der wegen der grossen Beweglichkeit und der statischen Verhältnisse der Wirbelsäule bei Frakturen am häufigsten leidet, entsteht, die von einer mehr oder minder starken Quetschung des Conus und ev. der Cauda gefolgt ist. Es sei noch hinzugefügt, aber nicht ausführlich besprochen, dass Caudaläsionen meist nur durch sehr beträchtliche Gewalt-

einwirkungen entstehen und so fast immer die ungünstigere Prognose bieten.

Dass im übrigen auch für die Caudaläsionen die Zugwirkung als ätiologischer Faktor mit in Betracht kommt, kann man aus einer Reihe sehr lehrreicher Publikationen von Minor (Deutsche Ztschr. f. Nervenhlkde. Bd. 19) erfahren, worauf ich nicht näher eingehen, wohl aber hinweisen will.

Die anfänglich aufgestellten Forderungen, die für die Aufstellung des vorliegenden traumatischen Mechanismus gemacht wurden, haben somit die Konstanz der Art der traumatischen Einwirkung sowohl, wie auch der durch sie hervorgebrachten Folgeerscheinungen erwiesen. Auf die teilweise hypothetische Natur dieser Deduktionen habe ich an den entsprechenden Stellen hingewiesen. Eine grössere Sicherheit der Erklärung lässt sich bei der Unmöglichkeit der Anstellung von Experimenten nicht gewinnen; hier muss genaueste klinische Beobachtung einsetzen.

Nachtrag.

Gerade nach Abschluss dieser Arbeit haben Benedict und Bálint im 30. Bd. der Deutschen Zeitschrift für Nervenheilkunde, Heft 1/2 noch einen Obduktionsfall von reiner Conusläsion beschrieben:

Eine 33 Jahre alte Köchin stürzte im 14. Lebensjahre vom ersten Stock aufs Pflaster und fiel in sitzender Stellung auf. Sie hatte starke Schmerzen in der Kreuzgegend und war komplet paraplegisch. Im Anfang vollkommene Harnretention, die später zu der von Müller beschriebenen Autoregulation der Harnblasenentleerung wurde. Nach einem Jahre trat wieder Gehfähigkeit auf, doch blieb das linke Bein schwächer als das rechte.

Ein jahrelang später aufgenommener Status fand von motor. Störungen Atrophie und fibrilläre Zuckungen im l. Musculus glutaeus maximus, Schwäche der Beuger am l. Oberschenkel, ferner geringe Atrophie der peronealen und suralen Muskulatur des l. Unterschenkels; stark ausgeprägte Spatia interossea und Verringerung des Volumens des Muskelbauches des Extensor digitorum brevis, Dorsalflexion der grossen Zehe, Krallenstellung der übrigen. Die r. Extremität normal. Die elektrische Untersuchung in den genannten Muskeln, ausser der Muskulatur des Thenar und Hypothenar, die gar nicht reagierte, ergab herabgesetzte farad. Erregbarkeit am Glutaeus maximus.

Die Prüfung der Sensibilität ergab reithosenförmige An-, bezw. Hypästhesien. Völlige Anästhesie in dem ano-perineo-genitalen Gebiet und an der lateralen und halben hinteren Circumferenz des Unterschenkels und Fusses. An der Hinterseite des l. Oberschenkels wird feine Berührung nicht wahrgenommen.

Reflexe: Verlust des Analreflexes und l. Achillesreflexes, sowie des Plantarreflexes; Bauchdeckenreflexe schwach.

Tod an Tuberculosis pulmonum.

Eine Verletzung der Wirbelsäule lag offenbar nicht vor, obwohl dies nicht besonders erwähnt ist. Bei Lebzeiten war davon nichts zu finden. Der Auszug des Protokolles übergeht diesen Punkt, der aber wohl sicher erwähnt wäre, falls sich etwas von Fraktur oder Dislokation der Wirbel vorgefunden hätte.

Makroskopisch sah man am Conusteil des Rückenmarks die normale Zeichnung verwaschen, die zentralen Partien der weissen Substanz des Conus sind grau. Von den Wurzelsträngen der Cauda equina sind diejenigen, welche dem Filum terminale zunächst gelagert sind, bei ihrem Austritt durch die Dura mater mässig verdickt und mit letzterer ein wenig verwachsen.

Mikroskopisch findet sich im 5.—2. Sakralsegment völliger Verlust der nervösen Struktur, überall stark vaskularisiertes Gliagewebe, dazwischen Spuren stattgehabter Blutungen. Die hinteren Wurzeln sind wohlerhalten, die vorderen zeigen ausgesprochenen Faserschwund. Je höher man aufwärts gelangt, desto mehr Fasern in den Hintersträngen sind erhalten. Im ersten Sakralsegment sind die den Hintersträngen entsprechenden Partien sehr reich an markhaltigen Fasern, namentlich auf der einen Seite. Auch hier Überreste von Hämorrhagien. Die Pia ist überall stark verdickt, vaskularisiert. Weiter oben normale Verhältnisse.

Die Verfasser glauben eine traumatische Conuserkrankung annehmen zu dürfen (Hämatomyelie oder traumatische Myelitis).

Im Gegensatz zu anderen Fällen wurde also hier anscheinend eine geringere Beteiligung der Hinterstränge gefunden; bei genauerer Betrachtung dürfte sich aber dieser Gegensatz sehr einfach erklären. Überall sind die hinteren Wurzeln als normal zu bezeichnen; ich glaube nicht fehl zu gehen, wenn ich dies als ein regeneratorisches Verhalten derselben auffasse. Die lange Zeit der Dauer der Affektion (19 Jahre), das Fehlen irgend welcher stärkeren Verlagerung zwischen Wurzeln und Mark, also das grob-anatomisch nicht veränderte Verhalten dürfte für ein sekundäres Einwachsen der sensiblen Fasern sehr günstig gewesen sein. Damit findet aber auch der Befund relativ gut erhaltener Hinterstränge eine vollkommen befriedigende Erklärung.

Im übrigen reiht sich der Fall den vorerwähnten durchaus analog an.

XVIII.

Zur Pathologie des Epiconus medullaris.[1])

Von

L. Minor,
Privatdozent in Moskau.

(Mit 2 Abbildungen.)

Im Jahre 1900 veröffentlichte ich, zuerst in unserer Gesellschaft, dann in der Nervensektion des internationalen Kongresses in Paris, eine Reihe von Fällen mit Affektion des untersten Rückenmarkabschnitts, deren klinisches Bild sich dadurch auszeichnete, dass die Kniereflexe erhalten, event. sogar erhöht waren, die Sphinkteren der Blase und des Mastdarms sich normal verhielten und Lähmungen, z. Th. auch Anästhesien im Gebiete des Plexus sacralis, speziell der Nn. peronei als die einzigen Ausfallserscheinungen figurierten.

Auf die klinischen Angaben Raymonds und die anatomischen von Müller mich basierend nahm ich als unterste anatomische Grenze der Rückenmarksläsion die Übergangsstelle zwischen der 2. und 3. Sakralwurzel, als oberste den Übergang zwischen der 4. und 5. Lumbalwurzel an. Diesen mit dem genannten Symptomenkomplex verbundenen — die 5. Lumbal- und die 1. u. 2. Sakralwurzeln umfassenden — Rückenmarksteil schlug ich vor, als eine einheitliche, oberhalb des Conus liegende, klinisch gut charakterisierte Region zu betrachten, welcher ich den Namen „Epiconus" gab und diesen Teil mit den aus ihm austretenden Wurzeln als „Gebiet des Epiconus" bezeichnete.

Meine Beobachtung ging nicht unbemerkt vorüber; bald nach meinem Vortrag erschien die Beschreibung eines ähnlichen, leider nicht ganz reinen Falles von Laignel-Lavastine und dann aus der Klinik von Raymond die Arbeit von Cestan und Babonneux, in welcher die Verfasser zwar die von mir vorgeschlagene Einteilung als „interessant und der Wirklichkeit entsprechend" finden (la sub-

1) Nach einem Vortrag mit Krankenvorstellung gehalten in der Gesellschaft der Neurologen und Irrenärzte in Moskau.

division introduite par Minor ..... interessante et conforme à la réalité), jedoch die Befürchtung aussprechen, dass die Definition „Erkrankung des Epiconus" gewissermassen das Bestehen einer intramedullären Läsion voraussetzt, während in den meisten Fällen auch die Wurzeln in Mitleidenschaft gezogen werden. Die Verfasser meinten daher, dass es für die Diagnose „bequemer wäre" („plus facile à reconnaitre"), den von ihnen vorgeschlagenen „Symptomenkomplex des Pferdeschweifes" („syndrome queue de cheval") anzunehmen, welcher unter anderem auch die Symptome des Epiconus und der Cauda umfassen soll. Mit dieser Definition haben jedoch die Verfasser, wie mir scheint, nichts in der Sache geändert; auch mit Hilfe des „Syndroms" ist auf keine Weise die differentielle Lokaldiagnose der Cauda-Conus-Affektionen erleichtert, denn die Verfasser müssten doch hervorheben, dass auch ihre Diagnose „entweder eine Läsion des unteren Rückenmarkabschnitts, oder der aus demselben austretenden Wurzeln anzunehmen gestattet". Andererseits sprach ich sowohl auf dem Pariser Kongress als auch in meiner ausführlichen, in der Deutschen Zeitschrift für Nervenheilkunde (1901, Bd. 19) erschienenen Arbeit ausdrücklich von einem „Gebiet des Epiconus" — „le Domaine de l'Epicône" —, wobei ich auf Seite 353 meiner Arbeit darauf hinwies, „dass ich unter dem Epiconusgebiet das Rückenmark samt den aus demselben austretenden Wurzeln begreife".

Unter solchen Umständen durfte mit vollem Recht der 4. Fall von Cestan und Babonneux, der bei ihnen als „Syndrome queue de cheval" figuriert und in welchem eine traumatische Hämatomyelie in der von mir beschriebenen Gegend vorlag, als eine Affektion im Gebiet des Epiconus beschrieben werden.

In Bezug auf die anatomische Lokalisation des Epiconus wurde mir in der Sitzung der Nervensektion des Pariser Kongresses von Prof. van Gehuchten die Bemerkung gemacht, dass ich die untere Grenze des Epiconus zu hoch angenommen, und dass er dieselbe wenigstens um ein Segment niedriger verschoben hätte. Jedoch unmittelbar nach dem Kongress unternahmen v. Gehuchten mit Dr. Ljubuschine[1]) eine Revision der oberen Grenze des Conus vor, worauf sie zu der von Müller und Raymond vorgeschlagenen oberen Grenze zurückkehrten und somit endgültig anerkennen mussten, dass „der Conus ungefähr an der Stelle der Verbindung des 2. Sakralsegments mit dem 3. endigt". „Diese Stelle", sagen weiter die Verfasser, „ist zugleich die untere Grenze des Epiconus." —

1) Recherches s. l. limite supérieure du cône terminal. Le Nevraxe. Vol. III. Fasc. I. 1901.

Es blieb somit als untere Grenze des Epiconus unverändert der Übergang zwischen dem 2. und 3. Sakralsegment.

Anders mit der von mir vorgeschlagenen oberen Grenze. Hier wies Bruns[1]) in seinem Referat meiner Arbeit darauf hin, dass ich für den von mir als „Epiconus" bezeichneten Rückenmarkabschnitt die obere Grenze zu niedrig genommen habe, da ich mit den Muskeln der peronealen Gruppe auch den M. tibialis anticus in das 5. Lumbalsegment verlegt habe, während die Untersuchung vieler Autoren, darunter auch Bruns, für den Tibialis anticus einen viel höheren Sitz, unmittelbar unterhalb des M. quadriceps femoris, d. h. mindestens im 4. Lendensegment, anzunehmen veranlasse.

Zu neueren klinischen Beobachtungen übergehend, will ich einen Fall aus der Klinik von Prof. Spiller[2]) in Philadelphia erwähnen, der von Theod. Weissenburg veröffentlicht und von ihm als „bilateral peroneal palsy with typical steppage due to a lesion in the epiconus" („doppelseitige Peroneallähmung mit typischer Störung des Ganges infolge einer Läsion des Epiconus") bezeichnet worden ist. Dann hatte ich in allerletzter Zeit das Vergnügen, in der zu Ehren des Prof. Salkowsky herausgegebenen Festschrift[3]) die Beschreibung eines Falles von Epiconusläsion aus der Feder des Herrn Prof. M. Bernhardt zu finden.

Es handelte sich um einen 14 Jahre alten, nervös prädisponierten und durch Überanstrengung, namentlich in Bezug auf seine Beinmuskulatur, geschwächten Knaben, bei welchem angeblich nach einem grossen Schreck die Herrschaft über seine Beine sowie über Blase und Darm verloren war; nach Verlauf von 6—8 Wochen besserten sich allmählich diese Erscheinungen; Patient fing an wieder zu laufen und erlangte auch eine relative Herrschaft über seine Blase und seinen Mastdarm zurück; es blieb aber, wie es scheint, andauernd für immer eine namentlich links ausgesprochene Lähmung oder doch wenigstens Parese der Peronealmuskeln zurück (S. 3). Der Gang war typische „Steppage".

Die Knie-, Kremaster- und Bauchreflexe waren erhalten. Etwa ein Jahr nach Beginn der Krankheit zeigte wiederholte Untersuchung die Abwesenheit jeglicher Sensibilitätsstörungen; die Kniereflexe waren prompt auslösbar; die Achillessehnenreflexe fehlten beiderseits. In Bezug auf die Verteilung unter den Muskeln erwiesen

---

1) Schmidts Jahrbücher 1902.

2) Americ. Journ. of the med. science. Mai 1903.

3) Sonderabdruck S. 2. 1905: „Zur Lehre von den Läsionen des Epiconus des Rückenmarks". Neuropatholog. Beobachtungen. I.

sich als vollkommen gelähmt die Mm. peronei long. et brevis links; die Dorsalflexion war beiderseits erhalten, denn der M. tibialis anticus funktionierte beiderseits normal. Doch die elektrische Erregbarkeit war beiderseits in den Tibiales antic. und zwar rechts trotz besserer Beweglichkeit mehr als links erheblich für beide Stromarten herabgesetzt. Eine eigentliche Enartungsreaktion war nicht vorhanden.

Als anatomisches Substrat der Erkrankung nimmt Verfasser eine „Blutung oder myelitische Affektion des unteren Rückenmarkabschnittes" an. Über die Lokalisation des Prozesses äussert sich Bernhardt wie folgt: „Am schwersten geschädigt erweisen sich demnach die dem 5. Lumbal- und den beiden Sakralsegmenten zugehörigen Abschnitte. Es ist dies derjenige Abschnitt des Rückenmarks, welchen Minor in seiner oben erwähnten Arbeit mit dem Namen ‚Epiconus' zu bezeichnen empfohlen hatte" (S. 5).

Auf Grund der hier angeführten Literaturangaben habe ich, wie mir scheint, jetzt mehr als früher das Recht, den von mir beschriebenen Symptomenkomplex nicht als eine künstliche Konstruktion, sondern als eine zweifellos existierende klinische Einheit zu betrachten. Ich erachte es daher als eine angenehme Aufgabe, über neue derartige Fälle zu berichten, um das nähere Studium des uns interessierenden Symptomenkomplexes zu ermöglichen.

Ohne Zweifel müssen als die allerreinsten und daher beweisendsten Beispiele einer Epiconusaffektion Fälle von spinaler Kinderlähmung oder akuter Poliomyelitis der Erwachsenen in der uns interessierenden Rückenmarkshöhe anerkant werden. Jedoch kommen solche Fälle in reiner Form wohl noch seltener als zentrale traumatische Hämatomyelie oder zentrale traumatische Erweichung beim Erwachsenen vor.

Zwei solche Fälle hatte ich Gelegenheit im Laufe der drei letzten Jahre zu beobachten.

Fall 1. Das 2 Jahre und 3 Monate alte Töchterchen der Frau L. aus Moskau hatte ich im Jahre 1902 wiederholt in meiner Sprechstunde zu untersuchen Gelegenheit gehabt. Vor 10 Monaten erkrankte das Kind an akuter Poliomyelitis, welche Lähmungen und Atrophien des rechten Beines, besonders in der Wadenmuskulatur, hinterlassen hatte. Der Beginn der Krankheit, den ich persönlich nicht beobachtete, war jedoch nach der Beschreibung der sehr intelligenten Mutter ganz typisch für die vulgäre Kinderlähmung. Die von mir ausgeführte Untersuchung zeigte völlige Norm seitens der Psyche, der Kopfnerven und der oberen Extremitäten. Der rechte Unterschenkel hatte einen Umfang an der weitesten Stelle von 18 cm, der linke von 22 cm. Es bestand am rechten Beine ein ausgeprägter Pes varo-equinus paralyticus und beim

Gehen eine deutliche „Steppage". Die passiven Bewegungen waren in allen Gelenken dieser Extremität vollkommen frei. Dagegen waren die aktiven Bewegungen des rechten Fusses vollständig verloren. Die Kniereflexe waren beiderseits sehr erhöht. Der Achillessehnenreflex links erhöht, rechts nicht auslösbar. Babinski (pathologischer) nicht vorhanden. Plantarreflex links sehr lebhaft und normal (Dorsalflexion des Fusses und dann Zurückziehen des ganzen Beines); rechts wurde derselbe Reflex nur in Form von Flexion im Kniegelenk ausgelöst. Sensibilität im betroffenen Beine sowohl objektiv als subjektiv völlig normal (weder Schmerzen noch Parästhesien).

Die Sphinkteren waren die ganze Zeit völlig normal.

Da ungeachtet der Massage und Elektrizität die Störungen im Bereiche des N. peroneus dexter andauerten und ein endgültiger Pes varoequinus sich zu entwickeln drohte, wurde das Kind im Jahre 1904 nach Berlin zu Prof. Alb. Hoffa gebracht, wo auf operative Weise die Extensoren des Fusses abgekürzt und ein Teil der Achillessehne nach den Mm. peronei transplantiert wurden. Dank dieser Operation nahm der Fuss eine für den Gang günstigere Lage an, doch auch noch Ende 1905 fand ich dieselben Elemente der Epiconus-Affektion wie zuvor, und zwar zentrale Atrophien und Muskellähmungen des Unterschenkels bei erhaltenen Kniereflexen und Sphinkteren.

Ich konnte auf solche Weise diesen Fall mit vollem Recht als eine „akute Poliomyelitis des Epiconus betrachten".

Ein zweiter Fall aus meiner Privatpraxis befindet sich noch jetzt unter meiner Beobachtung.

Fall 2. Fräul. T., 15 Jahre alt, kam zu mir von ihrer Mutter begleitet den 21. VIII. 1904 mit einer Empfehlung des Herrn Kollegen Dr. Giese aus St. Petersburg und der Diagnose: Kinderlähmung.

Anamnese. T. stammt aus einer nervösen Familie; Vater und Mutter sind sehr nervös; die Mutter sehr zum Weinen geneigt. Seitens der Mutter finden sich viele Alkoholiker. Eine Tante mütterlicherseits starb als Paranoia-Kranke. Lues wird in der Familie negiert. Ein Bruder und drei Schwestern der Patientin sind gesund. Die Patientin selbst war früher stets gesund, obwohl ziemlich nervös und wie ihre Mutter sehr zum Weinen geneigt. Patientin ist intellektuell ziemlich gut begabt, doch ermüdete sie stets beim Lernen sehr leicht; auch wurde ihr alles bald überdrüssig. Da ihre Eltern auf ihrem Gute das ganze Jahr hindurch wohnen, so wurde Patientin behufs systematischen Unterrichts in ein Moskauer höheres Mädchen-Institut als Interne abgegeben, wo sie bis heute wohnt und nur während der Ferien zu den Eltern aufs Land geht.

Die gegenwärtige Erkrankung entwickelte sich bei Patientin akut. Ende April 1904, als sie bei ihren Eltern auf dem Lande war, erkältete sie sich angeblich, nachdem sie gleich nach einem warmen Bade leicht gekleidet im Garten herumspazierte. Der sich im Anschluss daran entwickelte Krankheitszustand wurde im Beginn als Influenza bestimmt; die Temperatur war erhöht, Patientin hatte Kopfschmerzen; doch waren seitens der Respirationsorgane keine Symptome notiert. Da die Krankheit laut

Diagnose nicht als besonders ernst erschien, ausserdem der Patientin in den nächsten Tagen ein Examen bevorstand und die ärztliche Behandlung ihrer Erkrankung jedenfalls in Moskau viel bequemer durchzuführen war, als auf dem Lande, so wurde Patientin im oben beschriebenen Zustande in die Schule gebracht. Am Tage der Ankunft war die Temperatur bis auf 38° C. gestiegen, am nächsten Tage sogar auf 39° C. Dessen ungeachtet ging Patientin zum Examen, fiel durch und regte sich infolge dessen so stark auf, dass sie definitiv bettlägerig wurde. Die hohe Temperatur dauerte dann noch zwei Tage an und sank nachdem zur Norm herab. Als dann der Schularzt ihr das Bett zu verlassen gestattete und sie am nächsten Morgen von dieser Erlaubnis Gebrauch machen wollte und aufzustehen versuchte, war es ihr unmöglich, denn ihr rechter Arm und das linke Bein waren vollständig gelähmt.

Der sofort zur Konsultation herbeigezogene Prof. W. Roth stellte die Diagnose Kinderlähmung und verordnete entsprechendes Regime und Behandlung. Im Laufe der ersten drei Wochen trat im Lähmungszustand der Pat. keinerlei Besserung ein. Die Mutter, welche z. Z. in der Umgebung von St. Petersburg verweilte, nahm Patientin mit sich und zog Herrn Prof. Merzejewsky in St. Petersburg zur Konsultation heran. Auch er diagnostizierte eine Kinderlähmung und übergab Patientin zur ständigen Behandlung Herrn Dr. Giese, welcher sie längere Zeit elektrisierte. Aus dieser Krankheitsperiode sei die völlige Integrität der Sensibilität und der Sphinkteren hervorgehoben. Allmählich fing die Patientin an sich zu erholen; zuerst besserte sich der Arm und dann begann Patientin auch das kranke Bein zu benutzen. Den übrigen Teil des Sommers verbrachte sie auf dem Landgute ihrer Eltern, wo die Heilung schon von selbst, ohne jede Behandlung, fortschritt. Im August 1904 sah ich Patientin zuerst.

Bei der Untersuchung fand ich von seiten des Bewusstseins, der Sprache, aller Kopfnerven und auch beider oberen Extremitäten nichts Anormales. Der rechte, früher gelähmte Arm unterschied sich weder in seiner Beweglichkeit noch in Ernährung durch nichts von dem normalen linken Arm, ausser dass der Reflex von der Tricepssehne rechts völlig erloschen, links sehr lebhaft war.

Die Untersuchung der unteren Extremitäten ergab vollständig normales Verhalten von seiten des rechten Beines; im linken hingegen fand sich eine starke allgemeine Abmagerung von oben bis unten zu, hauptsächlich aber des Unterschenkels und von diesem besonders der Wadenmuskulatur. Beim Gehen schleppte Patientin den erschlafften linken Fuss nach; doch war keine typische „Steppage" vorhanden, dank der schwachen Flexion im linken Kniegelenk. Sensibilität und Sphinkteren waren normal. Was den Kniereflex anbelangt, so war er im rechten Bein lebhaft; im linken deutlich herabgesetzt, aber durchaus vorhanden. Der Achillessehnenreflex war rechts ganz normal, links fehlte er vollständig.

Da Patientin mich ziemlich selten in meiner Sprechstunde besuchte, so war mir nicht die Gelegenheit geboten, eine genaue elektrische Untersuchung auszuführen.

Im Laufe des Winters 1904/5 besuchte Patientin regelmässig die Schule. Im Herbst 1905 kam sie wieder zu mir nach sehr langer Pause

mit der Klage, dass, obwohl sie frei gehen kann, dennoch der kranke Fuss noch leicht und oft ermüdet und nach innen umknickt. Das Tanzen sei Patientin ganz unmöglich.

Der von mir im September 1905 gesammelte Status praesens ergab Folgendes:

Patientin ist sehr gewachsen und hat sich schön entwickelt. Gesichtsfarbe gesund. Seitens der Kopfnerven nichts Abnormes. Obere Extremitäten bis auf das bis heute persistierende Fehlen des rechten Tricepssehnenreflexes völlig normal. Umfang beider Oberarme in der Mitte = 26,5 cm; die Unterarme an der weitesten Stelle haben beiderseits gleichmässig 24 cm. Seitens der Rücken- und Bauchmuskulatur ist nichts Abnormes zu verzeichnen.

Untere Extremitäten. Eine Verkürzung des linken Beins ist nicht vorhanden. Gangart ein wenig watschelnd mit mässiger Neigung zur „Steppage". Meistens tritt Patientin mit der ganzen Fusssohle auf den Boden auf; dabei wird immer der Fuss stark nach aussen rotiert und geworfen; beim Befehl, während des Ganges das Bein im Knie stärker zu beugen, hängt der Fuss schlaff nach unten herab.

In Bettlage werden alle Bewegungen folgend ausgeführt:

Beide gestreckten Beine können mit gleicher Kraft gehoben werden. Strecken im Kniegelenk beiderseits gleich stark. Beugen im Kniegelenk wird rechts rasch und stark ausgeführt, links hingegen ist die aktive Beugung dem Ansehen nach normal, jedoch der aktive Wiederstand sehr schwach. Abduktion beiderseits gleich gut, Adduktion hingegen links bedeutend schwächer, wodurch das nach aussen Werfen und Rotieren des Beines zu erklären ist. Bewegungen des rechten Fusses vollkommen normal, links hingegen bewegt sich der Fuss bei der Dorsalflexion stets nach oben und innen (M. tibialis); nach aussen (Mm. peronei) sind die Bewegungen = 0. Die Bewegungen der Zehen sind beiderseits gleich gut. — Der linke Fuss zeigt ausgesprochene Neigung zur Bildung eines Hohlfusses (vorwiegende Schwäche des Gastrocneminus). Der Umfang des rechten Oberschenkels in der Mitte ist = 49 cm, des linken = 42, also 7 cm Differenz. Der Umfang der rechten Wade ist = 36 cm, der linken = 28 cm (Differenz 8 cm). Flach und ganz schlaff ist speziell die linke Wadenmuskulatur. Auch die Glutäalregion ist links magerer, flacher und schlaffer als rechts; die Glutäalfalte steht links niedriger. Sensibilität und Sphinkteren sind auch jetzt vollkommen normal.

Der Kniereflex ist auf dem gelähmten linken Bein jetzt vollkommen normal, nach Jendrassik sogar lebhaft; rechts lebhaft. Achillessehnenreflexe rechts normal, links vollkommen erloschen.

Was die elektrische Erregbarkeit der betroffenen Muskeln anbetrifft, so gelang es mir bei der Umständlichkeit der Untersuchung während der privaten Sprechstunde nur Folgendes festzustellen:

Es reagiert — am linken Bein — für beide Ströme ziemlich normal nur der M. extens. digit. commun. brevis. Vom N. peroneus konnten keine Zuckungen hervorgerufen werden; in den Muskeln des Unterschenkels und Oberschenkels konnte ich nur eine äusserst starke Herabsetzung für beide Stromarten konstatieren. Am schlimmsten waren die Muskeln des Unterschenkels, der M. tibialis anticus mit inbegriffen.

Fassen wir nun die Ergebnisse unseres 2. Falles zusammen, so haben wir vor uns einen typischen Fall von Kinderlähmung mit vorherrschender Affektion beider Mm. peronei und der Wadenmuskulatur des einen Beines, Schwinden des Achillessehnenreflexes auf derselben Seite und völlige Integrität des Kniereflexes, der Sphinkteren und der Sensibilität.

Die Atrophie der Muskeln des Oberschenkels und die hervortretende Schwäche der Adduktoren des Oberschenkels sprechen dafür, dass im Beginn der Prozess die Gegend bis zum 2. und vielleicht auch bis zum 1. Lumbalsegment eingenommen hatte, nach unten hin jedoch nur teilweise die Gegend des 2. Sakralsegments (Bewegung der Zehen erhalten) befallen hat. Allmählich wurde die Gegend des 2. und 3. Lumbalsegments frei und der Kniereflex — zuvor abgeschwächt — kehrte zur völligen Norm zurück. Wenn wir nun die in diesem Falle stattgehabten maximalsten Motilitätsstörungen — welche daher sich späterhin als die stationärsten erwiesen — in Betracht nehmen, so können wir das Maximum des Prozesses in die Gegend L_{4-5} und S^{1-2} verlegen, d. h. in die Gegend des Epiconus. Die Verteilung der Lähmungen beweist auch, dass die Adduktoren unterhalb des Quadriceps femoris und des Zentrums des Kniereflexes gelegen sind. Ganz klar ist auch das Verhältnis des Achillessehnenreflexes, welcher oberhalb der kurzen Zehenstrecker (und Beuger) liegen muss.

Endlich, da es sich um einen typischen Fall von Kinderlähmung handelte und die Sensibilität die ganze Zeit hindurch sowohl subjektiv als auch objektiv völlig normal war, so können wir mit Sicherheit die anatomische Lokalisation des Prozesses nicht in das Gebiet des Epiconus, sondern in den Epiconus selbst verlegen und somit den Fall als eine reinste Epiconusaffektion betrachten.

In klinischer Beziehung am ausführlichsten habe ich folgenden dritten Fall zu untersuchen die Möglichkeit gehabt.

Fall 3. Am 16. Juli 1904 wurde ins Jausahospital die neunundzwanzigjährige Arbeiterin Wassilissa B. gebracht mit Lähmung beider Beine, welche zugleich mit zahlreichen tiefen Blutsugillationen bedeckt waren. Diese Erkrankung entstand akut unter weiter zu beschreibenden Umständen.

Aus den anamnestischen allgemeinen Angaben sei Folgendes hervorgehoben: Patientin ist verheiratet, hat zwei Kinder, das letzte Kind ist 7 Monate alt. Ihr psychisch kranker Mann war zuerst in einer Provinzialirrenanstalt untergebracht (Galentschin). Sein weiteres Schicksal ist Pat. unbekannt. Lues soll er, nach der Aussage der Patientin, nie gehabt haben. Der Vater der Patientin ist 70 Jahre alt, in den letzten 4 Jahren erblindet. Mutter, Schwestern, Brüder sind alle gesund. Auch hat Patientin

nie an etwas gelitten. Früher wohnte sie in ihrem Dorfe, später arbeitete sie als Tagelöhnerin in einem Gemüsegarten, zur Zeit der Erkrankung war sie in Moskau in einer Wollfabrik mit Waschen von Wolle beschäftigt.

Am 16. Juli 1904 entlud sich, wie bekannt, über Moskau um 5 Uhr nachmittags ein Cyklon von ungeheuerer Stärke, welcher auf seinem Wege Gärten, 100jährige Nadelholzwälder, verschiedene Bauten und Häuser zerstörte. W. B. befand sich während Beginn des Gewitters auf dem Stege des Fabrikteiches und wusch ihre Wolle. Am Anfang schenkten weder sie noch ihre Kolleginnen dem herannahenden Gewitter irgend welche Aufmerksamkeit; als aber hinter ihnen zahlreiche Arbeiter aus dem Fabrikgebäude, welches durch den Sturm schon stark mitgenommen wurde, sich flüchteten, rettete sie sich mit ihren Kolleginnen in die untere Etage des auf dem Hofe stehenden hölzernen Küchengebäudes. Sie war aber kaum hereingelaufen, als das ganze Gebäude umstürzte, und sie blieb inmitten dieses Trümmerhaufens fest — neben vielen anderen — eingepresst.

Sie wurde in bewusstlosem Zustand auf der rechten Seite liegend gefunden. Brust und Kopf waren frei; über Unterleib und Beinen lag quer ein Balken, auf diesem andere Teile des eingestürzten Gebäudes. Zum Glück war dieser auf Pat. drückende Balken durch irgend etwas in seinem Falle aufgehalten worden, und nur diesem Umstande hatte Pat. zu verdanken, dass sie nicht völlig zerquetscht worden war. Eine Zeitlang lag sie ohne Besinnung, dann kam sie für kürze Zeit zu sich, fing an fürchterlich vor Schmerzen zu schreien und wünschte sich den Tod herbei. Dann verlor sie wiederum die Besinnung und lag noch 2 Stunden lang und wurde endlich aus den Trümmern befreit und in besinnungslosem Zustand ins Krankenhaus gebracht.

Im Krankenhaus kehrte das Bewusstsein bei ihr zurück und sie erbrach am ersten Tag mit Blut. Die erste Zeit befand sich Pat. in den Abteilungen verschiedener Kollegen, bis sie endlich in die Nervenabteilung des Kollegen Dr. Kotowstschikoff verlegt wurde, dessen Krankenjournal ich, dank seiner liebenswürdigen Erlaubnis, als anamnestisches Material benutzte bis zur Zeit, wo die Pat. in meine persönliche Beobachtung überging.

Der am nächsten Tage nach dem Unfall notierte Stat. praesens lautet: Pat. ist bei voller Besinnung, klagt über Schmerzen im ganzen Körper, Meteorismus. Bauch sehr empfindlich auf Druck, besonders in seiner unteren Hälfte. In der Gegend des Kreuzbeins und der Nates Blutsugillationen (pigmentierte Spuren sind jetzt am rechten Glutaeus zu sehen, vergl. photogr. Abbild.). — Incontinentia alvi; der Abgang der Fäces wird nicht gefühlt. Urin angehalten; wird durch Katheter entleert. Herz und Lungen normal, Puls 78, regelmässig; Temp. 37,5. Schlaf schlecht wegen der Schmerzen. Kopfschmerzen, obere Extremitäten und Thorax völlig normal. — Es sind keine sichtbaren Zeichen einer Wirbelfraktur vorhanden. Das linke Bein ist total gelähmt; das rechte zeigt schwache Bewegungen. — Genaue Angaben über Sensibilitätstörungen sind in der Krankengeschichte nicht vorhanden. Die Kniereflexe sind als abwesend bezeichnet.

Vom 5. Tage nach der Erkrankung fing Pat. an ihren Urin willkürlich zu lassen. Die Fäces kann sie noch nicht halten. Mit der Zeit kehrte

auch diese Funktion zur Norm zurück und gleichzeitig begann auch Pat. den Durchgang des Harns und der Fäces zu spüren.

Im weiteren Verlauf verschwanden die Schmerzen vollkommen; die Lähmungen begannen auch zu schwinden. Am 28. VIII., also ca. 5 Wochen nach dem Unfall, ist in der Krankengeschichte zum ersten Mal ein Pes varo-equinus beiderseits, besonders stark links, notiert, mit der speziellen Bemerkung, dass beide Mm. tibiales antici und die Wadenmuskeln gut funktionieren. Zu gleicher Zeit ist „Atrophie der Glutaei und der niedriger gelegenen Muskeln" ohne nähere Definition eingeschrieben. Was die Reflexe anbetrifft, so ist im August 1904 der rechte Kniereflex als erhöht, der linke wiederum als abwesend notiert.

Am 12. X. waren die Bewegungen der Beine so weit hergestellt, dass Pat. die ersten Versuche machte, um ihr Bett herumzugehen und am 31. X. 1904 begann sie auch vorsichtig im Krankensaal herumzugehen.

Aus der ersten Krankheitsperiode ist noch eine akute linksseitige traumatische Gonitis zu erwähnen; es wurde sofort auf das Knie ein Gipsverband gelegt, welcher ziemlich rasch entfernt wurde.

Der erste von mir selbst notierte Stat. praes. datiert vom 7. November 1904, d. h. ca. 5 Monate nach dem Unfall. Dieser Untersuchung folgte eine Reihe anderer, und da Pat. während der ganzen Zeit meiner Beobachtung sich in verhältnismässig gleichem Zustande befand, so fasse ich alle meine Notizen in einen Bericht zusammen.

Bewusstsein der Patientin ist frei. Kopfnerven alle normal. Sprache normal. Keine hysterischen Symptome. Hände vollkommen frei. Schwach auf den Füssen, mit Steppagetypus, besonders deutlich links. Gangart ausserdem ein wenig schwankend infolge der Schwäche und Atrophie der Glutäalmuskeln. Aktive Bewegungen im rechten Oberschenkel ziemlich kräftig, auch der Extensor cruris arbeitet sehr gut. Etwas schwächer ist das Beugen im Kniegelenk.

Die Bewegungen in der Gegend des M. peroneus der rechten Seite beschränken sich fast ausschliesslich auf den M. tibialis anticus. Nur er allein nimmt an der Dorsalflexion Anteil, indem er den Fuss nach oben und innen hebt. Wenn Patientin hoch sitzt, hängen ihre Füsse gewöhnlich nach unten. Links ist die rohe Kraft nur im M. quadriceps femoris erhalten; die Kraft der Beuger ist herabgesetzt. Am Unterschenkel ist vollständige Lähmung der Mm. peronei longus et brevis zu verzeichnen. M. tibialis anticus übt Bewegungen aus, doch schwächer als rechts. Sehr schwach sind die Adduktoren beiderseits, doch schwächer sind sie links. Der Extensor digit. commun. longus, Ext. hall. longus und Extensor digiti brevis arbeiten aktiv ganz gut, wie auch die Beuger der Zehen, so dass Patientin die Zehen beider Füsse schnell beugen und strecken kann. Sehr schwach und atrophisch sind die Glutaei. Der rechte ist sehr schlaff, beim Stehen der Patientin abgeflacht und nach unten hängend: die Atrophie betrifft hier augenscheinlich den M. glutaeus maximus. Links ist bei allen Lagen der Patientin eine deutliche Abflachung seitwärts des Os ilei, zwischen Crista und Trochanter zu sehen (Abbildung 1), gerade da, wo der Hautsack durch den Glutaeus medius und die obere Hälfte des M. tensor fasciae latae ausgefüllt wird.

Die passsiven Bewegungen sind in allen Gelenken frei.

Die Ernährung der Muskeln der unteren Extremitäten hat sehr gelitten. Der Umfang der Mitte des rechten Oberschenkels beträgt 41,5 cm, am linken sind 35,5 (folglich eine Differenz von 6 cm); das untere Drittel des Oberschenkels hat einen Umfang rechts von 32,5 cm, links 30,5 cm. Der Wadenumfang an seiner breitesten Stelle beträgt rechts 25,5, links 25 cm, ist also ziemlich gleich. An der vorderen äusseren Fläche des rechten Unterschenkels, entsprechend der Lage der M. tibialis anticus, besteht eine starke Abflachung. Die Füsse sind etwas geschwollen und mit kaltem schleimigen Schweiss bedeckt.

Fig. 1.

Sensibilität des rechten Fusses ist ganz normal; am linken existiert eine sehr merkbare thermische Hypästhesie, richtiger Dysästhesie (Gefühl von fliessendem kalten Wasser bei Berührung eines warmen Gegenstandes) an der auf Fig. 2 eingezeichneten Stelle. Die Sphinkteren sind vollkommen normal und ihre Wirkung geschieht vollkommen willkürlich unter normalen Empfindungen.

Die Reflexe erwiesen sich wie folgt:

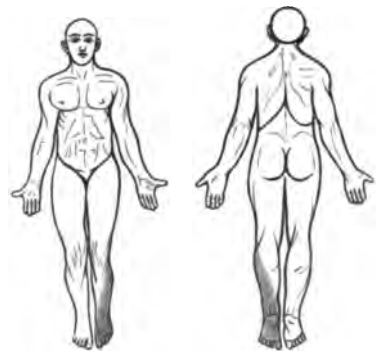

Fig. 2.

Bauchreflexe, sowohl oberer als auch unterer, sind beiderseits sehr erhöht.

Kniereflex rechts erhöht, links normal, nach Jendrassik sehr lebhaft.

Achillessehnenreflex an beiden Seiten verschwunden.

Analreflex — ist nicht hervorzurufen; doch muss bemerkt werden, dass bei Patientin um dem Anus herum Hämorrhoidalknoten existieren, wodurch die Untersuchung des Reflexes natürlich erschwert wird.

Die elektrische Untersuchung wurde von mir mehrere Male vorgenommen [1]) und ergab folgendes Resultat:

Rechtes Bein		Bezeichnung der gereizten Punkte[2])	Linkes Bein	
Induktionsstrom	Konstanter Strom		Konstanter Strom	Induktionsstrom
Zuckung nicht erhaltbar	Zuckung nicht erhaltbar	M. tensor fasc. latae	Zuckung nicht erhaltbar	Zuckung nicht erhaltbar
Mm. 115 ∧	M.-A 5 ∧	M. glutaeus max.	M.-A. 5 ∧	Mm. 110 ∧
„ 150 ∧	„ 5—8 ∧	M. biceps femor.	„ 5—8 ∧	„ 150 ∧
„ 100 ∧	„ 2—5 ∧	M. vastus intern.	„ 2—5 ∧	„ 100 ∧
„ 120 ∧	„ 5 ∧	M. vastus ext.	„ 5 ∧	„ 120 ∧
„ 90 ∧	„ 5 ∧	M. quadriceps fem.	„ 5 ∧	„ 120 ∧
„ 100 ∧	„ 5 ∧	M. sartorius	„ 5 ∧	„ 100 ∧
„ 120 ∧	„ 3—5 ∧	N. popliteus (Zuckung nur im M. tibial. anticus.)	„ 3—5 ∧	„ 120 ∧
„ 115 ∼	„ 5 ∼ An = Ka	N. peroneus (Nur der M. tibial. ant.; kaum merkliche Zuckung in den Mm. peronei.)	„ 3 ∼ Ka > An; nach KaSZ geht eine starke AnOeZ	„ 118 ∼
„ 100 ∼	„ 7—8 ∼ An > Ka	M. tibialis antic.	M.-A 10 sehr ∼; Ka = An	0
„ 0	sehr zweifelhaft bei 10 M.A.	M. peroneus long.	M.-A. 4 ∧	„ 90 ∼
„ 0	M.-A. 8, sehr ∼	M. peroneus brev.	„ 4 ∼	„ 90 ∼
„ 0	„ 6, sehr ∼ M.-A. = An[3])	M. ext. digit. brev.	„ 0	„ 0
„ 75 ∼	M.-A. 8, sehr ∼	M. ext. halluc. long.	„ 4 ∼	„ 75 ∼
„ 90 ∧	„ 5 ∧	M. gastrocnem.	„ 5 ∼	„ 90 ∧

1) Bei der Untersuchung bediente ich mich 2 mal der liebenswürdigen Hilfe des Herrn Assistenten der Moskauer Universitäts-Nervenklinik, Dr. N. J. Korotneff, dem ich hier meinen aufrichtigen Dank ausspreche.

2) Mit ∧ bezeichne ich schnelle, mit ∼ träge Zuckungen.

3) Bei Längsgalvanisation, indem beide Elektroden an beiden Enden des gereizten Muskels standen, konnte man stets träge Zuckungen schon bei 1,5 M.-A. erzielen.

Aus dieser lange nicht alle Reaktionen erschöpfenden Tabelle ist jedoch ersichtlich, dass vollständige Entartungsreaktion sich im M. peroneus longus, M. peroneus brevis rechts und M. extens. digit. commun. brev. fand; in letzterem Muskel war links überhaupt gar keine Reaktion zu erzielen. Stark betroffen erwiesen sich auch der M. tensor fasciae latae und wahrscheinlich der M. glutaeus medius. Äusserst schwach und schlaff erwies sich die elektrische Erregbarkeit im M. ext. hall. longus.

Ungeachtet seiner vollkommen normalen funktionellen Tätigkeit ist auch der M. tibialis anticus nicht ohne tiefe elektrische Störungen geblieben; links sind keine Zuckungen durch den Induktionsstrom zu erhalten und von beiden Seiten besteht eine sehr schwache und schlaffe Reaktion auf den konstanten Strom. Die Muskeln in der Cruralisgegend (M. quadriceps femoris, Mm. vasti und der M. sartorius) reagieren auf beiden Seiten ganz normal.

Fassen wir die Ergebnisse unserer 3. Beobachtung zusammen, so haben wir als Ausgangspunkt der Erkrankung ein Trauma der Lenden- und Beckengegend bei einer bis dahin gesunden jungen Person; im Anschluss daran entwickelten sich in den ersten Tagen eine fast totale Lähmung des einen und eine totale Lähmung des anderen Beines mit Affektion der Kniereflexe, der Sphinkteren von Blase und Mastdarm und heftige Schmerzen in dem betroffenen unteren Teil des Körpers und der Beine. Im weiteren Verlauf stellen sich die Sphinkteren wieder her, dann die Kniereflexe; die Schmerzen schwinden und es bleibt nur eine atrophische Lähmung der Glutaei nach, besonders stark im M. glutaeus medius und Tensor fasciae latae der linken Seite, und eine atrophische Lähmung in der peronealen Gruppe beider Unterschenkel, wobei die Abflachung besonders deutlich an der vorderen äusseren Fläche des Unterschenkels zu sehen ist. Der Umfang beider Unterschenkel ist viel geringer, als wie in solchen Fällen gewöhnlicher Norm; sehr abgemagert ist auch der linke Oberschenkel. Die letztere Erscheinung könnte man jedoch in grossem Maße durch die langwierige traumatische Entzündung des linken Knies erklären. Was die Stärke der Affektion der Unterschenkelmuskeln anbetrifft, so stehen im Vordergrund die Mm. peroneus longus et brevis, da in beiden Beinen beide Mm. tibiales antici ausgezeichnet die Dorsalflexion ausübten und auch die Zehen sich gut beugten und streckten. Nach der elektrischen Reaktion urteilend nimmt die Affektion einen grösseren Rayon ein und ergreift fast alle durch den N. peroneus innervierten Muskeln, wobei auch vom M. tibialis anticus die Reaktionen auf beide Stomarten sehr gesunken sind.[1])

1) Vergl. diese Ergebnisse mit dem neuen Bernhardtschen Fall, wo im rechten, funktionell viel weniger betroffenen Beine die elekrischen Reaktionen schlimmer als im linken, funktionell schwerer betroffenen Bein waren.

Wenn wir uns zu der anatomischen Lokalisation der Affektion wenden, welche das beschriebene klinische Bild hervorgerufen hat, so könnten wir in Anbetracht dessen, dass der Körper der Patientin durch das eingestürzte Gebäude stark eingepresst war und die Lähmungen gerade auf der Seite, wo der hauptsächlichste Druck stattfand, bestanden, uns zunächst die Frage stellen, ob nicht das Leiden gar peripherischen Ursprungs war. Jedoch die äusserst gleichmässige Verteilung der Affektion über die nämlichen Muskeln von beiden Seiten, das Überwiegen der Atrophie des linken Glutaeus und das Vorherrschen der Atrophie der vorderen äusseren Fläche des rechten Unterschenkels, die anfänglich vollständige Lähmung der Beine mit heftigen Schmerzen an den ersten Krankheitstagen und die mit derselben zusammenfallende Affektion der Sphinkteren und Kniephänomene, wobei die Lähmung des Sphincter ani besonders lange anhielt, dann das deutliche Fehlen eines Parallelismus zwischen objektiven Bewegungsstörungen und den Störungen der Sensibilität (rechts wurde die Sensibilität später normal, links lokalisierte sie sich in einer Gegend, welche gewöhnlich bei zentralen Leiden befallen wird) — alle diese Momente machten die Annahme einer intravertebralen Läsion am wahrscheinlichsten, und zwar in Form einer zentralen traumatischen Hämatomyelie oder zentralen Rückenmarkszerquetschung, kombiniert mit einer meningealen Blutung, welche die Wurzeln der Cauda reizte. Dass solche intravertebralen, traumatisch bedingten Läsionen des Rückenmarks und seiner Häute auch ohne sichtbare äussere Zeichen einer Wirbelfraktur sich entwickeln und bestehen können, ist seit lange bekannt und auch in meinen Arbeiten mehrmals betont worden, so dass ich auf diese Frage zurückzukehren nicht nötig erachte.

Nicht nur möglich, sondern auch sehr wahrscheinlich ist es, dass die initialen Schmerzen einen Teil ihres Ursprungs der traumatischen Zerrung und Zerquetschung eines gewissen Teiles der peripherischen Nerven zu verdanken hatten. Jedoch das ziemlich rasche Schwinden der Schmerzen, die sich später einstellende Beweglichkeit aller Gelenke machen die Annahme einer tiefen Erkrankung der peripherischen Nerven für unzulässig. Dagegen sprachen viele Gründe zugunsten einer intramedullären Affektion; das waren die keinem Zweifel unterliegende Dissoziation der Sensibilität am linken Unterschenkel in charakteristischer Ausdehnung, das Zurückgehen der motorischen Störungen bis auf bestimmte Muskelgruppen, wobei der Übergang von mehr ergriffenen zu den weniger ergriffenen Muskeln in einer ganz charateristischen Abtönung geschieht — von einer tiefen Störung der aktiven Beweglichkeit und elektischen Erregbarkeit (Mm. peronei)

durch eine Atrophie, verminderte Muskelkraft und tiefe elektrische Störungen der Glutaei und des Tensor fasc. latae; dann durch eine ausschliessliche Affektion der elektrischen Reaktionen im M. tibialis anticus zu einer unbedeutenden funktionellen Schwäche der Beuger des Unterschenkels (Biceps usw.) bis zur völligen Norm des M. quadriceps femoris — letztere nach einer kurzen Periode von Verlust der Kniereflexe.

Ganz typisch und beweisend für das „intramedulläre" Leiden erschien das Betroffensein der Glutaei am oberen Ende der Beine und der Mm. peronei am unteren mit dem dazwischen liegenden normalen M. quadriceps femoris und seinem Sehnenreflex. Dann — der Tibialis anticus als Übergang. Dies alles spricht nicht nur mit Sicherheit gegen den peripherischen Ursprung des Leidens, sondern auch gegen eine allzu grosse Mitbeteiligung der Caudafasern.

Nachdem wir also zur Überzeugung gelangen, dass wir mit einer zentralen Affektion des Rückenmarks zu tun haben, müssen wir auch den Versuch machen, deren Segmenthöhe im Rückenmark zu bestimmen. Da die anatomische Untersuchung in unserem Falle fortbleibt und die Segmentdiagnose im allgemeinen noch vielen Meinungsverschiedenheiten unterworfen ist, so möchte ich meine Aufgabe auf Grund der neuesten, auf die Arbeiten von Allen Starr, Edinger, Kocher, Stewart und Turner sich stützenden und auf Grund persönlicher reicher Erfahrungen zusammengesetzten Tabelle von Bruns[1]) zu lösen versuchen. Da mich jedoch in erster Linie die möglichst genaue Feststellung der oberen und unteren Grenze des krankhaften Herdes in unserem Falle interessiert, so habe ich ad hoc die erwähnte Tabelle von Bruns insofern schematisiert, als ich eine einfache Reihe aufgezeichnet habe, in welcher die Muskeln in absteigender Ordnung ihrer intensivsten Zentren eingetragen sind. Dabei nahm ich mit Bruns an, dass die Innervation eines jeden Muskels meistens von drei Segmenten ausgeht und als intensivstes das mittlere betrachtet werden kann. Dort, wo Bruns nur zwei Segmente angibt, erwähne ich beide. Was schliesslich die Segmenthöhe des M. tibial. anticus anbetrifft, so führe ich in Übereinstimmung mit Bruns die zwei allerwahrscheinlichsten Varianten an:

---

1) Die Segmentdiagnose der Rückenmarkserkrankungen. Zentralblatt für die Grenzgebiete der Med. u. Chirurg. 1901. Nr. 5.

Bauchmuskulatur	L_1		
Kremaster	L_{1-2}		
Ileopsoas	L_2		
Sartorius	L_2		
Quadriceps femoris . .	L_3		Quadriceps femoris
Adductor femoris	L_{3-4}		Tibialis anticus
Tensor fasciae latae . . .	L_4	oder	Adductor femoris
Beuger des Knies	L_{4-5}		Tensor fasc. lat.
Tibialis anticus . . .	L_{4-5}		Biceps femoris
Extens. dig. commun. long. / Extens. halluc. long.	L_{4-5}		
Glutaei	L_5		
Peronei	S_{1-2}		
Wadenmuskulatnr u. lange Beuger der Zehen . . .	S_{1-2}		
Kleine Fussmuskeln . . .	S_2		
Perineum, Sphinkter . . .	S_{3-5}		

Da, wo mehrere Muskeln von einem Segment innerviert werden, stehen in dieser Reihenfolge diejenigen höher, deren intensivstes Zentrum mutmasslich höher gelegen ist.

Wenn ich Bruns recht verstanden habe, so muss der M. glutaeus medius segmentär niedriger als der M. glutaeus maximus liegen; der M. tibialis anticus soll sehr hoch liegen, vielleicht sogar neben dem Kern des M. quadriceps femoris (wie Strümpell annimmt) und höher als der M. biceps und die Semimuskeln (Müller). Von den Muskeln, die durch den N. peroneus verwaltet werden, liegen am niedrigsten die Mm. peroneus longus et brevis; doch abweichend von meinen früheren Annahmen, die sich auf die Arbeiten von Leyden, Valentin, Raymond und die erste Arbeit von Müller stützten, muss ich auf Grund neuerer Untersuchungen, welche in der Brunsschen Tabelle ihren Ausdruck gefunden haben, als die nächsten dem Conus anliegenden Kerne nicht diejenigen der Mm. peronei, sondern die segmentär noch niedriger liegenden Kerne des vom N. tibialis posticus versorgten M. gastrocnemius, des langen Beuger der Zehen und der kleinen Fussmuskeln betrachten.

Wenn ich nun, wie in meinen früheren Definitionen des Epiconus, das Erhaltensein der Kniereflexe von oben und der Funktion der Sphinkteren von unten als charakteristisch für diesen Teil des untersten Rückenmarksabschnittes behaupten werde, so werde ich gleichzeitig auf Grund soeben angeführter neuerer Erfahrungen gezwungen sein, die obere Grenze des Epiconus um ein Segment höher zu ver-

schieben, d. h. bis zum 4. Lumbalsegment, und dadurch aus meinem Symptomenkomplex nicht diejenigen Fälle auszuschliessen brauchen, in welchen eine mehr weniger tiefe Affektion des M. tibialis anticus bei erhaltenen Kniereflexen gefunden wird (wie es auch in einigen von mir veröffentlichten Beobachtungen und unter anderen im neuen, zweiten Fall von Müller[1]) der Fall war, welcher schreibt: „Ganz gelähmt sind die Dorsalflektoren des Fusses und der Zehen (Tibial. anticus und Ext. digit.) und die Heber der äusseren Fussränder (Peronei); recht kräftig sind dagegen die Plantarflektoren des Fusses und der Zehen."

Die Affektion in diesem Falle lokalisiert Müller in die Gegend, welche zu dem Epiconus gehört, und zwar in L_5 und S_1, ohne übrigens das Wort „Epiconus" zu gebrauchen.[2])

Von allem oben Angeführten ausgehend, kann ich meinen 3. Fall, Wassilissa B., als eine besonders reine Verletzung des Epiconus betrachten, da nach unten zu zwischen der am intensivsten verletzten Stelle und dem Conus eine relativ erhaltene Zone mit den gut funktionierenden Plantarflexoren des Fusses und der Zehen geblieben war; desgleichen war nach oben zu eine ebenso relativ erhaltene Delimitationszone zwischen dem Epiconus und der Lumbalregion vorhanden für den Kern des M. tibialis anticus, dessen elektrische Erregbarkeit zwar sehr gelitten hatte, die willkürliche Funktion aber sehr gut erhalten war.

Die Existenz solcher Delimitationszonen ober- und unterhalb der intensivsten Epiconusläsion in meinem 3. Falle macht ihn auch sehr geeignet, um auf klinischem Wege die sehr hohe Lage des Tibialis anticus, über dem Glutaeus medius und M. tensor fasc. latae, aber doch unter dem M. quadriceps femoris (und dicht neben den Adductores femoris, wie in unserem Fall 2) zu demonstrieren. Auf der rechten Seiten, wo der Willensimpuls zu dem M. tibialis anticus gelangen konnte, war bei träger Reaktion mit An > Ka bei 7—8 M.-A. auch eine Reaktion auf den Induktionsstrom bei 100 mm Rollenabstand vorhanden; auf dieser Seite war der Kniereflex „sehr lebhaft"; links dagegen, wo auch die willkürliche Beweglichkeit des M. tibialis anticus vermindert war, obwohl er seltsamer Weise weniger atrophisch aussah, und wo durch den Induktionsstrom gar keine Zuckungen hervorzurufen waren, während der konstante Strom mit sehr trägen Zuckungen auf 10 M.-A. mit Ka = An reagierte, — war der Kniereflex zwar sehr deutlich hervorzurufen, doch ohne Zweifel viel schwächer als rechts.

1) Deutsche Zeitschrift f. Nervenheilkde. 1901. Bd. 19. S. 319.

2) Interessant ist das Eingeständnis des Verfassers, dass auch er sich am Anfang in der segmentären Lokalisation des M. tibialis antic. täuschte und ihn, gleich mir, ins 2. Sakralsegment verlegte.

Ganz ähnlich sind auch die Zustände am unteren Ende des Epiconus in unserem Falle zur Demonstration zu benutzen. Hier existierte ein allmählicher Übergang von dem sehr ergriffenen M. peroneus longus und M. peroneus brevis durch den Exstensor digitor. brevis und Extensor halluc. longus zu dem normalen M. gastrocnemius.

Völliger Verlust des Achillesehnenreflexes — eine wie es scheint ausnahmslose Erscheinung in allen Epiconus-Fällen — beiderseits in unserem 3. Falle — dient zur Bestätigung der Angaben von Oppenheim (Lehrbuch), nach welchem dieser Reflex in L_5—S_1 sich lokalisiert, d. h. höher als der M. gastrocnemius selbst, für dessen Kern Oppenheim S_2 annimmt; diese Beobachtung spricht somit vielleicht auch gegen Bruns, der den Achillessehnenreflex in S_2 verlegt, obwohl er nebenbei doch hinweist, dass Ziehen diesen Reflex in S_1 lokalisiert.

Zum Schluss muss ich nochmals darauf hinweisen, dass meines Erachtens unter „Epiconus-Affektionen" nur diejenigen Fälle beschrieben werden sollten, welche genau dem von mir wiederholt beschriebenen Symptomenkomplex entsprechen, und aus diesem Grunde möchte ich alle diejenigen Fälle aus der Epiconus-Kasuistik eliminiert wissen, in welchen (wie z. B. in den Fällen von Laignel-Lavastine [l. c.], oder Marinesco[1]) das reine Epiconus-Bild durch den Verlust der Kniereflexe oder durch Symptome von seiten des S_3 und niedriger liegender Segmente kompliziert war.

So sehr es auch für mein Autorengefühl angenehm wäre, der von mir eingeführten Benennung öfters zu begegnen, so würde ich es doch vorziehen, für alle „unreinen" Fälle die alte Bezeichnung „Affektion des untersten Rückenmarkabschnittes" beizubehalten.

1) Referat in der Revue Neurolog. 1905. Nr. 2. S. 1004, aus der Romania medicala.

XIX.

Über die Exstirpation der unteren Hälfte des Rückenmarks und deren Folgeerscheinungen.[1])

Von

Dr. L. R. Müller,

Oberarzt der inneren Abteilung des städt. Krankenhauses in Augsburg.

(Mit 4 Abbildungen.)

Die vorliegenden Untersuchungen wurden angestellt zum Studium der Innervation der Blase, des Mastdarms und des Genitalapparats. Ihre Ergebnisse in dieser Hinsicht habe ich im 21. Band der „Deutschen Zeitschrift für Nervenheilkunde" niedergelegt. Viel eingreifendere Folgeerscheinungen als für die Funktion dieser Organe hat die Herausnahme eines so grossen Teiles des Rückenmarks natürlich für die peripherischen Nerven und damit für die Empfindungsfähigkeit, für den Bewegungsapparat und für die Ernährung der Tiere.

Die Operationen wurden alle von Herrn Privatdozent O. Schulz in Erlangen in sehr vorsichtiger und aseptisch einwandsfreier Weise gemacht. Herrn Dr. Schulz möchte ich auch an dieser Stelle für die Mühe und Zeit, die er mir opferte, herzlich danken. Die Nachbehandlung der Tiere in den ersten 14 Tagen nach den schweren Eingriffen bot grosse Schwierigkeiten. Durch eine Reihe von Misserfolgen lernten wir, dass die schwer geschädigten Hunde nicht peinlich genug warm und sauber gehalten werden konnten.

Um nicht zu ermüden, möchte ich von den zahlreichen Versuchsprotokollen nur die Lebensgeschichte eines Hundes bringen und zwar desjenigen Tieres, bei welchem das grösste Stück Rückenmark, nämlich das ganze Sakral- und Lendenmark und sogar noch der unterste Teil des Brustmarks reseziert wurde. Der Hund überstand die schweren Operationen gut, er wurde 2 Jahre nach dem ersten Eingriff

1) Ein kurzes Referat dieser Arbeit wurde auf der 76. Naturforscher-Versammlung in Breslau 1904 gebracht.

in voller Gesundheit zum Studium der sekundären anatomischen Störungen getötet.

Es handelte sich um ein 9 Monate altes, sehr munteres und kräftiges Tier. Bei der ersten Operation am 22. April 1901 wurden die Bögen der letzten 3 Lendenwirbel reseziert und nach Spaltung der Dura der nun vorliegende $2^1/_2$ cm lange Teil des Sakralmarks herausgenommen (s. Fig. 1). Die Folge dieses ersten Eingriffes war eine völlige Lähmung aller vom Ischiadicus versorgten Muskeln. Die hinteren Extremitäten schienen anfänglich ganz paralytisch, nach wenigen Tagen besserte sich aber die aktive Beweglichkeit in der vom Cruralis versorgten Muskulatur, der Hund lernte wieder stehen, knickte aber immer wieder in den Hinterbeinen ein, da die Streckmuskulatur der Oberschenkel (Glutäalmuskulatur) gelähmt war. Die Sensibilität an den hinteren Partien der Oberschenkel, am Penis und am Gesäss war gegen die stärksten Reize erloschen; beim Zusammenbringen mit einer läufigen Hündin zeigte sich das Tier aber auf das äusserste erregt. Der Hund umklammerte mit beiden Vorderpfoten den Hinterleib des Weibchens. Der Penis erigierte sich, die Glans penis streckte sich, zu Daumendicke angeschwollen, aus dem Praeputium heraus. Der Bulbus schwoll zur Grösse einer Kastanie an. Als der Hund zur Seite umfiel, floss aus dem nun abschwellenden Penis eine weissliche Flüssigkeit, die sich mikroskopisch als Sperma erwies. Der After klaffte in den ersten Tagen nach der Operation weit, so dass die Rektumschleimhaut und der vorliegende Kot zu sehen waren, später schloss sich der Anus. Ein Analreflex, der sonst bei Hunden sehr lebhaft ist, war aber niemals auszulösen. Die Blase war in der ersten Zeit nach der Operation gross, sie reichte bis zum Nabel, sie wurde täglich ausgedrückt. Später entleerte sie sich mehrmals täglich spontan, stets floss bei stärkeren Bewegungen des Hundes Harn ab. Einen Monat nach der Operation traten auf leichten Druck an der Schwanzspitze langanhaltende, den Reiz überdauernde Wedelbewegungen im Schwanz auf. Kneifen des Schwanzes rief aber nicht die mindeste Reaktion am Vorderkörper hervor, bedingte also keine Schmerzen. Der Hund erholte sich rasch von dem Eingriff, er war stets sehr munter, so dass wir am 12. Juli 1901 die zweite Operation vornehmen konnten. Unter Morphium-Chloroformnarkose wurden 4 weitere Bögen der Lendenwirbelsäule aufgebrochen und von dem so freigelegten Rückenmark ein $4^1/_2$ cm langes, den Rest des Sakralmarkes und den grössten Teil des Lendenmarks umfassendes Stück herausgeschnitten (siehe Fig. 2), dessen unterer Teil erst von den narbigen Verwachsungen mit der Dura und mit dem Knochen gelöst werden musste. Auch von dieser Operation erholte sich der lebhafte Hund rasch. Die Hinterbeine waren von nun an vollkommen und dauernd gelähmt und wurden am Boden nachgeschleift. An dem aufstreifenden Fussrücken entwickelten sich mehrfache Decubitalgeschwüre. Nach 3 Wochen magerten die Hinterbeine hochgradig ab, so dass die Knochenlinien auch durch das dicke und dichte Fell deutlich zu sehen waren. Die hintere Körperhälfte schien sich, da auch die Rundung der Gesässmuskulatur völlig fehlte, nach dem Schwanz hin zu verjüngen. Die Behaarung war nirgends verändert oder abgescheuert, die Haut nirgends ulzeriert. Die Haare zwischen den Zehenballen sind an den hinteren Fusssohlen weit vorgewachsen, hier waren auch

die Klauen auffallend lang, länger als an den Vorderfüssen. Der Hund reinigte sich an den gelähmten und unempfindlichen Stellen des Körpers ganz ebenso wie an den normal innervierten.

Einen Monat nach der zweiten Operation wird dem Hunde wieder eine läufige Hündin zugeführt; der Hund stürzte, den Hinterkörper nachschleifend, auf sie zu; der Penis erigierte sich auf das stärkste, von einer Ejakulation war jedoch, trotz der immer und immer wiederholten Kohabitationsversuche des Tieres, nichts zu konstatieren. Urin- und Stuhlentleerung erfolgte spontan, unabhängig vom Willen und abhängig vom Füllungsgrade der Blase und des Rektums.

Am 7. September 1901 wurden abermals weitere $3^1/_2$ Wirbelbögen kopfwärts aufgebrochen und noch ein 4 cm langes Stück des Rückenmarks abgetrennt (siehe Fig. 3). Weiter konnten wir nicht gehen, da wir dadurch die Atmung zu sehr beeinträchtigt und damit das Leben des Hundes

Fig. 1.

Fig. 2.

Fig. 3.

in Gefahr gebracht hätten. Nunmehr magerte auch das kaudale Drittel der Rückenmuskulatur und der Bauchdecken hochgradig ab. Die hintere Hälfte des Tieres wurde dadurch so leicht, dass sie mit der noch funktionstüchtig gebliebenen Muskulatur des Rückens gehoben werden konnte. Beim Laufen berührte somit der Hund mit dem Gesäss den Boden nicht, nur die Dorsalseite der Hinterpfoten streifte etwas auf. Beim Zusammenkommen mit einer läufigen Hündin stürzte der Hund auf diese los, zeigte sich aufs äusserste erregt, versuchte sie mit den vorderen Extremitäten zu umklammern. Eine Erection des Penis kam aber diesmal und bei allen späteren Versuchen nicht mehr zustande.

Auch als am 13. November 1901 beide kräftig entwickelten Hoden exstirpiert wurden, liess sich beim Zusammensein mit läufigen Hündinnen keine Abnahme der Geschlechtslust feststellen.

Die Rückenwunde verheilte stets gut, der Hund hatte immer grosse Fresslust. Der Ernährungszustand hob sich immer bald nach der Operation wieder und war schliesslich sehr gut. Die ungewöhnlich kräftige Muskulatur der vorderen Extremitäten, des Schultergürtels und des Brustkorbes stand im lebhaften Gegensatz zu der hochgradigen Abmagerung des Hinterteils und der unteren Extremitäten (s. Fig. 4). Hier waren

durch das dichte Fell die Knochenlinien deutlich zu sehen. Die Decubitalgeschwüre an den Fussrücken der Hinterbeine heilten mit der Zeit zu derben Schwielen aus! Die Behaarung war nirgends verändert oder abgescheuert, die Haut war nirgends ulzeriert, sie erwies sich über dem Gesäss ebenso dick wie im Nacken und war hier wie dort

Fig. 4.

mit Fett gut gepolstert. An dem muskellosen Hinterteil hingen die hinteren Extremitäten ganz schlaff, locker pendelnd, im Hüftgelenk und Kniegelenk stark gebeugt, im Sprunggelenk stark plantarflektiert (siehe Fig 4). Mit den breit und stämmig aufstehenden Vorderbeinen konnte der Hund im raschen Tempo laufen, wobei die Hinterbeine wie als unnütze Anhängsel mitgeschleudert wurden. An den hinteren Extremitäten waren niemals willkürliche Bewegungen zu sehen, ebenso wenig waren dort reflektorisch oder durch den elektrischen Strom Muskelkontraktionen auszulösen. Dagegen konnten am Schwanz durch Kneifen, ja schon durch leises Berühren

der Haare lebhafte, horizontal pendelnde Bewegungen ausgelöst werden. Streichelte man aber den Hund am Kopfe, was ihm sichtlich eine angenehme Empfindung erweckte, so blieb der Schwanz unbeweglich. Die Schwanzwurzel erschien an dem ganz atrophischen Hinterkörper des Tieres etwas kräftiger entwickelt zu sein. An dem unempfindlichen Schwanz bedingte faradische Reizung Wedelbewegungen.

In der Verdauung konnten keine Störungen konstatiert werden. Der Kot unterschied sich nicht von dem gesunder Hunde; nur seine Ausstossung erfolgte unabhängig von dem Willen und der Empfindung des Tieres; so fiel häufig beim Laufen, ohne dass der Hund dessen achtete, Stuhl aus dem After, ferner fand sich im Lager neben dem Hunde meist Kot. Ebenso verlor der Hund auch häufig beim Laufen Harn; beim Beschnuppern der Hütten anderer Hunde im Hof zeigte er durch Wendungen des Hinterkörpers deutlich die Absicht, Harn zu lassen, aber stets erfolglos. Die Blase war nicht mehr zu fühlen und nicht mehr auszudrücken.

Am 2. Februar 1903, also fast 2 Jahre nach der ersten Operation und $1^1/_2$ Jahre nach der dritten, wurde der gesund und lebhaft gebliebene Hund durch Chloroform getötet. Bei der Sektion zeigte sich, dass vom 9. Brustwirbel ab die Dornfortsätze und die Wirbelbögen fehlten. Bindegewebsmassen und Fett füllten den früher eröffneten Wirbelkanal aus, der da und dort auch wieder durch weiche, blutreiche, spongiöse Knochenteilchen überbrückt war. Der Kreuzbeinkanal wurde noch verschlossen vorgefunden. Nach Losbrechen der Knochendecke wurde von dort der Rest des Duralsackes mit Conus, Filum terminale und Cauda equina im Zusammenhang mit einigen Spinalganglien herausgenommen.

4 cm kaudal vom letzten fühlbaren Wirbeldorn verlief von der hinteren Medianlinie zu beiden Seiten nach der Bauchseite und etwas schräg gegen den Hinterkörper hin gerichtet eine scharfe Begrenzungslinie zwischen der vorderen dunkel braunroten und der hinteren gelbweiss gefärbten Rückenmuskulatur.

Das subkutane Fett war über der ersteren, funktionstüchtigen Muskulatur weniger reichlich als über den vorher gelähmten Rückenmuskeln. Die Muskeln der hinteren Rumpfhälfte waren in ihrer gelbweissen Farbe kaum von dem reichlichen sie umgebenden Fett zu unterscheiden, sie waren nur durch die Sehnenansätze in ihrer Struktur einigermassen zu erkennen. Die geschwundenen Muskeln wurden einer sehr genauen mikroskopischen Untersuchung durch Herrn Privatdozent Dr. Jamin unterworfen; die Ergebnisse sind in einer grossen zusammenfassenden Arbeit über „Experimentelle Untersuchungen zur Lehre von der Atrophie gelähmter Muskeln“ [1]) niedergelegt. Aus den dort (Seite 71—83) gebrachten ausführlichen Darlegungen ist zu ersehen, dass auch im mikroskopischen Bild der grösste Teil der Muskeln durch Fettgewebe ersetzt war. Inmitten von Bindegewebe und von Fettzellen fanden sich stark verschmälerte Muskelfasern mit sehr vermehrten, grossen chromatinreichen Kernen. Wo überhaupt die kontraktile Substanz noch deutlich zu unterscheiden war, zeigte sie auch deutliche Längs- und Querstreifung. Nirgends war körniger oder fettiger Zerfall der Muskelfasern selbst oder Verschleppung von Muskelresten in Körnchenzellen nachweisbar.

1) Jena, Gustav Fischer 1904.

Die Muskelspindeln der atrophischen Muskeln erwiesen sich grösstenteils von ganz normalem Aussehen, ihre Nervenfasern liessen keine degenerative Veränderung erkennen.

Die Gefässe der geschwundenen Muskeln waren sehr reichlich und boten verdickte Wandungen.

Die Knochen der vorderen und hinteren Extremitäten wurden sorgfältig mazeriert, getrocknet und gebleicht. Äusserlich konnte an den Knochen der hinteren Extremitäten nicht die geringste Veränderung festgestellt werden. Durch Wägung war aber festzustellen, dass diese im Verhältnis wesentlich leichter waren als die der Vorderbeine. So wog der Femur 13,15 g, der kleinere Humerus hatte dagegen ein Gewicht von 17,37 g. Bei der Röntgendurchleuchtung zeigte sich, dass das Schattenbild der Knochen der hinteren Extremitäten viel lichter war als das der vorderen.

In den peripherischen Nerven, die zu dem Bereich des exstirpierten Rückenmarkstückes gehörten, fanden sich auffälligerweise zahlreiche, gut erhaltene Nervenfasern. So waren im Nervus ischiadicus sowohl nahe seiner Ursprungsstelle aus dem Plexus als auch in seinen Ausläufern etwa $^1/_3$—$^1/_4$ sämtlicher Fasern mit erhaltenen, durch Osmium braunschwarz gefärbten Markscheiden versehen. Diese Markscheiden boten allerdings vielfach die Zeichen des beginnenden Zerfalls, wie Abblassung, Schollen- und Körnchenbildung, doch waren auch auf Querschnitten bei etwa einem Dritteil der Fasern noch deutlich Ringchenbildung und auf Längsschnitten Röhrenbildung zu konstatieren. Ganz ähnliche Verhältnisse boten sich im Cruralis und im Nervus tibialis. Auf Querschnitten durch Osmiumpräparate waren hier wie dort neben den erhaltenen Markscheidenringen, die ja auch schon vielfach beginnende Quellung und angedeuteten Körnchenzerfall boten, sehr zahlreiche wasserhelle Fasern getroffen (nackte Axenzylinder?), die durch feines Netzwerk (Gliafasern?) voneinander getrennt wurden. Eine sichere Deutung dieser Bilder vermag ich nicht zu geben.

Die Vermutung, dass die erhaltenen oder erst im beginnenden Zerfall begriffenen Markscheiden den Nervenfasern für die sensible Leitung entsprachen, konnte dadurch gestützt werden, dass die Nervenwurzeln, welche in die Spinalganglien einmündeten, dicht markhaltig waren, während die daran vorbeiziehenden motorischen Wurzeln der Markscheiden ganz entbehrten.

In den Spinalganglien der Sakral- und Lumbalgegend und denjenigen aus der oberen Brust- und Halswirbelsäule war ein Unterschied der histologischen Struktur nicht zu konstatieren. Die Ganglienzellen in den Spinalganglien des Nervus cruralis, welche seit $1^1/_2$ Jahren vom Rückenmark abgetrennt und dadurch funktionsuntätig waren, erwiesen sich als intakt, kein Zeichen einer Degeneration war an ihnen nachzuweisen; auch die zwischen den Ganglienzellen durchziehenden Nervenfasern waren gut markhaltig. Die nach der Nisslschen Methode gefärbten Schnitte boten, auch wenn sie aus den Spinalganglien der unteren Lendenwirbelsäule stammten, nirgends Bilder, die mir zweifellos als pathologisch anzusprechen schienen.

Wie schon oben erwähnt, wurde intra vitam das Rückenmark vom 9. Brustwirbel bis zum Kreuzbein herausgenommen. Der Kreuzbeinkanal selbst wurde erst post mortem geöffnet. Der in ihm untergebrachte

unterste Teil des Rückenmarks gleicht auf Querschnitten völlig solchen aus dem menschlichen Conus. Das Gliagewebe, welches sich dem Stumpf nach oben anschliesst, geht bald in Bindegewebe über. Auf Längsschnitten ist aber der Unterschied zwischen beiden Gewebsarten gut zu erkennen. Das Bindegewebe ist faseriger, kernärmer und die Kerne haben im Gegensatz zu den runden kleinen Gliakernen längliche, spindlige Gestalt. Schon kurz unterhalb des oberen Stumpfes weisen die Vorder- und die Seitenstränge sehr zahlreiche markhaltige Fasern auf. Von einer sekundären Strangdegeneration ist nichts festzustellen. Nur im dorsomedialen Winkel der Hinterstränge ist ein kleines Feld (dorsomediales Sakralfeld) ausgespart. Der Zentralkanal ist etwas erweitert, zeigt aber vorzüglich erhaltenes Epithel. Die dem Conus anliegenden Nervenfaserquerschnitte unterscheiden sich in keiner Weise von gesunden. Nur nach vorn, also ventralwärts vom Conus, sind einige Bündel, die der normalen Markscheiden entbehren. Ausserhalb der Dura mater finden sich paarweise Nervenwurzelquerschnitte, von denen immer der eine gut schwarz gefärbte Markscheiden aufweist, während der andere, welcher an Umfang wesentlich geringer ist, diese völlig vermissen lässt.

Die graue Substanz des Conus weist in ihren Vorderhörnern tadellos erhaltene grosse multipolare Ganglienzellen auf. Im mittleren und unteren Teil des Conus werden diese seltener. Die Hinterhörner sind ungemein bauchig. In die mittlere Partie der grauen Substanz strahlen, ganz ebenso wie ich es für den menschlichen Conus beschrieben habe, aus den Hintersträngen Fasern aus. Ferner gehen auch hier aus den hinteren Partien der Seitenstränge Fasern direkt in die anliegenden Wurzeln über. Die Markscheiden der Hinterstränge stehen viel dichter und haben sich viel intensiver gefärbt als die der Vorder- und Seitenstränge.

Vom 9. Brustwirbel war das Rückenmark erhalten geblieben. Auf Längsschnitten durch den unteren Stumpf lässt sich, ähnlich wie das am oberen Ende des Conus nachzuweisen war, erkennen, dass sich das Rückenmark in einen sehr zellreichen gliösen Strang verliert, in dem noch einzelne markhaltige Fasern wie verloren ziehen. Seitlich von ihm finden sich grössere Faserbündel, die ein- und austretenden Wurzeln. Zwischen dem gliösen Gewebe treten dann bindegewebige Züge auf, die verhältnismässig zellarm und ausgesprochen faserig sind. Mit fibrösen Spangen ist dann der nach unten sich verjüngende Rückenmarksstumpf an der Dura mater und mit dieser fest am Wirbelkanal verwachsen. In die Hinterstränge strahlen bald sehr umfangreiche hintere Wurzeln ein. Die Markscheiden von diesen und von den Hintersträngen selbst haben sich bei der Weigert-Palschen Methode viel intensiver blau gefärbt als die des übrigen Markes. In den Hintersträngen stehen auch die Fasern viel dichter als in den Vorder- und Seitensträngen. Die sekundäre aufsteigende Degeneration in dem H.-S. beschränkt sich auf einen auffällig kleinen Bezirk in deren dorsomedialem Bezirk beiderseits neben dem Septum. Der Umfang der Hinterstränge im ganzen ist gegenüber normalen Verhältnissen bedeutend vermindert. Der Zentralkanal ist auf gut Stecknadelkopfgrösse erweitert. Sein Epithel ist gut erhalten, An der grauen Substanz ist im Brustmark nicht die geringste Veränderung festzustellen, von den Hintersträngen strahlen in sie auffällig kräftige und zahlreiche Fasern. Ebensowenig weisen die Vorderstränge oder die Vorderseitenstränge einen

krankhaften Defekt auf. Die Randpartien der Hinterseitenstränge sind im mittleren Brustmark leicht rarefiziert. Auf Längsschnitten lässt sich erkennen, dass die Markscheiden der Vorder- und Seitenstränge nach unten immer dünner werden, kugelige und blasige Auftreibungen zeigen und sich schliesslich im Gliagewebe verlieren.

Im oberen Brustmark und im Halsmark beschränkt sich die sekundäre Degeneration auf einen minimalen Bezirk in den dorsomedialen Ecken der Hinterstränge neben dem Septum medianoposticum. Die Fasern in den Hintersträngen stehen auch hier sehr dicht und haben sich sehr intensiv gefärbt, das ganze Gebiet der H.-S. ist aber ganz entschieden eingeengt und dadurch gewinnt es den Anschein, als wäre die H-Figur der grauen Substanz nach hinten gerückt. Die Seitenstränge, die Vorderstränge und die graue Substanz selbst sind intakt.

In der Medulla oblongata konnten krankhafte Veränderungen nicht konstatiert werden.

Bei der Zusammenfassung der Ergebnisse der vorliegenden Beobachtungen glaube ich darauf verzichten zu dürfen, meine Theorien über die Innervation von Blase, Mastdarm und den Geschlechtsapparat nochmals eingehend darzulegen. Ich habe das im 21. Band dieser Zeitschrift getan und hatte die Freude und Genugtuung, dass in einer Reihe von Arbeiten, so in einer sehr ausführlichen von van Gehuchten[1]), ferner in solchen von Bartels[2]), von Fürnrohr[3]), von Hirt[4]), von Friedmann[5]), von Homburger[6]), R. Bálind und H. Benedict[7]), A. Loeb[8]), Fr. Pick[9]), M. Rosenfeld[10]) und anderen mehr die dort entwickelte Auffassung für zutreffend befunden wurde. Ich kann sie dahin ganz kurz zusammenfassen:

Nach Herausnahme des unteren Teiles des Rückenmarks stellt sich nach anfänglichen Störungen (grosse, ausdrückbare Blase, Anhäu-

1) Un cas de lésion traumatique des racines de la queue de cheval. Le Névraxe. Vol. IV. fasc. 1.

2) Über Erkrankungen der Cauda equina. Mitteilungen aus den Grenzgeb. d. Med. u. Chirurgie. 11. Bd.

3) Wirbelsäulen- und Rückenmarksverletzungen. Deutsche Zeitschrift für Nervenheilkde. Bd. 24.

4) Kasuistischer und kritischer Beitrag zur Lehre von der Funktion der Blase und des Mastdarms. Münch. med. Wochenschr. 1903. Nr. 37.

5) Zur Kenntnis der cerebralen Blasenstörungen und namentlich des Rindenzentrums für die Innervation der Harnblase. Münch. med. Wochenschr. 1903. Nr. 37.

6) Über spinale und cerebrale Störungen der Harnblaseninnervation und die Pflege der Inkontinenten. (Therapie der Gegenwart. September 1903.)

7) Über Erkrankungen des Conus terminalis und der Cauda equina. Deutsche Zeitschrift f. Nervenheilkde. Bd. 30.

8) Gutachten über eine traumatische Verletzung des Conus terminalis. Mitteilungen aus den Grenzgebieten der Medizin und Chirurgie.

9) Verhandl. d. Gesellschaft Dtsch. Naturfor. u. Ärzte. Breslau 1904. S. 43.

10) Deutsche Zeitschrift f. Nervenheilkunde. Bd. 22.

fung von Kot im Rektum) eine automatische Entleerung dieser Organe ein, welche vom Willen nicht beeinflusst werden kann.

Bei Herausnahme des unteren Rückenmarksabschnittes bis zur Mitte des Lendenmarks ist die Ausübung des Geschlechtsaktes bei männlichen Tieren durch die Lähmung der hinteren Extremitäten mechanich behindert, es kommt zur Erektion und zum Austräufeln des Samens.

Wird auch der oberste Teil des Lendenmarks entfernt, so ist eine Erektion nicht mehr möglich, die Geschlechtslust besteht aber unbehindert fort.

Aus den an dem lebenden Hunde gemachten Beobachtungen, aus dem Sektionsbefund und aus den mikroskopischen Präparaten sind fernerhin noch folgende Schlussfolgerungen zu ziehen.

In der Ernährung der Haut und der Haare ist in der hinteren Körperhälfte, die durch Herausnahme des unteren Rückenmarkabschnittes völlig anästhetisch gemacht war, nicht der geringste Unterschied gegen die normal innervierte Hautbedeckung der vorderen Rumpfhälfte festzustellen gewesen. Dort, wo sie besonders starken Schädigungen ausgesetzt war, wie an der Streckseite der nachgeschleiften Füsse, entwickelten sich Dekubitalgeschwüre, die später aber in Schwielen ausheilten. Von „trophischen" Störungen der Haut konnte also nichts konstatiert werden. Der Hund reinigte sich an den unempfindlichen hinteren Extremitäten ganz ebenso wie an den übrigen Körperpartien.

Das subkutane Fett war über den hinteren Partien des Rückens, dort wo die Muskulatur geschwunden war, reichlicher entwickelt als über dem vorderen Teile des Rumpfes.

Von der Muskulatur war im Bereich der hinteren Körperpartie und der unteren Extremitäten die kontraktile Substanz fast ganz geschwunden. Die Muskeln waren in reichliches Fettgewebe eingehüllt und von so hellgelber, glänzender Farbe, dass sie kaum von diesem unterschieden werden konnten. Auch mikroskopisch bestanden sie fast nur aus Fettzellen, das inter- und perimuskuläre Fettgewebe war in hohem Grade vermehrt, wo aber noch atrophische, fibrilläre Muskelfasern vorhanden waren, dort konnte auch Längs- und Querstreifung konstatiert werden. Die Muskelspindeln erwiesen sich zum grössten Teil intakt!

Die Knochen der hinteren Extremitäten waren ungefähr um ein Drittel leichter als die vorderen. Bei der Röntgendurchleuchtung erwies sich auch das Schattenbild des Femur wesentlich heller als das des Humerus.

Die zu dem exstirpierten Sakral- und Lumbalmark gehörigen

Nerven waren nicht marklos, wie man es nach dem langen Zeitraum, der zwischen den Operationen und der Tötung des Hundes lag, hätte vermuten können. Etwa ein Drittel oder ein Viertel der Fasern war von Markscheiden, welche bei der Weigert-Palschen Färbung und mit Osmium sich schwarz färbten, umhüllt. Bei stärkeren Vergrösserungen boten diese erhaltenen Markscheiden aber doch auch schon die Zeichen beginnenden Zerfalls (leichte Körnelung).

Die in das Lumbal- und Sakralgebiet gehörigen Spinalganglien unterschieden sich in keiner Weise von normalen. Schnitte aus ihnen wiesen intakte Ganglienzellen auf. Zwischen diesen verliefen markhaltige Nervenfasern. Die an den Spinalganglien vorbeiziehende motorische Wurzel war marklos; die Vermutung, dass die erhaltenen Markscheiden der peripherischen Nerven die sensiblen Fasern umhüllten, ist demnach wohl begründet.

Der im Sakralkanal untergebrachte Conus terminalis, welcher nahezu zwei Jahre von dem übrigen Rückenmark abgtrennt war, bot, abgesehen von einem geringen Faserausfall im dorsomedialen Sakralbündel, keine deutlichen Zeichen von sekundärer Degeneration.[1]) Die Vorder- und Seitenstränge dort scheinen demnach im wesentlichen Kommissurenbahnen zu entsprechen. Die anliegenden Wurzeln boten normalen Markscheidengehalt. Der Umstand, dass durch Kneifen des Schwanzes länger dauernde Wedelbewegungen auszulösen waren, spricht für grosse Selbständigkeit der Reflexzentren.

Auch die aufsteigenden Degenerationen im mittleren und oberen Brustmark und im Halsmark waren in Anbetracht des schweren Eingriffs am Rückenmark auffällig gering. In den dorsomedialen Partien der Hinterstränge des Brustmarks fand sich eine geringe Lichtung, die im Halsmark kaum mehr zu erkennen war. Der Umfang der Hinterstränge im ganzen war aber entschieden eingeengt. Die Fasern standen dort dichter und hatten sich auch intensiver gefärbt als in den Seiten- und Vordersträngen; da auch die am unteren Stumpfe einstrahlenden hinteren Wurzeln besonders faserreich waren und sich besonders intensiv färbten, so glaube ich mit

1) Dasselbe Verhalten des Conus terminalis konnte ich in einem ähnlich gelagerten Falle schon früher beim Menschen feststellen. (Weitere Beiträge zur Pathologie u. pathologischen Anatomie des unteren Rückenmarksabschnittes. Deutsche Zeitschrift f. Nervenhlkde. Bd. 19.) Einem Maurer, der sich durch Sturz von einem Gerüst die Wirbelsäule brach, wurden die unteren Lendensegmente und die oberen Sakralsegmente zertrümmert. Auch bei diesem Kranken, der erst 13 Jahre nach dem Sturze starb, fand sich der Conus terminalis mit Vorder-, Seiten- u. Hintersträngen intakt. Ebenso wie oben geschildert, waren auch hier in den Spinalganglien, die zu den zerstörten Sakral- und Lumbalsegmenten gehörten, keine krankhaften Veränderungen zu konstatieren.

Fickler[1]) reparatorische und regeneratorische Vorgänge, d. h. eine Faserneubildung und somit ein Auswachsen aus den Spinalganglien unterhalb des Stumpfes annehmen zu müssen.[2])

Der Ernährungszustand des Tieres war, abgesehen von dem Schwund der Muskulatur der hinteren Extremitäten und der hinteren Körperhälfte, sehr gut, die Verdauung war nicht nachweislich gestört, die Fresslust und die Intelligenz und das Temperament des Hundes blieben wie vor der Operation.

Trophische Störungen in dem bisher gebrauchten Sinne des Wortes waren nicht nachzuweisen, der Schwund der Muskeln und der Knochen ist meines Erachtens lediglich auf den Funktionsausfall zurückzuführen.

Die hier gebrachten Untersuchungen beweisen somit, dass es möglich ist, die caudale Hälfte des Rückenmarks bis zur Höhe der Zentren der Respirationsmuskeln herauszunehmen, ohne die Lebensfähigkeit zu beeinflussen.

---

1) A. Fickler, Experimentelle Untersuchungen zur Anatomie der traumatischen Degeneration und der Regeneration des Rückenmarks. Deutsche Zeitschrift f. Nervenheilkde. Bd. 29.

2) Auch in dem schon oben erwähnten Falle von Zertrümmerung des unteren Lumbal- und oberen Sakralmarks beim Menschen fand sich oberhalb der Zerstörung des Rückenmarks eine ungewöhnlich starke Entwicklung der hinteren Wurzeln und eine ungewöhnlich intensive Färbung der Hinterstränge (siehe diese Zeitschrift Bd. 19, Tafel V, Fig. 1).

XX.

Aus der medizinischen Universitätsklinik in Jena (Direktor: Geh. Med.-Rat Prof. Stintzing).

Zur Kasuistik der neuritischen Plexuslähmung (Plexus brachialis).

Von

Prof. Dr. J. Grober,

Assistent der Klinik.

(Mit 2 Abbildungen.)

Der im Folgenden beschriebene Fall von totaler Lähmung des Plexus brachialis zeichnet sich durch eine Reihe von Besonderheiten aus, die, ganz abgesehen von der Seltenheit der Affektion, die richtige Diagnose eine Zeit lang erschwerten. Dazu kommt, dass bei der Kranken ältere Veränderungen am peripheren Nervensystem vorhanden waren, die, ebenfalls komplizierter Natur, eine sorgfältige Untersuchung der nervösen Funktionen verschiedener Organe nötig machten, so dass die rein kasuistische Beschreibung des Krankheitsverlaufs und der Bericht über die erst allmählich sich vervollständigende Diagnose einigen Interesses sicher sein dürften.

Aus der Jenaer Augenklinik wurde Frau B. M. aus H. am 28. X. 1905 auf die medizinische Klinik verlegt, weil dort während einer dreitägigen Beobachtung sich Symptome gezeigt hatten, die an einen Hirntumor denken liessen: die Frau klagte über Schwindel, Kopfschmerzen, Augenflimmern, hatte mehrfach erbrochen, hatte Doppelbilder und am linken Auge nach aussen von der Pupille eine spindelförmige, radial gestellte Blutung. — Bei der Aufnahme war die Kranke leicht benommen, sie klagte über sehr heftige Schmerzen im Nacken und Hinterkopf, über Gedächtnisschwäche, Unfähigkeit zusammenhängend zu denken und auf die ihr gestellten Fragen zu antworten. Objektive Erscheinungen, die diesen Klagen etwa entsprochen hätten, waren nicht aufzufinden. — Indessen gelang es doch erst am folgenden Tage, die Anamnese in wünschenswerter Vollständigkeit aufzunehmen.

Die Eltern der 35jährigen Frau sind gestorben: der Vater an Schwindsucht, die Mutter an einem Magenleiden. Die Geschwister sind gesund oder an hier gleichgültigen Krankheiten gestorben. Ihr Mann, der sonst gesund ist, litt zur Zeit des Klinikaufenthalts der Frau an einem nach Influenza entstandenem Gastroduodenalkatarrh mit Ikterus; nähere Erkundigungen bei dem behandelnden Kollegen ergaben, dass derselbe, was uns später sehr wesentlich war zu wissen, weder Lues gehabt hatte

Fig. 1.

noch Potator war. Die Ehe war kinderlos geblieben, auch Fehl- oder Frühgeburten waren nicht erfolgt. Ein Grund für die Sterilität konnte nicht aufgefunden werden. Unsere Kranke hatte als Kind Masern und Scharlach gehabt, später auch einmal Diphtherie; die Menses waren stets regelmässig erfolgt, auch andere Erkrankungen der Genitalsphäre hatte sie nicht durchgemacht. — Im Jahre 1896 bekam sie infolge einer längere Zeit ohne Erfolg behandelnden Zahnwurzel-Entzündung an der rechten

Backe eine wallnussgrosse Geschwulst, die einen Einschnitt nötig machte, bei dem jedoch kein Eiter entleert worden sei. Etwa 14 Tage später bemerkte sie, dass der rechte Mundwinkel herabhing (eingeschlürftes Wasser soll wieder herausgeflossen sein) und das Gesicht schief geworden war. In der rechten Gesichtshälfte hatte sie damals, vom Mund bis zum Ohre reichend, das Gefühl des Taubseins und der Kälte; sie konnte das Gesicht nicht gleichmässig bewegen, „die rechte Seite stand still". Der Arzt,

Fig. 2.

den sie dann aufsuchte, konstatierte weiter, dass das Zäpfchen nach rechts verzogen sei; ausserdem konnte sie damals nicht ordentlich schlucken. Sie wurde elektrisiert und in etwa 5 Wochen stellte sich die Empfindlichkeit der rechten Seite wieder her, dagegen traten, während auch die Bewegungen allmählich wieder zunahmen, krampfartige Zuckungen im mittleren Teil der rechten Gesichtshälfte auf, die bis heute sich nicht verloren haben. Auch von der Lähmung der Gesichtsmuskeln ist nur ein Teil im

Lauf der Jahre langsam verschwunden. — Anfang März 1905 erkrankte sie nun neuerdings an einer „Influenza", die etwa 3 Wochen dauerte und mit einem heftigen Nasen- und Rachenkatarrh abschloss, bei dem längere Zeit ein sehr reichlicher eitriger Ausfluss aus der Nase bestanden hat; durch denselben hatte die Frau angeblich Linderung ihrer nach der Influenza aufgetretenen Kopfschmerzen. Als die Influenza bereits einige Wochen abgelaufen war, bemerkte sie in beiden Armen eigentümliche, spontan eintretende Zuckungen, erst rechts, dann links. Dabei hatte sie zunächst keine Schmerzen daran. Während im rechten Arm eine Zeit lang ein leichtes Zittern bestehen blieb, dauerten die Zuckungen und die alsbald auftretenden Schmerzen im linken Arm viel länger, besonders die letzteren hörten erst Ende August 1905 auf. Bevor sie aber verschwanden, beobachtete die Frau, dass sie den linken Arm nicht mehr so gut bewegen konnte wie früher. Die Schmerzen und die Bewegungshemmung gingen insofern parallel, als beide zuerst im Unterarm auftraten, dann auf den Oberarm übergingen und schliesslich auch in der Schulter, auch ärztlicherseits, festgestellt wurden. Der Arm ist nach ihren Angaben bis in den Anfang des Herbstes fast völlig gelähmt gewesen. Die Schmerzen sind allmählich zuerst verschwunden, und zwar auch vom Unterarm aus, während sie im Oberarm und in der Schulter, auch unter dem Schulterblatt noch fortbestanden; später sind sie dann auch in den anderen Armteilen vergangen, oder traten nur noch gelegentlich auf. Die Lähmung dagegen soll unverändert bis zur Aufnahme in die Klinik bestanden haben. — Im August v. J. stellten sich dann wieder heftige Kopfschmerzen ein, die auch in das Genick ausstrahlten, so dass sie einen steifen Nacken bekam und den Kopf „nur mit den Händen bewegen" konnte; dabei hatte sie Ohrensausen, „Knacken im Hinterkopf", Gefühl der Kälte in der linken Gesichtshälfte und bemerkte, dass die Zuckungen auf der rechten Seite des Gesichts, die nie ganz verschwunden waren, nun wieder stärker wurden. — Am 10. Oktober soll nach ihrer präzisen Angabe auf einmal das linke Augenlid nach unten gesunken sein, es konnte nicht mehr vollständig geöffnet werden. Die Frau bemerkte auch, dass, wenn es geöffnet wurde, die linke Lidspalte schmaler als auf der anderen Seite war. Zeitweilig soll es ihr dabei grau vor den Augen geworden sein; sie will auch doppelt gesehen haben, und zwar besonders beim Blick nach rechts, das Sehen nach links soll ihr fast völlig unmöglich gewesen sein, da das linke Auge „ganz fest gestanden" haben soll.

Um zunächst bei der Anamnese zu bleiben, so gelang es durch eine ausgedehnte Korrespondenz von mehreren der früheren Ärzte wichtige Mitteilungen über die erwähnten Erkrankungen zu erhalten, die zum Teil die nicht sehr durchsichtigen Erzählungen der Kranken klärten.

Die Notizen des Krankenhauses, in dem damals die kleine Operation vorgenommen worden war, waren glücklicherweise noch vorhanden; auch der Kollege, der die Frau vorher in seiner Praxis behandelt hatte, stellte seine Aufzeichnungen zur Verfügung. Danach litt sie damals (anno 1896) an einer Periostitis des rechten Unterkiefers,

ausgehend von einem kariösen Backenzahn; da sich daran die Bildung eines Tumors nach aussen vom Unterkiefer anschloss, der zwar nicht fluktuierte, aber doch als eiterhaltig angesehen werden musste, so wurde der Frau die Spaltung des Abszesses angeraten. Da inzwischen noch Kieferklemme eingetreten war, wurde im Krankenhaus sofort eine Inzision vorgenommen: ein Längsschnitt bis auf den Knochen und ein senkrechter durch den Masseter bis in die Parotis, beide Male ohne auf Eiter zu stossen. Nachdem hierauf, ohne dass etwas besonderes erfolgte, die Schwellung verschwunden war und die Wunde zugranulierte, wurde noch festgestellt, dass am Angulus mandibulae sich eine Verdickung befände, wahrscheinlich eine Drüse des Kieferwinkels, und die Frau entlassen. Der erkrankte Molaris ist damals (nach Angabe der Frau sogar mehrere) entfernt worden. Die Inzision wurde am 28. VIII., am 30. IX. der letzte Verbandwechsel vorgenommen, und die Kranke zur Kontrolle für 2 Wochen später wiederbestellt. Am 12. XI. wird bei einer Nachuntersuchung eine linksseitige Facialislähmung konstatiert und einige Zeit mit dem faradischen Strom und Strychnininjektionen behandelt. Während also in der Erzählung der Kranken von einer rechtsseitigen Facialislähmung die Rede war, behauptet das Krankenjournal eine Affektion der anderen Seite, von der rechten Seite war dort keine Anomalie verzeichnet. Weitere ärztliche Mitteilungen bestätigen die Angaben der Frau bezüglich der Erkrankung an Influenza im Frühjahr 1905 und der eigenartigen Affektion der Arme, betreffs deren Natur der behandelnde Kollege aber zu keinem sicheren Schluss gekommen war: er hatte, auch der Frau gegenüber, von einem Rheumatismus gesprochen. Schliesslich erfuhren wir auch, dass die Kranke im Laufe des Sommers bereits mehrfach die hiesige medizinische Poliklinik aufgesucht hatte, wo aber wegen des Wechsels der Symptome eine sichere Diagnose nicht gestellt werden konnte; es wurden wiederholt die Klagen der Kranken genau geprüft, die Bewegungshinderung des linken Arms festgestellt, sowie eine sehr deutliche Druckempfindlichkeit der verschiedenen Armnerven und des Erbschen Punktes beobachtet. Doppelbilder sind auch in der Augenklinik noch von der Frau gesehen worden, indessen nur einmal, und die Angaben waren so wenig präzise, dass die Erkennung einer bestimmten Muskellähmung unmöglich war. Objektiv nachweisbar war eine solche nie.

Im allgemeinen haben sich die krankhaften Erscheinungen bei der Frau während des klinischen Aufenthaltes nur wenig geändert, so dass die Beschreibung derselben füglich Wiederholungen vermeiden kann. Es handelt sich im wesentlichen um abgeschlossene Prozesse. Die Erscheinungen, die auf der Augenklinik und auch in den ersten

Tagen unserer Beobachtung für Hirntumor sprachen, sind nicht wiedergekehrt. Wahrscheinlich handelte es sich um einen akuten andersartigen Vorgang, der im Verein mit den zu schildernden Symptomen den bedrohlichen Zustand erzeugte.

Die Kranke befand sich in mittlerem Ernährungszustand, wog 45 kg, wies zierlichen Knochenbau, geringes Fettpolster, blasse Farbe der Haut und der Schleimhäute und keine besonderen Merkmale an den letzteren auf. Der Brustkorb, die Lungen, das Herz, die Gefässe, die Organe des Bauches befanden sich in normalem Zustand; auch die Funktionen derselben waren während der nunmehr über 3 Monate sich erstreckenden Beobachtung niemals ernstlich gestört. Die wenigen Ausnahmen davon hingen so nahe mit den Veränderungen am Nervensystem zusammen, dass sie am besten mit denselben besprochen werden.

Das zunächst am meisten in die Augen fallende Symptom an der Kranken waren die bereits erwähnten Zuckungen in der rechten Gesichtshälfte, die vorwiegend die unteren Teile derselben betrafen und je nach dem psychischem Zustande — bei Erregung traten sie häufiger ein — an Stärke und Häufigkeit wechselten. Die Zuckungen wurden von der Kranken wahrgenommen, konnten aber nicht unterdrückt werden. Es handelte sich also um einen Facialis-Krampf (Tic convulsiv), über dessen Ursache die Erzählung der Kranken bereits Aufschluss gegeben hatte. An der Aussenseite des rechten Unterkiefers bemerkte man ausserdem die eingezogene Narbe der damals vorgenommenen Operation: sie war mit dem Knochen verwachsen und unter ihr fühlte man eine Verdickung desselben, die wohl von der Periostitis herrührte, die von dem entfernten kariösen Zahn veranlasst worden war. Da der Schnitt durch die Parotis hindurch geführt war, musste ein Teil der Facialisfasern durch ihn zertrennt, ein anderer, durch das Narbengewebe eingeschlossen, in einen Reizzustand versetzt worden sein, der die Zuckungen erklärte. Wir suchten nun nach den Folgen der Durchtrennung der Facialisfasern und fanden bereits in der Ruhe — auch auf der Abbildung 1 sichtbar — neben dem engeren Schluss des Mundes auf der rechten Seite, den wir auf den Reizzustand im Nerven bezogen, eine Abflachung in der Gegend nach aussen und unten vom Mundwinkel. Bei „Nasenrümpfen" zeigten sich rechts keine Falten, bei allen aufgegebenen Mundbewegungen versagte die rechte Seite fast völlig, „Zähnefletschen", „Lachen", „Mundspitzen", „Pfeifen" usw. gelang ihr links erheblich besser als rechts, so dass eine Lähmung des rechten Facialis in seinen unteren peripheren Fasern angenommen werden konnte, und zwar so, dass je weiter nach unten, um so deutlicher auch die Lähmung wurde. Am Mundwinkel konnte noch von Parese, am Kinn der rechten Seite musste von Paralyse gesprochen werden. Völlig gelähmt war auch das rechte Platysma, was bei der Kranken, da sie imstande gewesen war, es aktiv zu innervieren, gegenüber der linken Seite, wo sie es noch kräftig kontrahieren konnte, sehr auffiel. Die Facialisreflexe waren — soweit zu prüfen — beiderseits nirgends verändert. Der obere Teil (Augen- und Stirnbewegungen) verhielt sich jedoch normal. Ja es zeigte sich sogar, worauf erst später sorgfältiger, nämlich nachdem wir die Mitteilung des Operateurs über die linksseitige Facialislähmung nach dem

Eingriff erhalten hatten, geachtet wurde, dass die Stirn auf der rechten Seite bei „Stirnrunzeln“ in viel stärkere Falten gezogen wurde als links, dass der Augenschluss rechts viel fester erfolgte und dass, wie das auch auf der Abbildung 1 sichtbar ist, die linke Nasolabialfalte ganz deutlich verstrichen, die rechte dagegen ausgeprägt ist. Es waren also zweifellos 2 Facialislähmungen vorhanden, von denen die rechtsseitige sicher eine periphere sein musste. Es war denn auch mit dem elektrischen Strom in den Muskeln des Kinns und des Mundwinkels rechts weder vom Nerven aus, noch an den Muskeln selbst eine Zuckung zu erzielen, während die Muskeln der darüber gelegenen Teile des Gesichts, die an den Zuckungen des „Tic convulsiv“ teilnahmen, dem elektrischen Reiz gehorchten.

Links liess sich eine Veränderung der elektrischen Erregbarkeit nirgends konstatieren. Die Entstehung der linksseitigen Facialislähmung lag etwa 9 Jahre zurück; es konnte sich also wohl nur um ungeheilte Reste einer solchen handeln. Eine periphere Ursache kam für sie nicht in Betracht, die Kranke wusste nicht einmal etwas von ihrer Existenz.

Wir versuchten nun trotzdem, den Sitz der damaligen Affektion der linken Seite zu bestimmen:

1. Die Anamnese hatte bereits darauf hingewiesen, dass, wie die Frau sich bestimmt erinnert, vom Arzte mehrfach gehört zu haben, das Zäpfchen nach rechts gezogen gewesen sei. Dem müsste eine Lähmung des linken Gaumensegels entsprochen haben. Zur Zeit wurden nach unserer Anschauung die beiden Seiten des Gaumensegels vollkommen gleichmässig bewegt, indes wurde von einem unbeeinflussten Untersucher eine leichte Parese der linken Seite angenommen.[1])

2. Die Untersuchung seitens der Jenaer Ohrenklinik, für die ich Herrn Dr. Bucerius zu herzlichem Dank verpflichtet bin, ergab jetzt normalen Befund an beiden Ohren. Examiniert, erzählte die Kranke jedoch, dass sie zu Beginn der Lähmung etwa 4 Wochen an sogen. Glockenläuten gelitten habe, was entweder auf eine kortikale Reizung oder mit grösserer Wahrscheinlichkeit auf eine Lähmung des N. stapedius hinweist.

3. Verminderte Speichelsekretion der linken Seite war eine der Klagen der Frau, die sie am ersten mitgeteilt hatte; sie hatte beständig das Gefühl der Trockenheit in der linken Mundhälfte, während rechts stets genügend Speichel vorhanden sei; sie hatte sich deshalb daran gewöhnt, mit der Zunge die Mundflüssigkeit von der rechten nach der linken Wange zu schieben. Die Ausführungsgänge der Speicheldrüsen erwiesen sich bei Betrachtung als nicht verändert, eine

1) Die Bewertung dieses Symptoms für die Diagnose der Facialislähmung soll hier nicht erörtert werden. Wir nehmen an, dass zur unkomplizierten VII-Lähmung Gaumensegelparese nicht gehört.

Sondierung gelang nicht mit der wünschenswerten Sicherheit, die einfache Besichtigung ergab nichts, was auf eine Verschiedenheit der Sekretmengen zu schliessen berechtigt hätte. Durch Ausfüllen der Backentaschen mit trockener Watte in gleichen Mengen versuchte ich einen Vergleich zu ermöglichen; jedoch waren die erhaltenen Mengen das eine Mal hier, das andere Mal dort grösser. Eine Verschiedenheit der im Parotisspeichel ausgeschiedenen Menge von Rhodankalium war kolorimetrisch nicht zu erkennen. Wir blieben bez. der Beteiligung der Chorda-Fasern also auf die Angaben der Frau angewiesen, die allerdings an Bestimmtheit nichts zu wünschen übrig lassen. Veränderungen der Schweisssekretion (Koester) und der Tränenproduktion (s. u.) fehlten.

4. Geschmacksstörungen fanden sich nur auf der Spitze der Zunge, wo sauer und salzig nicht, besonders schlecht aber auf der rechten Seite geschmeckt wurden. Sonst aber war der Geschmack für Essig, Kochsalz, Saccharin und Chinin vorhanden. Die Zunge wurde übrigens gerade herausgestreckt, zeigte aber dauernd fibrilläre Zuckungen in ihrem vorderen Drittel.

Nach dem Schema würde also die Facialislähmung der linken Seite ihren Sitz am Ganglion geniculi gehabt haben.

Es handelte sich zur Zeit um eine Parese nach einer totalen zentral bedingten Lähmung des linken Facialis und um eine Paralyse — peripheren Ursprungs und traumatisch bedingt — der unteren Teile des rechten Facialis. Das drückt sich auf der Abbildung 2 deutlich aus: links tritt beim Lachen der Mundwinkel viel weiter nach aussen, der rechte bleibt zurück, während das rechte Auge dabei viel besser zugekniffen wird als das linke. Unten die vollständige Lähmung rechts, gegenüber der Parese links; oben links ebenfalls Parese gegenüber der normalen Muskelkontraktion rechts; eine gewiss eigentümliche kreuzweise Verteilung von Hypokinesen.

Diese sowie der Reizzustand der rechten Gesichtshälfte, der sich neben den erwähnten Zuckungen und dem eingekniffenen Mundwinkel in einer Verziehung der Nasenmittellinie nach rechts (siehe die Abbildungen) kundgab, machte das Studium der Mimik bei der Kranken sehr interessant. Dabei ergaben sich nun noch einige andere Veränderungen im Gesicht, die in Verbindung mit den übrigen Krankheitserscheinungen ein ganz neues Körpergebiet als den Sitz einer zweiten Affektion erkennen liessen. Vergleicht man nämlich auf Abbildung 1 die beiden Augen, so lässt sich unschwer feststellen, dass der linke Augenbrauenbogen viel höher steht als der rechte, und dass die Lidfalte des rechten Auges viel tiefer herabhängt als die des linken. Das war indessen nur bei dauerndem Fixieren eines Gegenstandes der

Fall; sah die Kranke in die Ferne, so trat eine deutliche Ptosis hervor. Im Lauf der Beobachtung — das Herabsinken des oberen Lides war nach Angabe der Frau erst etwa 8 Tage vor der Aufnahme in die Klinik aufgetreten — wurde die Ptosis allmählich dadurch kompensiert, dass eine unwillkürliche Innervation der Muskeln der Stirnhaut die Lidspalte weiter öffnete, so dass schliesslich die rechte 8 mm, die linke 9 mm in der Höhe mass. Dagegen blieb während der ganzen Dauer der Erkrankung die linke Pupille enger als die rechte. Ausserdem war der Bulbus anfänglich leicht vorgetrieben, später sank er mehr zurück. Die Messung mit dem Exophthalmometer, die ich der Freundlichkeit Herrn Prof. Hertels von der hiesigen Augenklinik verdanke, ergab rechts 15 mm, links 14 mm, damals war bereits die erwähnte sekundäre Veränderung vor sich gegangen. Der Druck, in mm Hg gemessen, verhielt sich auf beiden Augen gleich (28 mm). Die Ptosis, die Miosis und die Veränderung des Bulbusvolumens wiesen auf eine Affektion des Sympathicus hin; alle drei Erscheinungen werden als der Hornersche Symptomkomplex bezeichnet. Erstere, bedingt durch Parese des Müllerschen Muskels, der mit dem Levator palpebrae das obere Lid hebt, und die Miosis paralytica (Lähmung des Dilatator iridis) sind wichtiger, die trophischen Störungen kommen seltener zur Beobachtung. Meist bestehen sie in einer Abnahme des Drucks, gelegentlich in einer Verringerung des Volumens; von anderen vom Sympathicus abhängigen Störungen sind manchmal Magererwerden der betr. Wange, Rötung und abnormes Wärmegefühl in ihr, wohl auch einmal das Gegenteil, gesehen worden. Objektive Temperaturveränderungen wurden nur sehr selten festgestellt. Bei unserer Kranken liessen sie sich nachweisen: das Hautthermometer zeigte bei wiederholten Messungen an verschiedenen Tagen links 0,5—0,9° C. weniger als rechts. Andere vasomotorische Phänomene, Rötung der Haut und Vermehrung resp. Verminderung der Schweissproduktion, waren nicht nachzuweisen. Eine genaue Untersuchung der Tränensekretion, die Prof. Hertel die Güte hatte, mit einer von ihm ersonnenen Methode auszuführen, ergab auf beiden Seiten ganz gleiche Mengen produzierter Flüssigkeit. Eine Abmagerung der linken Seite zu konstatieren, möchte ich nicht wagen, da die Verhältnisse wegen der Facialiserkrankungen zu verwickelt liegen und ein Vergleich nicht angängig ist.

Auf eine andere Erscheinung, die mit dem Sympathicus in Verbindung gebracht werden kann, wiesen Klagen der Frau hin, die sie erst vorbrachte, als die ersten schweren Symptome, die ja die Möglichkeit eines Tumors des Gehirns hatten in Erwägung ziehen lassen, abgeklungen waren. Es traten Anfälle von Herzklopfen ein, die einige

Stunden, in ungünstigen Fällen auch einige Tage anhielten, unter körperlicher Ruhe aber und der Anwendung des Kühlschlauches prompt zurückgingen. Am Herzen war dabei eine Veränderung nicht zu konstatieren. Da andere Erscheinungen einer Neurose nicht vorhanden waren, haben wir keinen Anstoss genommen, diese Herzpalpitationen als Zeichen einer Sympathicuserkrankung zu betrachten. Freilich wird eine derartige Mitbeteiligung des Herzens nur bei Affektionen des untersten Halsganglion gesehen, indessen, wie aus dem Folgenden ohne weiteres hervorgehen wird, muss eine Erkrankung der nervösen Elemente, die das Rückenmark in der Höhe der unteren Halswirbel verlassen, angenommen werden. Die Fasern des Sympathicus, die zum Auge gehen, stammen aus dem Ganglion cervicale supremum und gelangen im Plexus caroticus nach dem Kopf. Verfolgt man sie weiter zurück, so gelangt man an das Centrum ciliospinale, das im ersten Dorsalsegment gelegen ist und durch den entsprechenden Ramus communicans mit dem Grenzstrang des Halses in Verbindung tritt. Miosis der Pupille kann hervorgerufen sein durch Zerstörung des genannten Zentrums. Wir wurden also durch die genaue Analyse der Erscheinungen am Kopf, resp. am Gesicht zur Untersuchung der nervösen Elemente, die von der Halswirbelsäule ausgehen, veranlasst.

Vorher sei erwähnt, dass an den anderen Hirnnerven keine abnormen Befunde erhoben werden konnten.

Die Anamnese hatte bereits darauf hingewiesen, dass am linken Arm Lähmungserscheinungen bestanden. Besichtigung und Messung der Extremitäten bestätigen das: an gleicher Stelle gemessen war bei wiederholter Untersuchung der Umfang des Oberarms rechts 26, links 24,5, des Unterarms rechts 20,5, links 18,5 cm. Eine deutliche Atrophie zeigten am Oberarm und an der Schulter folgende Muskeln: Deltoideus, Supraspinatus, Biceps, Triceps und Brachialis internus; weniger deutlich war sie im Infraspinatus und im Serratus anticus nachweisbar. Der Trapezius, Rhomboideus, Teres, Pectoralis major und Cucullaris liessen keine Veränderungen erkennen. Am Unterarm waren atrophisch: Supinator longus, Flexores carpi und die Strecker der Hand. Die Interossei links erwiesen sich durch ihre Rinnenbildung als atrophiert, ebenso waren Daumen- und Kleinfingerballen links abgeflacht; an den Fingerbeugern dagegen liess sich jetzt kein Unterschied gegenüber rechts nachweisen. Der Händedruck zeigte die Differenz deutlich: am Dynamometer erreichte die Frau links 10, rechts 15 kg. Es waren — mit einer gleich zu erwähnenden Ausnahme — alle Bewegungen des linken Arms ausführbar, jedoch, wie sich bei der üblichen Widerstandsprüfung zeigte, nur mit erheblich geringerer Kraft, als auf der gesunden Seite. Nur die Funktion des Deltoideus fehlte

in so hohem Grade, dass der linke Arm nicht erhoben werden konnte; wohl erfolgte die bekannte Bewegung des Schulterblatts, jedoch der Arm fiel stets wieder kraftlos nach unten. Wenn dagegen der Arm mit Unterstützung erhoben war, so gelang es der Frau, nun den Arm oben zu halten, zweifellos noch ein Rest der Funktion des Deltoideus. Dementsprechend konnte auch hier keine Entartungsreaktion, sondern nur ein Erhöhung der zur Kontraktion notwendigen Stromstärke wahrgenommen werden. Die als paretisch erkannten Muskeln werden von folgenden Nerven versorgt: Thoracici posteriores, Suprascapularis, Subscapularis, Axillaris, Musculocutaneus, Medianus, Radialis, Ulnaris; das sind sämtliche Nerven des Plexus brachialis. Eine Bevorzugung der oberen oder der unteren Wurzeln (Typus Duchenne-Erb oder Typus Klumpke) liess sich nicht erkennen; im Gegenteil waren von oben (Deltoideus) und unten (Daumen- und Kleinfingerballen) wichtige Muskeln ergriffen. Das Zwerchfell nahm an der Lähmung nicht teil (4. Cervikalwurzel), ebenso waren die Nacken- und Halsmuskeln (2. u. 3.) nicht beteiligt; doch liess die Angabe der Kranken, dass sie Steifigkeit in diesen Muskeln verspürt habe und den Kopf habe nur passiv nach links bewegen können oder mit der Hand habe nachhelfen müssen, an eine vorhergegangene Miterkrankung oberer Cervikalwurzeln denken. Der Läsion entsprachen die Wurzeln von der 5. cervikalen bis zur 1. dorsalen, in der das ebenfalls beteiligte Centrum cilio-spinale, wie vorher schon erwähnt, gelegen ist. Es muss deshalb die Erkrankung entweder am Plexus vor dem Abgang der Rami communicantes gelegen sein oder in den entsprechenden Segmenten selbst, was allerdings als unwahrscheinlicher anzusehen ist.

Da ausser den Nn. thoracici posteriores, dem supra- und subscapularis alle beteiligten Nerven sensible Fasern führen, so haben wir uns bemüht, auch Ausfallserscheinungen der Sensibilität bei unserer Kranken nachzuweisen, jedoch ohne Erfolg. Dagegen gab sie bestimmt an, dass sie beim Beginn der Lähmung sowohl heftige Schmerzen als auch Kribbelgefühl und Taubheit, besonders im Unterarm, gehabt habe; ob eine eigentliche Unempfindlichkeit bestanden hat, konnte die Frau sich nicht mehr sicher erinnern. Jetzt wurden die feinsten Berührungen wahrgenommen, genau lokalisiert, und auch in den verschiedenen Qualitäten der Sensibilität waren keine Abweichungen zu erkennen. Die stärkere Betastung der Muskeln des Arms aber, besonders im Anfang des klinischen Aufenthalts, war sehr schmerzhaft; genauere Untersuchung zeigte jedoch bald, dass es sich um eine erhöhte Empfindlichkeit der Nervenstämme für Druck handelte; alle nur einigermassen isoliert zu palpierenden Nerven des linken Arms waren während der ganzen klinischen Beobachtung auf Druck

stark schmerzhaft. Auch die Periostreflexe des linken Arms waren gegenüber rechts dauernd gesteigert. Ebenso war, wie bereits vor unserer Bekanntschaft mit der Kranken von der Poliklinik festgestellt worden war, der Erbsche Punkt druckempfindlich. Dagegen waren die Halswirbel — das sei gleich hier vermerkt — auf Beklopfen nicht empfindlich. Die Untersuchung des übrigen Nervensystems ergab völlig normalen Befund.

Wir hatten es also mit einer Lähmung aller der Nerven zu tun, die aus dem Plexus brachialis hervorgehen, und wenn dieselbe auch nicht mehr vollständig war, so liess sich doch aus den voraufgegangenen Erscheinungen schliessen, dass motorische wie sensible Funktionen gestört gewesen waren.

Einige Schwierigkeit bereitete uns die Erkennung des Sitzes und der Art des anatomischen Prozesses. Bezüglich des ersteren ist bereits betont worden, dass auf jeden Fall der Ramus communicans des 1. Dorsalsegments in die erkrankte Zone mit eingeschlossen sein musste, oder der Prozess zentral von demselben gelegen sein konnte. An eine Erkrankung der Segmente selbst, d. h. also des Rückenmarks, konnten wir uns jedoch nicht entschliessen zu glauben; Symptome dieser Art fehlten unseres Erachtens ganz. Die Einseitigkeit der Lähmung, der degenerative Charakter der Muskelparalyse und das Fehlen von Leitungsstörungen im Rückenmark sprechen dagegen. Die bestehenden vasomotorischen Störungen weisen auch darauf hin, dass ausserhalb des Rückenmarkkanals ein Prozess den Grenzstrang des Sympathicus mit in seinen Bereich gezogen hat. Auch wäre es zum mindesten ungewöhnlich, wenn gerade die wenigen Segmente, aus denen der Plexus brachialis entsteht, ohne dass andere darüber oder darunter gelegene beteiligt wären, allein erkrankten; viel wahrscheinlicher ist jedenfalls anzunehmen, dass an anderer Stelle, da wo die Nervenstämme nahe bei einander liegen, eine gemeinsame Erkrankung sie gerade in dieser örtlichen Gemeinsamkeit auch gemeinsam betroffen hat. Vier Röntgenaufnahmen, die ich der Freundlichkeit Herrn Dr. Sievers verdanke, zeigen an den Halswirbeln, die auf den Photographien sehr deutlich auch in ihrer Struktur wiedergegeben sind, durchaus normale Verhältnisse. Die Druckempfindlichkeit aller Armnerven in ihrem ganzen Verlauf liess uns vielmehr daran denken, ob nicht der Prozess weniger einer lokalen Ursache im Plexus seine Entstehung verdanke, sondern vielmehr einer Erkrankung aller den linken Arm versehenden Nervenstämme von ihren Wurzeln an.

Diese Frage hängt eng mit der nach der Natur des zugrunde liegenden Leidens zusammen. Wir haben die Anschauung, dass es sich hier um einen luetischen Vorgang tertiärer Art handele, nie ganz

von der Hand weisen mögen und deshalb der Frau auch in mässigen Mengen Jodkalium gegeben, jedoch ohne Erfolg.[1]) Aber die konstante Druckempfindlichkeit der Nerven des linken Arms liess auch an neuritische Prozesse denken und eine Ursache dafür konnte in der etwa 1—2 Jahre vorher durchgemachten Influenza gefunden werden. Diese Diagnose möchten wir jetzt auch — bei der Erfolglosigkeit unserer spezifischen Therapie — in den Vordergrund stellen. Vermutlich hat sich an die Influenza eine echte Neuritis — Nervenentzündung im Sinne Stintzings — angeschlossen, zunächst peripher und anscheinend auf beiden Seiten, oder rechts zuerst, bis dann links allmählich eine zentralere Partie der Armnerven nach der anderen ergriffen wurde und schliesslich auch der Ramus communicans in die Entzündung resp. deren Folgezustände hineingezogen wurde; nach Angabe der Frau war die Ptosis — das ihr auffälligste Symptom der Sympathicusbeteiligung — erst wenige Tage vor ihrem Eintritt in die Klinik entstanden.

Wir rechnen also den beschriebenen Fall zu den Plexusneuritiden. Sind schon die Erkrankungen des gesamten Plexus überhaupt Seltenheiten — da meist nur Teile desselben ergriffen sind —, so sind es echte neuritische Prozesse in dieser Ausdehnung noch viel mehr.

Das Zusammentreffen mit den beiden Facialislähmungen ist natürlich ein rein zufälliges und hat nur dazu beigetragen, den Krankheitsfall für uns interessanter, in seiner Diagnose allerdings auch schwieriger, weil komplizierter, zu gestalten.

---

1) Die Behandlung, die, wie bereits erwähnt, keine deutliche Besserung erzielte, bestand ausser Herzkühlungen und Jodkalium in subauraler Galvanisation des Sympathicus und faradischer Behandlung mit Massage der Muskeln des linken Arms.

XXI.

Aus dem Laboratorium der Irrenanstalt in Rom.

Klinischer Beitrag zum Studium der Hemiatrophie der Zunge supranuklearen Ursprungs.

Von

Prof. G. Mingazzini,
Professor der Neuropathologie an der Universität zu Rom.

und

Dr. O Ascenzi,
Assistenzarzt in den Krankenhäusern.

Ein genaues synthetisches Studium der Zungenhemiatrophie wurde von Ascoli[1]) auf Grund einer Statistik von 109 Fällen vorgenommen. Er konnte auf diese Weise hervorheben, dass, während in $^1/_4$ der Fälle die Atrophie infolge einer direkten Verletzung des N. hypoglossus längs seines Verlaufes sowohl innerhalb wie ausserhalb des Schädels verursacht war, in den anderen $^3/_4$ diese Atrophie aller Wahrscheinlichkeit nach Läsionen bulbären Ursprungs zuzuschreiben war, da unter den bis dahin veröffentlichen Fällen sich noch kein beweiskräftiges Beispiel einer Hemiatrophie der Zunge kortikalen (supranuklearen) Ursprungs vorfand. Ascoli erwähnt, dass der Grund, warum man keine Zungenatrophie supranuklearen Ursprungs antrifft, höchst wahrscheinlich der Tatsache zuzuschreiben sei, dass (Edinger, Charcot) die kortiko-bulbären Fasern grösstenteils gekreuzt sind, d. h. zum Hypoglossuskern der entgegengesetzten Seite übergehen, so dass, wenn die Funktion durch eine supranukleäre einseitige Läsion unterbrochen bleibt (wie dies bei der gewöhnlichen Hemiplegie der Fall ist), sie bald mehr oder weniger vollständig wieder zurückkehrt.

Jedoch nicht einmal in den zahlreich beschriebenen Fällen von Paralysis labio-glosso-laryngea infolge von supranukleären bilateralen Läsionen (pseudobulbäre Paralyse) hat man je eine Zungenatrophie angetroffen. Clarke hatte in vollständigen Hemiplegien älteren Datums histologische Veränderungen in der Hälfte der Zunge wahrgenommen, während im Leben das Organ weder der

Form noch dem Volumen nach irgend eine Veränderung erlitten hatte. Aus seinen Beobachtungen geht nicht hervor, dass eine wahre Atrophie bestanden hat. Koch und Marie bemerken, indem sie auf die Abwesenheit der Facialislähmung in allen Beobachtungen der Hemiatrophie der Zunge hinweisen, dass die Teilnahme der Gesichtsmuskeln in sehr unwahrscheinlichen Fällen bemerkt werden könnte, in welchen die Hemiatrophie infolge einer herdartigen Läsion des Gehirns auftrete, und in diesem Falle könnte sie ein Element für die Diagnose bilden. Obwohl dieselben auch die Möglichkeit einer Monoplegie der Zunge cerebralen Ursprungs zugeben, glauben sie, in diesen Fällen könnte sich, streng genommen, eine Abnahme des Volumens von seiten der Zungenlähmung bilden, aber nie eine wirkliche Hemiatrophie. Übrigens wurde diese Möglichkeit von Charcot nicht ausgeschlossen, und obwohl Ascoli nicht geneigt ist, dieselbe anzunehmen, so leugnet er sie doch nicht absolut; ja, bei Erwähnung des von Bernheim angegebenen Falles von Monoplegia lingualis kortikalen Ursprungs[1]) frägt er sich, warum die in Rede stehende Atrophie nicht bestehen solle, wenn infolge einer höchst seltenen Ausnahme z. B. die kortiko-bulbären Bündel (wie übrigens Gowers behauptet) in einseitiger Lage geordnet wären. Wenn sie bestände, sagt er, könnte sie in derselben Weise wie die Hemiparalyse diagnostizierbar sein (Nothnagel und Koch-Marie) wegen der gleichzeitigen Lähmung des N. facialis, die unter keiner anderen Bedingung sich in Begleitung der Zungenhemiatrophie befindet.

Nach der Arbeit Ascolis haben viele andere Verfasser Beispiele von Zungenhemiatrophie mitgeteilt und haben sich mit dieser Frage beschäftigt (vergl. die Literatur). Beweisführende Fälle von supranuklearer Zungenhemiatrophie sind aber unseres Wissens mit Ausnahme eines einzigen von Landau[22]) bis heute nicht bekannt geworden.

Im zweiten der drei vom Verfasser beschriebenen klinischen Fällen handelt es sich um einen von rechtsseitiger Hemiplegie, von Atrophie der rechten Hälfte der Zunge, von Lähmung des Gaumensegels, gleichseitiger Stimmbandparese und von Hemianästhesie befallenen jungen Mann. Verfasser schreibt die Ursache dieser Syndrome zirkulatorischen Störungen der inneren linken Kapsel infolge einer Endarteriitis obliterans luetica zu, und schliesst die Annahme eines zweiten Herdes in der Gegend des Hypoglossuskerns und des rechten Vago-accessorius, die von der Arteria vertrebralis versorgt werden, aus. Zum Schlusse nimmt er an, dass es sich wahrscheinlich um einen einzigen zerstörenden Herd der inneren linken Kapsel gehandelt habe, und dass man dasselbe in derselben Weise, wie es bei den Atrophien geschieht, die sich in den von Lähmung

kortikalen Ursprungs befallenen Muskeln einstellen, unter besonderen Bedingungen auch in Bezug auf die Zungenlähmung cerebralen Ursprungs wahrnehmen kann. Geronzi und Garofalo[14]) veröffentlichten einen Fall, in dem die Hemiatrophie der Zunge einer Gesichtslähmung assoziiert war, und betrachteten sie anfangs als wahrscheinlich infolge cerebraler Läsion verursacht, jedoch infolge des weiteren Verlaufes der Krankheit (Neigung, sich auf beide Seiten auszudehnen) mussten sie dieselbe einem bulbären Ursprung zuschreiben.

Man sieht also, dass angesichts der negativen Beobachtungen und der schwachen und höchst vereinzelten entgegengesetzten Meinungen einiger anderer Verfasser die Frage über die mögliche Existenz einer supranuklearen Zungenatrophie bisher ungelöst geblieben ist. Wir schätzen uns daher glücklich, wenn wir zur Lösung der interessanten Frage einen Fall veröffentlichen können, in dem, obgleich der anatomische Befund fehlt, die Zungenhemiatrophie von solchen klinischen Tatsachen begleitet ist, die zur Annahme berechtigen, dass die Läsion, die dieselbe verursacht hat, supranuklearen Ursprungs ist und bezw. ihren Sitz in dem Centrum ovale hat.

Krankengeschichte.

Calcinari, Anton, 40 Jahre alt, von Rom, Schuhputzer.

Anamnese.[1]) Spärlich und unvollständig sind die Nachrichten über die Familie. Der Vater, ein Trinker, starb im Alter von 50 Jahren infolge eines Lungenleidens, welches zwei Jahre lang dauerte. Die Mutter starb während der Geburt des Patienten. Dieser hatte nur eine Schwester, die epileptisch war und im Alter von 45 Jahren starb; diese bekam Krampfanfälle, welche oft von Enuresis und Besinnungslosigkeit, sowie von plötzlichem Umfallen begleitet waren; einmal erlitt sie bei einem Fall eine Kopfverletzung. Im Alter von 5 Jahren hatte Patient eine Pockeninfektion, einige Zeit später litt er an den Masern. Im Alter von 6 Jahren wurde er, ohne dass eine Krankheit zuvor vorgelegen hatte, in einer Nacht von heftigem Fieber befallen, welches 3 Tage dauerte. Als er das Bett wieder verlassen wollte, bemerkten die Eltern, dass das rechte untere Glied gelähmt war. Andere Störungen zum Nachteile des Sprachvermögens, des linken unteren Gliedes oder anderer Gegenden nahm er nicht wahr. Nach ungefähr einem Monat begann die Beweglichkeit wieder in dem gelähmten Glied zurückzukehren, und dasselbe besserte sich allmählich bis zu dem Stadium, in dem es sich jetzt befindet, während sich zum Nachteil des Fusses allmählich Verunstaltungen entwickelten, von denen bei der objektiven Untersuchung die Rede sein wird. Von jener Zeit an bemerkte Patient abnorme Bewegungen im rechten Arm. Seit langen Jahren, ja, wie der Kranke behauptet, schon vier Tage nach dem obenerwähnten

1) Dieser Patient wurde durch uns auf dem Kongress der ital. otorhinoiatrischen Gesellschaft, welcher im vorigen Oktober (1905) in Rom abgehalten wurde, vorgestellt.

Fieberanfall, ist er Krampfanfällen ausgesetzt, die mit einem Schwindelgefühl beginnen, die ihm den Eindruck machen, als drehten sich die Gegenstände; das Gesicht verdunkelt sich, Patient fällt besinnungslos auf den Boden, wenn es ihm nicht gelingt, bei Zeiten das Bett zu erreichen, oder sich von anderen Personen unterstützen zu lassen. Hierauf folgen wenig starke, krampfhafte Zuckungen, welche besonders die rechte Seite treffen, der Kopf wird auf die rechte Schulter gebeugt, die rechte Gesichtshälfte ist zusammengezogen und nach oben gerichtet; der ganze rechte Arm hebt sich gleichzeitig, so dass die Hand zum Munde zugebracht wird, während zu gleicher Zeit der Schenkel und das Bein derselben Seite bald gebeugt, bald gestreckt werden. Während des Anfalles hat Patient sich bisweilen auf die Zunge gebissen, Enuresis kam nie vor; 3 bis 4 mal hat er sich beim Fallen verletzt. Die Anfälle dauern 5—10 Minuten, hinterlassen ein schmerzliches Gefühl und Betäubung und der Schlaf tritt ein. Häufiger im Sommer wiederholen sich die Anfälle unregelmässig bei Tag und bei Nacht. In geringem Quantum genossener Wein bewirkt sie fast augenblicklich (nach ungefähr $^1/_2$ Stunde).

Im Jahre 1903 erlitt Patient einen Bruch des rechten Handgelenks, der mangelhaft geheilt wurde.

Objektive Untersuchung (15. X. 05).

Im Allgemeinbefinden ist nichts Wesentliches wahrzunehmen, der Körperbau ist nahezu normal, der Ernährungszustand ist ziemlich gut. Das Gesicht zeigt Spuren der früheren Pockeninfektion. Die Untersuchung des Herzens stellt die Zeichen einer leichten Insufficientia mitralis fest.

Die Untersuchung des Nervensystems zeigt keine Störung der Augenbewegung. Im Ruhezustande erscheint die rechte Augenlidspalte etwas mehr geöffnet als die linke, die Nasolabialfalte derselben Seite ist etwas ebener. Die ganze rechte Gesichtshälfte scheint von rhythmischen oszillierenden Zuckungen belebt; dieselben sind bald stärker, bald schwächer. Deshalb wird der rechte Mundwinkel nach aussen gezogen und die rechte Hälfte des Kinns und der Unterlippe nach aufwärts geschoben, so dass man an die Bewegung eines Kaninchenmaules erinnert wird. Auch der M. orbicularis oris auf der rechten Seite wird von leichten Zuckungen belebt, die auf sämtliche zygomatischen Muskeln übergehen.

Bei der Untersuchung des Facialis bemerkte man, dass alle von demselben abhängigen Bewegungen, wie z. B. der Schluss der Augenlider, die Hebung der Augenbrauen, das Runzeln der Stirn, das Ziehen des Mundes nach aussen, das Aufziehen der Nasenflügel weniger gut auf der rechten als auf der linken Seite erfolgen.

Bei der Untersuchung des Mundes kann man wahrnehmen, dass die rechte Zungenhälfte atrophisch ist. Diese Atrophie, die bei einer oberflächlichen Beobachtung leicht übersehen werden kann, betrifft mit Vorliebe das vordere laterale Drittel des Organs, so dass der rechte Zungenrand ziemlich verdünnt erscheint im Vergleich zum linken; ferner bietet die obere Fläche der Zunge, besonders in dem äusseren und vorderen Rande, links eine wahrnehmbare Erhöhung, die auf der rechten Seite gänzlich fehlt. Bei zurückgezogener Zunge sieht man das Profil ihrer oberen Fläche bedeutend niedriger auf der rechten Hälfte. Die Atrophie trifft auch den rechten Gaumenbogen, besonders das vordere Segel,

welches daher die hinten liegende Tonsille bedeutend mehr unbedeckt lässt als auf der linken Seite.

Bei nach der Mundhöhle zurückgezogener und mit der Spitze gegen den Gaumen zu erhobener Zunge tritt die Atrophie der rechten Hälfte viel deutlicher hervor, besonders im Randteile; in der Tat bleibt nicht nur der laterale Teil jener Region bedeutend mehr zurück als der mediale Teil, sondern es tritt auch zwischen dem einen und dem anderen Teile eine enorme, der Länge nach sich hinziehende Rinne auf, welche die Scheidungsgrenze anzeigt.

Die Dicke der Zunge am äusseren Rande beträgt 2 cm von der Spitze entfernt rechts 8 mm, links 9 mm. Die Zunge zeigt weder an der Spitze noch in ihrem Körper irgend ein Zittern. Ferner bemerkt man von Zeit zu Zeit ein rhythmisches Schnellen, infolge dessen sie bald gestreckt und bald zurückgezogen und auf die rechte Seite verschoben wird. Ist diese Bewegung sehr heftig, so wird sie von einer anderen Seitwärtsbewegung des Unterkiefers begleitet, welche der Zungenbewegung und den oben beschriebenen Gesichtsbewegungen gegenüber gleichzeitig ist. Diese Bewegungen können fast alle zeitweilig durch den Willen bezwungen werden. Die Zunge, sowohl in situ wie in Streckung ist beständig nach rechts verschoben. Diese Verschiebung wird durch die geringere Entwicklung der rechten Hälfte des Organs bedingt. Sämtliche Bewegungen der Zunge sind möglich und vollständig.

Die passiven und aktiven Bewegungen des Kopfes zeigen keine wichtigen Veränderungen.

Die Arme haben keine besondere Haltung, noch trophische Störungen, nur bemerkt man, dass der rechte Arm am Handgelenk die gabelrückenähnliche Missgestaltung, Folge der mangelhaften Verhärtung des Callus, aufweist. Im Ruhezustand und wenn die Aufmerksamkeit des Patienten nicht darauf gerichtet ist, zeigen die Finger der rechten Hand teilweise Flexions- und Streckbewegungen, die besonders den Zeigefinger, den Mittelfinger und den Ringfinger befallen und die durch Willenskraft bezwungen werden können. Die passiven Bewegungen finden auf beiden Seiten nur sehr geringen Widerstand. Die aktiven Bewegungen sind sämtlich möglich und vollständig, die feinen Bewegungen der Finger (Abduktion, Adduktion, die Gegenüberstellung des Daumens gegen die anderen Finger) vollziehen sich jedoch viel schneller auf der linken als auf der rechten Seite. Die Muskelkraft ist auf beiden Seiten gering, rechts jedoch noch geringer als links. Das Dynamometer gibt links 15,16, rechts 13,15 an.

Beine. Das rechte erscheint im Verhältnis zum linken viel schwächer in Bezug auf sein Volumen, besonders vom Knie abwärts. Die Zehen haben eine krallenartige Stellung; die Mittelfussknochen, besonders die beiden ersten, sind senkrecht auf die Fersensektion der Fusssohle gerichtet, so dass der von innen gesehene Arcus plantaris einen sehr spitzen Winkel bildet, dessen Spitze nach oben gerichtet ist. Im ganzen genommen hat man die varo-equine Stellung, der Equinismus ist jedoch mehr zum Nachteile der Knochen des Metatarsus als jener des Tarsus. Die Muskelmassen auf der rechten Seite, besonders am Bein, sind sehr schlaff und zeigen eine Verminderung des Volumens.

Die Maße der unteren Glieder sind:

Entfernung vom Malleolus internus bis zur Spina iliaca anterior superior rechts 75 cm, links 76,9 cm. Umfang des Schenkels an der Grenze des unteren und des mittleren Drittels rechts 36,5 cm, links 37,5 cm. Grösster Umfang der Waden rechts 23,3 cm, links 27,5 cm. Die auf der linken Seite sämtlich möglichen und vollständigen passiven Bewegungen bieten auf der rechten Seite dem Knie entsprechend einen bedeutend geringeren Widerstand als auf der anderen Seite; die rechte Patella ist kleiner, sehr beweglich, so dass man auf die hintere Fläche fühlen kann. Die dorsale Beugungsbewegung des rechten Fusses ist nur unvollständig ausführbar. Begrenzt ist die Beugung der ersten Phalanx der Zehen. Die Bewegungen der übrigen Phalangen bieten keinen Widerstand; ihre Streckbewegung ist nahezu vollständig.

Die aktiven Bewegungen bieten nichts Anormales auf der linken Seite. Rechts werden Knie- und Hüftbeugung weniger kräftig ausgeführt. Die Abduktion des Fusses und seine Dorsalflexion auf derselben Seite werden kaum auf eine kurze Strecke ausgeführt.

Bei Versuchen der Flexio plantaris des Fusses und der Zehen bleibt der Fuss unbeweglich, während die Bewegung in den Zehen kaum angedeutet und in der grossen Zehe etwas kräftiger ist.

Die Muskelkraft ist im rechten Bein bedeutend geringer als im linken, wo sie gut erhalten ist. Der Unterschied zwischen beiden Seiten ist geringer in den Oberschenkeln.

Die Miktion und der Stuhlgang sind normal. Patient hinkt beim Gehen und hält das rechte Bein fast vollständig gestreckt; der rechte Fuss stützt sich auf die Erde mit dem Kopf der Metatarsalknochen und mit einem kleinen (vorderen) Teile des äusseren Randes der Fusssohle.

Schwankungen des Rumpfes nimmt man in Rombergscher Stellung nicht wahr.

Reflexe. Die Pupillen zeigen eine geringe Ungleichheit in der Grösse (r. $>$ l.). Die Irides sind bei Licht und bei Accomodation beweglich. Der rechte Patellarsehnenreflex ist lebhafter als der linke. Der Achillesreflex fehlt rechts, links ist er schwach. Zehenplantarflexion beiderseits. Oben rechts nur Triceps- und Radiusreflex, links nur der letztere. Oberer Bauchreflex schwach auf beiden Seiten; untere Bauchreflexe fehlen. Kremasterreflex schneller auf der linken Seite. Der Unterkieferreflex ist viel lebhafter links als rechts.

Die allgemeine taktile, Wärme-, Schmerzempfindung hat abgenommen im Vergleich zur anderen Seite im rechten Bein und im rechten Fuss, sowie auch ein wenig in der rechten Hand. Es besteht rechts Hypopallästhesie, die besonders auf Hand, Bein und Fuss lokalisiert ist.

Die spezifischen Empfindungen zeigen keine nennenswerten Veränderungen. Auf der Zungenschleimhaut werden die verschiedenen Empfindungen wahrgenommen; die beiden Spitzen des Eulenburgschen Ästhesiometer werden rechts bei 4 mm und links bei 6 mm empfunden.

Die elektrische Untersuchung der Zunge ergab, dass sich mit dem galvanischen Strom die minimale Zuckung rechts mit 2,1 M.-A. und links bei 1,9 M.-A. zeigt. Die Kontraktionen auf der rechten Seite sind nicht so energisch wie auf der linken. Beim Reizen des N. hypoglossus

hat man die minimale Zukung, rechts mit 12 Milliampères und links mit 8. Die Kontraktionsformel ist nicht umgekehrt.

Die objektive Untersuchung ergibt also bei unserem Patienten eine rechtsseitige Parese, die besonders das Bein, in geringerer Weise das Gesicht und den Arm befallen hat. Diese Hemiparese ist durch Atrophie des Beins und des Fusses (mit varo-equiner Stellung) verbunden, sowie mit Hemiatrophie der Zunge und Hemitremor, welcher die Zunge, den Facialis und die Finger befällt. Die Zungenmusken und der Hypoglossus zeigen keine EaR Man nimmt nur eine Abnahme der elektrischen Erregbarkeit auf der rechten Hälfte der Zunge wahr.

Versuchen wir nun den Sitz und die Ursache der Verletzung festzustellen, welche die Hemiatrophie der Zunge verursacht hat.

In unserem Falle ist eine peripherische Verletzung des Hypoglossus leicht auszuschliessen, ebenso wie eine intrabulbäre. In der Tat handelt es sich hier um eine nicht schwere Hemiatrophie ohne degenerative Reaktion und begleitet von einer Verminderung der elektrischen Erregbarkeit. Es sind weder fibrilläres Zittern noch Furchen auf der Oberfläche der Zunge wahrzunehmen, die Schleimhaut ist fast gleichfömig glatt und von normaler Färbung. Übrigens erinnern die Eigenschaften, die wir auf der atrophischen Hälfte der Zunge unseres Patienten finden, an das, was man bei den hemiplegischen Atrophien der Glieder kortikalen Ursprungs bemerkt. Dieses Argument hätte schon an und für sich grossen Wert für den Beweis, dass die Läsion einen supranuklearen Sitz hat.

Aber selbst wenn man demselben auch jeden Wert absprechen wollte, so haben wir doch zur Stütze unserer These unwiderlegbare klinische Beweise. Sämtliche Kriterien der objektiven Untersuchung beweisen in der Tat, dass die Läsion, welche die erwähnte funktionelle Störung verursacht hat, zum Teil die Pyramidenbahn in der Nähe der inneren Kapsel treffen muss.

Eine Neuritis des Hypoglossus würde in der Tat von Rückenmarksdegeneration und von Tremor fibrillaris begleitet sein, was bei unserem Patienten fehlt, wie auch eine Atrophie nuklearen Ursprungs von den Krankheitssymptomen (wie Tabes, multiple Sklerose, Syringomyelie), von denen die Hemiatrophie nur eine Einzelerscheinung ist, begleitet wäre.

Ausserdem würde eine Läsion, die ihren Sitz in der Oblongata hat und die den Hypoglossus und die Pyramiden auf ihrem intrabulbären Verlauf zerstört oder zusammengedrückt hätte, ein anderes, sehr verschiedenes Syndrom, nämlich Hemiparese oder Hemiplegie mit Hemiglossoatrophie der entgegengesetzten Seite gegeben haben.

In ähnlicher Weise können wir mit Sicherheit eine Verletzung des Bulbärtegments ausschliessen, da in diesem Falle entweder gleich

nach dem Ictus oder in späterer Zeit viele Störungen auftreten, die bei unserem Patienten sich nie gezeigt haben, obwohl die Läsion sehr alten Datums ist (weder Cyanose, noch Dysphagie, noch Dysarthrie usw). Man könnte an eine Lokalisierung im tegmentalen Teile des Pons denken, aber in diesem Falle könnte man keine Erklärung finden für die fast vollständige Exklusion des Arms von der Paralyse; ebensowenig würden eine Parese des 6. Nervenpaares, eine Blick-Lähmung oder Pupillenstörungen gefehlt haben.

Ebensowenig ist es möglich, einen Herd des Mittelhirns bezw. des Pes pedunculi anzunehmen, da man in diesem Falle notwendigerweise eine Mitbeteiligung des Oculomotorius der den Gliedern entgegengesetzten Seite haben würde (Syndrom von Weber-Benedikt); ferner wäre der fehlende Zusammenhang der in den Beinen so schweren und in dem Armen sowie im Gesicht so leichten Lähmung unerklärlich.

Als der Logik entsprechender scheint die Annahme eines Sitzes in der inneren Kapsel, entweder in Knie oder im mittleren Teile des hinteren Segments; eine solche Läsion müsste sich aber anders äussern, denn man müsste annehmen, dass, abgesehen davon, dass der Herd sehr umschrieben ist, derselbe einen stärkeren Druck auf den benachbarten Arm und einen geringeren auf das mehr entferntere Knie habe ausüben müssen. Hingegen findet gerade das Gegenteil statt, denn am Zittern beteiligen sich in bedeutender Weise der Facialis und der Unterkiefer, der Arm aber fast garnicht. Leichter schliessen wir eine Verletzung der Hirnrinde aus, denn bei dieser könnte man nicht begreifen, wie wir anstatt einer vereinigten Parese des Facialis und des Armes oder dieses und des unteren Gliedes eine Paresis facio-cruralis mit Atrophie und Kontraktur eines Gliedes haben, um so mehr, da gewöhnlich die Lähmungen kortikalen Ursprungs häufiger schlaff als spastisch sind. Es ist wohl wahr, dass Patient an Krampfanfällen leidet, die besonders den rechten Arm befallen; diese Anfälle sind jedoch diffuser Art und besitzen durchaus nicht den Jacksonschen Charakter.

Da wir infolge der vorhergehenden Betrachtungen haben ausschliessen können, dass der Krankheitsherd seinen Sitz in der Hirnrinde oder in der inneren Kapsel oder im Mesencephalon, im Pons, in der Oblongata usw. habe, so müssen wir notwendigerweise annehmen, dass derselbe sich entweder im Centrum ovale oder im Thalamus oder im Linsenkern befindet.

Eine Läsion des Thalamus wird nie verfehlen, sich mit einem Hemitremor oder mit einer Hemiathetose der oberen und unteren Extremität zu verlieren, und selten entsteht eine so enorme Atrophie in einem einzigen Gliede wie in unserem Falle, in welchem ausserdem die sehr häufigen Begleiterscheinungen einer Thalamusverletzung, die

Gesichtsstörungen, fehlen. Ebensowenig ist infolge der in Bezug auf den Thalamus angestellten Betrachtungen die Annahme einer Läsion des Linsenkerns haltbar. Somit bleibt nur noch übrig, eine Läsion des Centrum ovale und zwar im untersten Teile desselben in der Nähe der inneren Kapsel, anzunehmen. An dieser Stelle ist in der Tat die gegenseitige Lage der drei corticomotorischen Faserbündel so, dass eine teilweise Zerstörung derselben, z. B. der Fasern des unteren Gliedes, eine Lähmung mit Atrophie der corticocruralen Fasern und infolge dessen des Beins, wie in unserem Falle, verursachen und die Bahnen reizen kann, die in ihrer Nähe vorüberziehen, nämlich die corticobrachialen und corticobulbären Fasern. —

Somit ist, wie wir soeben sagten, die Annahme wahrscheinlicher dass die Läsion bei unserem Patienten ihren Sitz ein wenig über der inneren linken Kapsel hat und dass sie die cortico-bulbären Bahnen, in denen die zentralen Bahnen des Hypoglossus eingeschlossen sind, in Mitleidenschaft zieht.

Nachdem nun dieser Sitz so festgestellt ist, sehen wir, welches die Kennzeichen sind, mit deren Hilfe es möglich ist, eine Zungenatrophie supranukleären Ursprungs von einer nukleären oder peripherischen zu unterscheiden.

Wir können die nervösen Verletzungen, welche die Zunge mit betreffen können, je nach ihrem Sitze in vier Gruppen zusammenfassen und zwar:

1. Stammläsionen, die sich auf den N. hypoglossus und zwar auf die Strecke von der Peripherie bis zum Foramen condyloideum anterius beziehen.

2. Radikularläsionen, die den Verlauf des Hypoglossus im Schädel, d. h. von jenem Punkte an, in welchem seine verschiedenen Wurzeln aus der Oblongata hervortreten, bis zu jenem, in welchem sie zu einem einzigen Stamm zusammenlaufen, betreffen.

3. Kernläsionen, die den Kern und die Wurzelfasern des Hypoglossus auf ihrem endobulbären Verlauf in Mitleidenschaft ziehen, und endlich

4. Supranuklearverletzungen, nämlich vom kortikalen Hypoglossuszentrum bis zum Hypoglossuskern.

Die Symptomatologie ist nun aber verschieden je nach dem verschiedenen Sitz der Verletzung. Wir halten es für überflüssig, die diagnostischen Kriterien, eine Stammverletzung von einer Wurzelverletzung und beide von einer Bulbärläsion zu unterscheiden, mitzuteilen; jedoch müssen wir daran erinnern, dass in solchen drei Fällen die atrophische Zunge sehr bestimmte und infolge übereinstimmender Beobachtungen der verschiedenen Verfasser angenommene Merkmale bietet. Die Schleimhaut der atrophischen Hälfte ist

von einer schwächeren Färbung; sie ist glänzender und glatter infolge der Atrophie und des mehr oder weniger vollständigen Schwundes der Papillen. Die Zunge ist schlüpfrig, nachgiebig und lässt sich passiv zwischen den Fingern zusammendrücken. Ihre Oberfläche, falls die Atrophie von einer gewissen Intensität ist, wird von mehr oder wenig grossen wellenförmigen Furchen durchzogen. Bisweilen nimmt man auf ihrem Rücken Arterienpulsierungen wahr. Mehr oder weniger lebhafter Tremor fibrillaris bewegt die atrophische Zunge. Einige der aktiven Bewegungen sind beschränkt, andere unmöglich, wieder andere normal. Die am schwersten ausführbare Bewegung ist die Rinnenbildung der Zunge und die Hebung nach dem Gaumen zu. Die Zungenmitlaute sind schwer auszusprechen. Der Kau- und Schluckakt sowie die Stimmbildung vollziehen sich in normaler Weise. Ebenso sind sämtliche verschiedenen Empfindungen normal. Die Abnahme des Volumens zeigt sich gewöhnlich am äusseren Teile der atrophischen Hälfte und dies besonders mehr am Rande als in der inneren Hälfte.

Bisweilen begleitet die Zungenatrophie eine Lähmung des M. sternocleidomastoideus und des Trapezius, oder eine Lähmung und Atrophie des Gaumensegels und des Stimmbandes auf derselben Seite, alles dieses Symptome von grossem Werte für die Diagnose eines bulbären oder peripherischen Sitzes. Die EaR ist stets vollständig in der Atrophie durch Stamm- oder Radikularverletzung, im allgemeinen ist sie teilweise und selten vollständig im Falle bulbärer Läsion. Ja, der Meinung Erbs zufolge wäre in diesem letzteren Falle die EaR nie vollständig[1]) und es bestände nur eine Abnahme der elektrischen Erregbarkeit.

Dagegen im Falle einer Hemiatrophie der Zunge supranuklearen Ursprungs hingegen ist die Schleimhaut weder glänzend, noch glatt, noch schlüpfrig; die Furchen sind wenig ersichtlich, Arterienpuls bemerkt man nicht, ebensowenig Fibrillarzittern. Die Zunge zeigt eine Abnahme der elektrischen Reizbarkeit und es scheint, dass sie nur von einer leichten Atrophie des Gaumensegels begleitet sei.

Wir erinnern nun daran, dass in dem von Landau beschriebenen Falle, den wir, wie Verfasser annimmt, bestimmt für einen Fall

---

1) Panski (vgl. Literatur, Nr. 26) beschrieb einen Fall von peripherischer Lähmung des Hypoglossus infolge eines Entzündungsprozesses des Halses, in dem in der atrophischen Hälfte der Zunge die Veränderungen der elektrischen Erregbarkeit von qualitativer Seite und die Fibrillarbewegungen in den gelähmten Muskeln fehlten. Dieser Fall, in welchen die sehr deutlich hervortretende Atrophie sich in einem sehr kurzen Zeitabschnitte eingestellt hatte, wurde der oben erwähnten Zeichen wegen, vom Verfasser als eine Ausnahme von der bisher übereinstimmend angenommenen Regel veröffentlicht.

supranuklearen Ursprungs halten, die atrophische Hälfte der Zunge sich beim Anfassen schlaff anfühlte, ihre ganze Oberfläche wie die Grosshirnhemisphären gespalten war; es bestand gleichzeitig eine Lähmung des Gaumensegels und des Larynx auf der der Atrophie entsprechenden Seite. In der atrophischen Hälfte bestand fibrilläres Zittern und die elektrische Erregbarkeit blieb erhalten.

Diesem Befunde gemäss scheint es also, dass die Zungenatrophie supranuklearen Ursprungs auch in bedeutenderer Weise, als dies in unserem Falle ist, auftreten kann. Die fibrillären Bewegungen würden keinen absoluten Wert für die Diagnose des Sitzes der Verletzung bieten, denn sie können sich bei der Hemiatrophie supranuklearen Ursprungs vorfinden und bei den Atrophien peripherischen Ursprungs fehlen (Panski). Was hingegen unserer Meinung nach für eine ähnliche Diagnose einen stets grösseren Wert bildet, ist das Resultat der elektrischen Untersuchung, denn in den beiden Fällen von supranuklearer Atrophie fehlt die EaR und die elektrische Erregbarkeit war erhalten oder nur um ein Geringes vermindert.

Man könnte sich nun die Frage stellen, welches ist die Ursache, warum die Atrophie der Zunge supranuklearen Ursprungs so selten ist, obwohl die cortico-bulbäre Bahn verhältnismässig oft befallen wird. Vor allem ist es möglich, dass eine solche Atrophie meist unbeobachtet verläuft angesichts ihrerer Geringfügigkeit. Besonders aber erinnern wir hier an die zahlreichen Hypothesen, die man in den letzten Jahren aufgestellt hat, um die relative Seltenheit der Atrophie der hemiplegischen Glieder und die Bedingungen, durch welche bisweilen diese Atrophie entsteht, zu erklären. Dieselben Hypothesen können mit mehr oder weniger Glück in Bezug auf die Hemiatrophie der Zunge supranuklearen Ursprungs aufgestellt werden. Ausserdem ist es bekannt, dass bei den Erwachsenen selbst viele Jahre nach der Lähmung die Degeneration des corticobulbären Neurons sich nicht gleich auf das zweite Neuron überpflanzt, während hingegen, wie es gewöhnlich bei den Atrophien zweiter Reihe der Fall ist, dieses stattfindet, wenn die Verletzung in der Kindheit, während der Entwicklung des Neuron selbst, auftritt.

Dies stimmt mit den Untersuchungen überein, die S. Sergi[1]) in jüngster Zeit im Laboratorium unserer Irrenanstalt vorgenommen hat. Dieser fand beim Untersuchen eines Falles, in welchem seit der Kindheit eine einseitige Aplasie der cortico-bulbären Bahnen infolge einer Porencephalie der Rolandoschen Zone bestand, das Schwinden

1) S. Sergi, Sul deorso delle vie centrali dell' ipoglosso nel bulbo. (Erscheint im Neurol. Zentralblatt 1906).

der Fibrae afferentes des Hypoglossus und des Caudalteiles der Zellen des Hypoglossuskerns auf der entgegengesetzten Seite. Es ist somit auch anatomisch bewiesen, dass eine Verletzung der corticobulbären Bahnen sekundär eine Atrophie oder eine Aplasie des Hypoglossuskerns verursachen kann.

Literatur.

1) Ascoli, Sull' emiatrofia della lingua. Policlinico. 1894.

2) Derselbe, Sull' emiatrofia della lingua. Policlinico. 1897. I. 8.

3) Bayet, Hémiatrophie de la langue chez un syphilitique. Bulletin Soc. Belge de Dermatologie. 1902. pag. 65.

4) Bernheim, Cas de monohémiplégie linguale avec localisation corticale. Congrès pour l'avancement des sciences. September 1887.

5) Biancone, Contributo allo studio della emiatrofia della lingua. Rio. sperim. di Freniatria. 1902.

6) Brasch, Traumatische Hypoglossuslähmung. Neurolog. Zentralbl. 1898. Nr. 13.

7) Burr, C. W., Hemiatrophy of the tongue with the report of a case. Journal of nerv. and mental diseases. July 1896.

8) Campbell, A case of muscular atrophy, a case of lingual hemiatrophy with presentation of patients. St. Louis Courier of Med. Dez. 1901.

9) Clarke, A treatise on the diseases of the tongue. London 1878.

10) Dana, Progressive lingual hemiatrophy. Boston Med. and Sur. Journ. 1901. Bd. 144. S. 213.

11) De Pastrovich, Paralisi dell' ipoglosso da probabile causa alcoolica. Rev. sperim. di Freniatria 1901. pag. 415.

12) Dinkler, Ein Beitrag zur Lehre von den Stamm- und Wurzellähmungen des N. hypoglossus. Deutsche Zeitschr. f. Nervenheilkde. 1898. Bd. 13. S. 250.

13) Geronzi, Contributo allo studio della paralisi bulbare unilaterale. Bollettino della Società Lancisiana degli ospedali di Roma. Anno XVI.

14) Geronzi e Garofalo, Lesione unilaterale dell'ipoglosso e del faciale. Bollettino della Società Lancisiana degli Ospedali di Roma. Heft II. 1896.

15) Guillain, Hemiatrophie der Zunge. Soc. de Neurol. de Paris. Sitzung vom 4. Juli 1901.

16) Hoffmann, Zur Symptomatologie und Ätiologie peripherer Nervenlähmungen am Halse. I. Periphere Hypoglossuslähmung. Neurol. Zentralblatt. 1899. S. 107.

17) Hospital Reports St. Bartholomews lingual Hemiatrophy of uncertain origin. Vol. XXXIV.

18) Juliusburger, Hemiatrophia linguae. Psych. Verein zu Berlin. Sitzg. vom 26. Juni 1897. Neurol. Zentralbl. 1897. Nr. 15. S. 708.

19) Karplus, Isolierte Hemiatrophia linguae. Neurologisches Zentralblatt 1896. S. 612.

20) Koch et Marie, Hémiatrophie de la langue. Revue de Méd. 1888.

21) Kron, Ein Fall von peripherischer traumatischer Hypoglossuslähmung. Neurol. Zentralblatt 1898. Nr. 13.

22) Landau, Drei Fälle von halbseitiger Atrophie der Zunge (Hemiatrophia linguae). Deutsche Zeitschrift für Nervenheilkde. 1904. Bd. 26.

23) Luzzatti, Un caso di emiatrofia della lingua. Bollettino delle Cliniche di Milano 1897. p. 512.

24) Marina, Ein Fall von isolierter rechtsseitiger Hypoglossuslähmung höchstwahrscheinlich neuritischen Ursprungs. Neurol. Zentralblatt. 1896. Nr. 8.

25) Mingazzini, Osservazioni cliniche ed anatomiche sull' emiatrofia della lingua. Arch. Ital. di Otolog. 1896. Vol. IV.

26) Panski, Ein Fall von peripherer rechtsseitiger Hypoglossuslähmung. Neurol. Zentralblatt 1903. Nr. 15.

27) Parry, Hemiatrophy of the tongue. Lancet 1900. Vol. I. Nr. 8.

28) Pierre Marie, Sur un cas d'atrophie de la langue dans le mal de Pott sous-occipital. Revue neurol. 1896. Nr. 7.

29) Riva, Un caso di glossoplegia unilaterale isolata da probabile intossicazione per ossido di Carbonio. Riv. sperim. di Freniatria 1905. Vol. 31.

30) Schlesinger, Ein Fall von Hemiatrophia faciei mit multiplen Hirnnervenlähmungen. Wiener klinische Wochenschr. 1897. Nr. 21.

31) Wenhardt, Ein mit den Symptomen des Malum suboccipitale einhergehender Fall von Gehirngeschwulst und Hemiatrophia linguae. Neurol. Zentralblatt 1898. S. 541.

32) Wiersma, Fall von Hemiatrophia linguae. Neurol. Zentralbl. 1899. Nr. 18. S. 818.

33) Wood, A case of progressive unilateral atrophy of the face and tongue. Occidental Med. Times. Dez. 1901.

XXII.

Aus der Nervenabteilung von Dr. Bregman am Krankenhaus Czyste-Warschau.

Über eine diffuse Encephalitis der Brücke mit Ausgang in Heilung.

Von

Dr. L. Bregman.

Die Erkenntnis der sich im Gebiete des Hirnstamms abspielenden akuten Entzündungsprozesse führt uns zur Unterscheidung zweier wichtiger Abarten derselben. Auf der einen Seite stehen die Fälle mit mehr systematischer Ausbreitung des Prozesses im Bereiche der motorischen Kerne des Hirnstamms — die Poliencephalitis superior et inferior —, zu der sich eine analoge Affektion der entsprechenden Rückenmarkselemente — Poliencephalomyelitis und sogar der peripherischen Nerven — Polyneuritis hinzugesellen kann. Obgleich wir auf Grund der anatomischen Untersuchung hierhergehöriger Fälle zugeben müssen, dass auch hier die Affektion sich nicht ausschliesslich auf die graue Substanz beschränkt, sondern ganz ähnlich, wie dies für die akute Poliomyelitis nachgewiesen wurde, auch auf die angrenzende weisse Substanz übergreift, so kann doch nicht geleugnet werden, dass ein systematischer Prozess vorliegt, der sich auf weite Strecken des Zentralorgans ausbreitet und ganz besonders die motorischen Elemente bevorzugt. Dass diese Fälle durch ihre Ätiologie — Alkoholismus — eine Sonderstellung beanspruchen dürften, ist nicht wahrscheinlich, nachdem ganz identische Erkrankungen auch bei anderer Ätiologie (Influenza u. a.) sowie ohne ein bestimmtes ätiologisches Moment beobachtet wurden.

Demgegenüber steht eine Reihe von Fällen, in denen der entzündliche Prozess keine systematische Bevorzugung der motorischen Elemente aufweist, sondern in mehr diffuser Weise den Hirnstamm, namentlich die Brücke und die angrenzenden Teile befällt (Encephalitis pontis). Es sind entzündliche Herde, welche sich sowohl über die graue als über die weisse Substanz ausbreiten. Diese Erkrankung hat allenfalls nahe Beziehungen zur akuten hämorrhagischen Encephalitis des Grosshirns, mit der sie manchmal auch kombiniert auftritt (z. B. Fälle

von Raymond-Cestan[1]), Sträussler[2]), Brouchanski[3]), Köppen[4]), Freyhan[5])). Ähnlich wie die Grosshirnencephalitis kann auch die Encephalitis pontis einen günstigen Verlauf nehmen (Oppenheim[6])). Einen solchen Fall mit fast vollständiger Restitutio ad integrum, der mir wegen seiner grossen Seltenheit bemerkenswert erscheint, werde ich mir erlauben im Folgenden eingehender zu besprechen.

G. K., 32jährige Friseursfrau, wurde am 28. Februar 1900 auf die Nervenabteilung aufgenommen.

Pat. kam als Schwerkranke ins Spital. Sie erzählt, dass sie vor ca. 4 Monaten ihren Mann verloren, der $^1/_2$ Jahr an Pleuritis krank war und an galoppierender Schwindsucht zugrunde ging. Pat. besuchte häufig das Grab ihres Mannes, das letzte Mal verblieb sie daselbst sehr lange bei feuchter, kalter Witterung und zog sich eine Erkältung zu, die ihre gegenwärtige Erkrankung verschuldete.

Bis dahin war Pat. gesund. Sie hat 3 Kinder — von 6, 4 und 1 Jahr. Sie stillte ihr Kind, erst vor 3 Wochen auf Anraten der Ärzte hat sie es unterlassen. Nach der letzten Geburt hat Pat. ein einige Wochen währendes Puerperalfieber durchgemacht. Die Kinder sind gesund, nur der älteste ist mager und hustet. — 1 Abort im ersten Jahre nach der Verheiratung.

Die gegenwärtige Erkrankung begann vor etwa 6 Wochen mit Parästhesien in den rechtsseitigen Extremitäten. Nach mündlicher Mitteilung des Herrn Koll. Biro, der die Pat. vor etwa 6 Wochen untersucht hatte, klagte sie zu dieser Zeit über Parästhesien in der rechten Körperhälfte. Objektiv fand sich eine Sensibilitätsherabsetzung für alle Empfindungsqualitäten, jedoch nicht der tieferen Teile. Kurz darauf stellte sich eine linksseitige Abducenslähmung ein. Dann sah er die Pat. längere Zeit nicht mehr, erst vor ein paar Tagen wurde er wieder zu ihr gerufen und bemerkte bereits die linksseitige Gesichtslähmung und eine komplizierte Lähmung der motorischen Augennerven.

Nach Angabe der Pat. fühlte sie sich seit 3 Wochen schwer krank und lag zu Bette. Das Bewusstsein war erhalten. Pat. klagt über Kopfschmerz, namentlich in der linken Kopfhälfte. Wegen starken Schwindels kann sie den Kopf nicht vom Kissen erheben. Seit 2 Tagen starkes Erbrechen, zur gleichen Zeit ist auch ihr Gesicht schief geworden.

Status praesens: Pat. ist eine schmächtige, schlecht genährte Frau. Das Bewusstsein ist erhalten. Starke psychische Exzitation, die sich namentlich in hastigem, ununterbrochenen Reden äusserst, ferner in einer Unzufriedenheit und Zanksucht gegenüber der Bedienung.

P. 66, von geringer Spannung. Temp. 37,2°.

---

1) Raymond-Cestan, Société de Neurologie de Paris. 10. Jan. 1901.

2) Sträussler, Jahrbücher f. Psych. 1902. Bd. 21. S. 253.

3) Brouchanski, Korsakoffsches Journal f. Neur. u. Psych. 1901. Bd. 1. S. 3.

4) Köppen, Archiv für Psychiatrie. Bd. 30, H. 3 u. Berl. klin. Wochenschr. 1898. Nr. 30.

5) Freyhan, Deutsche med. Wochenschr. 1895. Nr. 39.

6) Oppenheim, Deutsche Zeitschrift f. Nervenheilk. Bd. 6 u. Bd. 15.

Die Perkussion des Schädels ist nicht schmerzhaft, bei passiven Bewegungen des Kopfes klagt Pat. über Schmerzen im Hinterhaupt.

Ptosis dextra. Rechte Pupille weiter als linke, letztere unter mittelweit. Beide reagieren gut auf Licht. Prüfung auf Accomodation nicht möglich, weil Pat. nicht fixiert. Der rechte Augapfel weicht nach aussen ab (Strabismus divergens oculi dextri), Augenbewegungen hochgradig eingeschränkt, nur nach abwärts ausführbar; nach auswärts bloss bis zur horizontalen Ruhelage der Augen; seitliche Augenbewegungen ganz aufgehoben. Das linke Auge bewegt sich etwas besser nach aufwärts als das rechte. Diplopie seit dem Beginn der Erkrankung. Hochgradige Parese des linken N. facialis in allen Zweigen. Die rechte Gesichtshälfte nicht gelähmt.

Die Zunge wird sehr wenig vorgestreckt, näher am linken Mundwinkel. Zungenbewegungen nach rechts etwas schwieriger, kein Zittern.

Der Mund wird weit geöffnet und geschlossen, jedoch mit einer gewissen Mühe und kraftlos. Beim Mundöffnen weicht der Unterkiefer etwas nach links ab.

Schlucken unbehindert.

Sensibilität in der rechten Gesichtshälfte sehr bedeutend herabgesetzt, Schmerzempfindung fast völlig aufgehoben.

Das Gehör ist auf beiden Ohren gut erhalten, subjektiv hört Pat. auf dem rechten Ohre schlechter.

Die Sehkraft soll abgenommen haben. Pat. zählt Finger auf 2—3 Meter, eine ophthalmoskopische Untersuchung konnte leider wegen äusserer Umstände nicht vorgenommen werden. Pat. klagt ferner, dass sie den Geschmack der Speisen nicht unterscheiden kann.

Rechtsseitige Extremitäten paretisch, besonders die obere. Die untere ist nur um ein Geringes schwächer als die linke. Hochgradige Ataxie sowohl der oberen wie der unteren rechten Extremität.

Sensibilität auf der rechten Körperhälfte bedeutend herabgesetzt, am stärksten an der oberen Extremität; die Schmerzempfindung hier vollkommen aufgehoben. Am Rumpf und unterer Extremität ist die Hypästhesie geringer. Die tiefe Sensibilität (Lagegefühl) ist in beiden rechtsseitigen Extremitäten hochgradig gestört, besonders in den distalen Abschnitten.

Kniereflex und Achillessehnenreflex rechterseits erhöht, linkerseits mässig. Fusssohlenreflex am rechten Fuss schwach, am linken stärker. Fussklonus leichten Grades auf der rechten Seite. Harnentleerung nach Angabe der Pat. etwas erschwert, sie muss lange warten, bis der Harn zum Vorschein kommt und auch dann in geringer Quantität.

2. III. Zustand unverändert. Puls 90, schwach, Temp. morgens, 36,6, abends 37,4. Gestern hat Patientin mehrmals erbrochen. Die psychische Exzitation dauert an.

3. III. Temp. morgens 37,0° abends 38,2°. Die Kopfschmerzen haben fast ganz aufgehört. Pat. schlief nachts.

Das Erbrechen hat sich nicht wiederholt. Auf dem linken Auge ist die Hornhaut getrübt und es bildete sich ein Hypopyon. Die linke Pupille verengt. Die Parese der rechtsseitigen Extremitäten hat etwas zugenommen.

4. III. P. 96, Temp. morgens 37,2°, abends 38,2°. Pat. spricht immer noch

sehr viel. Die Sprache ist ungestört, die Stimme etwas verschleiert. Das Abweichen des Unterkiefers beim Mundöffnen nach links ist stärker geworden. Das linke Auge bewegt sich nach auf- und abwärts besser als das rechte.

5. III. P. 90, Temp. morgens 37,3, abends 38,6. Kein Kopfschmerz, kein Erbrechen. Unruhe fortdauernd. Schlief nach einer Morphiumeinspritzung. Selbstgefühl etwas besser. Auf der Hornhaut des linken Auges bildete sich ein Geschwür. Auch das rechte Auge wird etwas besser nach aufwärts bewegt, sogar besser als das linke. Die anderen Symptome unverändert.

6. III. P. 90, Temp. morgens 37,3°, abends 37,5°. Pat. schlief gut. Die Exzitation dauert an.

7. III. P. 96, Temp. morgens 37,4°, abends 37,2°. Der Allgemeinzustand hat sich gebessert. Pat. ist ruhiger, spricht weniger. Pat. äussert schon Essbedürfnis. Das rechte Auge kann etwas geöffnet werden und wird auch nach abwärts besser bewegt. Händedruck mit der rechten Hand ist etwas stärker geworden. Harnentleerung sehr erschwert. Hartnäckige Stuhlverstopfung.

8. III. P. 114, Temp. morgens 37,2°, abends 37,0°. Zustand unverändert.

9. III. P. 132, Temp. normal. Allgemeinzustand entschieden besser. Pat. kann sich bereits im Bett aufrichten. Kopfbewegungen frei, schmerzlos. Leichte Drehung des Kopfes nach links.

10. III. Pat. klagt, dass es ihr schwer fällt, durch Husten den Schleim zu entfernen.

12. III. P. 96. Atmen erschwert, 24. Das rechte Auge kann bereits nach der rechten Seite bewegt werden. Die Parese der rechtsseitigen Extremitäten ist geringer geworden.

13. III. Das rechte Auge kann „ruckweise" bis zum äusseren Augenwinkel gebracht werden. Die Ptosis am rechten Auge hat sich bedeutend gebessert. Das Auge kann fast ebenso weit geöffnet werden wie das linke.

Pat. hatte nachts Kopfschmerzen. Klagt über Parästhesien auf der Stirn und beiden Gesichtshälften, besonders der rechten.

15. III. P. 108. Euphorie. Das linke Auge kann bereits bis auf einen schmalen Spalt geschlossen werden.

Die grobe Kraft der rechten oberen Extremität hat sich entschieden gebessert, auch die Ataxie ist etwas geringer geworden. Die Harnentleerung ist leichter.

19. III. P. 114, schwach. Klagt über Schwere im Kopf. Beim Sitzen sinkt der Kopf nach vorwärts, Pat. kann ihn nicht erheben, auch die seitlichen aktiven Bewegungen sind erschwert. Schmerzhafte Parästhesien in der rechten Körperhälfte, inkl. Kopf und Gesicht. Die rechtsseitige Anästhesie ist fast vollständig.

6. IV. Die Schmerzen in der rechten Kopf und Gesichtshälfte dauern an. Schmerzhafte Druckpunkte rechterseits.

14. IV. Allgemeinzustand befriedigend. P. 118. Die Kopfschmerzen sind fast ganz geschwunden. Am Halse wurden beiderseits kleine Drüsen bemerkt, die keinen Schmerz verursachen.

22. IV. Das Hornhautgeschwür ist unter Hinterlassung einer Narbe verheilt. Leichte Hyperämie im unteren Teile der Conjunctiva.

3. V. Die linksseitige Gesichtslähmung nimmt ab, die Nasolabialfalte macht sich bemerkbar.

Das rechte Auge kann nach rechts bewegt werden unter nystagmusartigen Zuckungen, nach links nur sehr wenig, eher nach links und abwärts. Das linke Auge kann etwas nach rechts bewegt werden.

Das Abweichen des Unterkiefers nach der linken Seite nur spurweise vorhanden. Kaubewegungen kräftig. Sensibilität der rechten Gesichtshälfte hat sich gebessert, die Parästhesien sind geschwunden.

20. V. Pat. kann ohne Unterstützung herumgehen. Die Parese und auch die Ataxie der rechtsseitigen Extremitäten sind geringer.

3. VI. Das rechte Auge kann in allen Richtungen gut bewegt werden, unbedeutende nystagmusartige Zuckungen. Das linke Auge kann in beschränkter Weise nach aussen gebracht werden, die anderen Bewegungen sind gut.

Die Lähmung des linken N. facialis ist geschwunden. Die Sensibilität der rechten Gesichtshälfte ist fast gänzlich wiedergekehrt. Pat. geht ohne zu schwanken, schleppt etwas den rechten Fuss nach. Die Ataxie der rechtsseitigen Extremitäten deutlich, aber nicht hochgradig. Sensibilitätsstörung kaum mehr nachweisbar.

Pat. verlässt das Spital.

Am 18. I. 1901 sah ich Pat. wieder. Sie klagt noch über Parästhesien leichten Grades in den rechtsseitigen Extremitäten, namentlich in den distalen Abschnitten, selten im Gesicht. Beim Gehen leichtes Hinken des rechten Beines. Geringe Ataxie der rechten oberen Extremität. Augenbewegungen gut, geringe nystagmusartige Zuckungen bei Bewegungen nach der linken Seite. N. facialis normal. Sehnenreflexe auf der rechten Seite etwas stärker, kein Fussclonus. Die Zunge weicht eine Spur nach rechts ab.

In einem kurzen Resumé stellt sich unsere Beobachtung folgendermassen dar.

32jährige Witwe. Der Mann starb vor $^1/_2$ Jahre an Schwindsucht. Mehrfache starke Erkältungen. Beginn der Erkrankung vor 6 Wochen mit Parästhesien in den rechtsseitigen Extremitäten. Vor 3 Wochen wurde Hypästhesie der rechten Körperhälfte festgestellt. Kurz darauf Lähmung des linken N. abducens. Seit einigen Tagen allgemeine Verschlimmerung, bettlägerig, Kopfschmerz, Schwindel Erbrechen. Objektiv wurde gefunden: psychische Exzitation, Hinterhauptschmerz bei passiven Kopfbewegungen; Ptosis dextra; Strabismus divergens des rechten Auges. Augenbewegungen nur nach abwärts gut ausführbar, nach aufwärts geht das linke etwas besser als das rechte, seitliche Bewegungen aufgehoben. Diplopie. Rechte Pupille weiter, Reaktion erhalten.

Lähmung des linken N. facialis von peripherischem Typus. Lähmung des linken M. pterygoideus (Abweichen des Unterkiefers nach links) und Schwäche der Kaubewegungen. Anästhesie der rechten Gesichtshälfte. Erschwerung der Zungenbewegungen, des Vorstreckens und der Bewegung nach rechts. Geschmacksstörung. Leichte

Parese der rechtsseitigen Extremitäten mit hochgradiger Anästhesie (auch der tiefen Sensibilität) und Ataxie sowie Steigerung der Sehnenreflexe rechterseits. Leichte Harnbeschwerden. Körpertemperatur in den folgenden 3—4 Tagen erhöht (bis 38,6°). Rechtsseitige Hemiparese zunehmend. Keratitis am linken Auge. Am 5. Tage Beginn der Besserung, zuerst der Bewegungen des rechten Auges nach auf- und abwärts, der Ptose, der rechtsseitigen Hemiparese, des Allgemeinzustandes. Nach ca. 14 Tagen Besserung der Bewegung des rechten Auges nach aussen, der Lähmung des linken Facialis, zuerst am Orbicularis oculi, fortschreitende Besserung der Hemiparese und auch der Hemiataxie. Längere Zeit schmerzhafte Parästhesien in der rechten Gesichtshälfte. Heilung des Hornhautgeschwürs. Nach ca. 2 Monaten weitere Besserung der Bewegung des rechten Auges nach rechts, geringe Bewegung desselben Auges nach links, bes. nach links und abwärts; geringe Bewegung des linken Auges nach rechts. Besserung der Lähmung des linken motorischen Trigeminus und der Anästhesie der rechten Gesichtshälfte. Beim Verlassen des Spitals nach ca. 3 Monaten nur noch Schwäche des linken Abducens, leichtes Nachschleppen des rechten Beines, Ataxie der rechtsseitigen Extremitäten, sehr geringe Hypästhesie der rechten Gesichtshälfte.

Nach $^3/_4$ Jahr klagt Pat. noch über Parästhesien der rechten Gesichtshälfte, nystagmusartige Zuckungen beim Blick nach links, alle Augenbewegungen gut ausführbar, Spuren von Hemiataxie und Parese. Facialis- und Trigeminus-Lähmung geschwunden.

Wenn wir die Symptome in topographisch- diagnostischer Beziehung einer näheren Betrachtung unterziehen, so haben wir zunächst eine Symptomengruppierung, welche auf die linke Brückenhälfte hinweist: Gesichtslähmung (von peripherischem Typus) auf der linken Seite, Parese der Extremitäten mit Anästhesie und Ataxie, Steigerung der Sehnen-, Verminderung der Hautreflexe auf der rechten.

Die Empfindungslähmung war am stärksten in der oberen Extremität, die Schmerzempfindung war stärker betroffen als die Berührungsempfindung. Die tiefe Sensibilität bedeutend herabgesetzt. Es waren demnach auf der linken Seite ausser dem Facialiskern, respektive Wurzel ein grosser Teil des Haubenfeldes, die Schleife und Pyramide mit affiziert. Die Hemiataxie und die Störung der tiefen Sensibilität weisen darauf hin, dass nicht nur die eigentliche Haubenfaserung, sondern auch das mittlere und ventrale Gebiet der Haube, welches das Schleifenfeld in sich birgt, ergriffen war. Als Reizsymptom seitens der sensiblen Bahnen in der Schleife, resp. im dorsalen Haubengebiete hatten wir Parästhesien in den rechtsseitigen Extremitäten, die sogar die Erkrankung einleiteten und noch zuletzt nach

Schwinden der anderen Symptome zurückgeblieben sind. Dies berechtigt zur Schlussfolgerung, dass in diesem Areal, also im Gebiete der weissen Substanz, der Ausgangspunkt des Prozesses zu suchen ist.

Wie Wallenberg[1]) nachgewiesen hatte, gilt auch für die sensiblen Bahnen im dorsalen Haubengebiet das Gesetz der exzentrischen Lagerung der langen Bahnen: die Fasern für die untere Extremität nehmen die mehr lateral und ventral gelegenen Partien ein, die für Arm, Hals und Schulter die dorsomedialen. Bei unserer Pat. war die obere Extremität und die obere Partie des Rumpfes mehr ergriffen, demnach die dorsomediale Partie der Haube stärker beteiligt. Noch weiter medianwärts liegen die Fasern für die gekreuzte Gesichtshälfte — auch diese waren in unserem Falle lädiert: Anästhesie der rechten Gesichtshälfte.

In lateraler Richtung hat sich die Läsion bedeutend weniger ausgebreitet. In der linken Gesichtshälfte bestand keine objektive Sensibilitätsstörung, es traten hier bloss vorübergehende Parästhesien auf. Demnach war die Region der aufsteigenden Trigeminuswurzel und des sensiblen Endkerns des Trigeminus auf der linken Seite nicht wesentlich affiziert.

Dagegen hat sich der Herd in frontaler Richtung über das Gebiet des Facialiskerns ausgedehnt. Die Lähmung des linken M. pterygoideus ist ein Beweis für das Übergreifen desselben auf den motorischen Trigeminuskern, welcher ja in dorsofrontaler Fortsetzung des Facialiskerns gelegen ist.

Die Schwäche der Kaubewegungen auf beiden Seiten darf wohl auf die doppelseitige Innervation der Kaumuskulatur zurückgeführt werden, infolge dessen letztere auch durch einseitige Herde auf beiden Seiten beeinträchtigt werden kann.

Die Keratitis am linken Auge ist eine Folgeerscheinung der Facialislähmung, wie sie ja gerade bei Schwerkranken nicht selten zur Beobachtung kommt. Der sensible N. trigeminus dürfte hier kaum in Betracht kommen, da er doch, wie oben ausgeführt, fast gar nicht mit affiziert wurde.

Das schwache Vorstrecken der Zunge sowie die leicht angedeuteten bulbären Störungen — verschleierte Stimme, erschwerte Atmung, erschwertes Aushusten — müssen vielleicht der Beeinflussung supranukleärer Fasern der bulbären Nerven zugeschrieben werden. Ein Übergreifen des Prozesses auf den Bulbus medullae oblongatae ist bei der Geringfügigkeit der genannten Symptome und dem Fehlen ausgesprochener Erscheinungen von Schling- und Sprachstörungen weniger wahrscheinlich.

---

1) Wallenberg, Deutsche Zeitschrift f. Nervenheilkunde. Bd. 27. S. 436.

Ausser dem Facialis war auf der linken Seite der Kern, resp. die Wurzel des N. abducens mitergriffen. Im Beginne der Erkrankung bestand eine isolierte Abducenslähmung. Später bei der Aufnahme ins Spital war die Augenmuskelähmung viel komplizierter.. Die seitlichen Bewegungen beider Augen waren vollkommen aufgehoben, die Bewegung nach aufwärts auf der rechten Seite aufgehoben, auf der linken spurweise. Ferner war auf dem rechten Auge der M. rectus internus stark affiziert — daher Strabismus divergens dieses Auges — und der M. levator palpebrae superioris war gelähmt (Ptosis dextra). Die rechte Pupille war etwas weiter, reagierte jedoch gut.

Auf Grund dieser Symptome können wir vor allem feststellen, dass auf der rechten Seite der Oculomotoriuskern teilweise direkt lädiert wurde. Der am meisten frontalwärts vorgeschobene Teil dieses Kernes für die inneren Augenmuskeln ist allerdings fast unversehrt geblieben. Sicher affiziert wurden die Teilkerne des M. rectus int. und des M. levator palpebrae superioris. Nicht ganz sicher ist eine direkte Affektion des Teilkerns für den M. rectus superior und M. obliquus inferior, denn es könnte sich wohl, da auch auf dem anderen Auge die Aufwärtsbewegung fast aufgehoben war, um eine assoziierte Bewegungsstörung handeln. Ich habe ähnliche assoziierte Blicklähmung nach aufwärts neben den seitlichen Blicklähmungen schon einige Mal bei Brückenherden beobachtet und werde auf diese Frage in einer späteren Publikation eingehender zurückkommen.

In derselben Weise und mit noch grösserer Wahrscheinlichkeit darf die Bewegungsstörung des rechten Auges nach rechts nicht etwa als direkte rechtsseitige Abducenslähmung aufgefasst werden, wofür nach den vorliegenden anderen Symptomen keine genügenden Anhaltspunkte vorhanden sind. Es handelt sich vielmehr in Verbindung mit der entsprechenden Bewegungsstörung des anderen Auges nach derselben Richtung um eine assoziierte Blicklähmung nach rechts. Eine genaue Lokalisation der assoziierten seitlichen Blicklähmungen ist bekanntlich bisher nicht gelungen, am wahrscheinlichsten jedoch ist eine Affektion der hinteren Längsbündel oder deren nächsten Nachbarschaft. Es ist daher leicht verständlich, dass Brückenherde, welche sich in der Mittellinie oder in der Nähe derselben entwickeln — und einen solchen Herd hahen wir, wie aus den obigen Erörterungen hervorgeht, vor uns — doppelseitige Blicklähmungen geben.

Einen gewissen Rückschluss auf die Entstehung der Augenmuskellähmungen und zugleich eine Bestätigung des soeben Gesagten gibt uns die Beobachtung der Rückbildung derselben.

1. Die Parese des linken N. abducens, die im Beginne der Erkrankung zuerst auftrat, war noch zuletzt vorhanden, nachdem alle

anderen Störungen der Augenbewegungen gewichen waren: ein Beweis mehr, dass es sich um eine selbständige Abducenslähmung und nicht bloss um eine Teilerscheinung einer assoziierten seitlichen Blicklähmung handelte.

2. Bei Beginn der Besserung wurde zuerst die Ptose des rechten Auges rückgängig — dieser Teil des Oculomotoriuskerns war demnach wohl am schwächsten affiziert. Verhältnismässig frühzeitig kehrten auch die Augenbewegungen nach aufwärts wieder.

3. Etwas später stellten sich die seitlichen Bewegungen ein und zwar auf beiden Augen zuerst die Bewegung nach der rechten Seite hin. Viel später begann das rechte Auge nach der linken Seite sich zu bewegen — Lähmung des M. rectus int. dexter und Blicklähmung nach links — und ganz zuletzt, wie sub 1 bereits erwähnt, das linke Auge. Es würde demnach die Bahn, resp. das Zentrum für die Blickbewegung nach rechts weniger stark ergriffen sein, als dasjenige für die Blickbewegung nach links, was übrigens bei einem wesentlich in der linken Brückenhälfte gelegenen Herde durchaus zutreffend ist. Die letztere — die Bewegungsstörung nach links — wurde aber noch, wie wir annehmen, durch die selbständige Lähmung des rechten internus und des linken Abducens verstärkt.

Wenn wir das Gesagte kurz resumieren, so hatten wir bei unserer Patientin: 1. eine linksseitige Abducenslähmung — Affektion des linken Abducenskerns resp. Wurzel, 2. partielle rechtsseitige des Oculomotorius kernes und zwar der Teilkerne für den M. levator palpebrae, Rectus int. und vielleicht Rectus sup., 3. assoziierte Blicklähmung nach beiden Seiten und vielleicht auch nach oben — wahrscheinlich Affektion der hinteren Längsbündel oder ihrer nächsten Nachbarschaft.

Auf Grund aller dieser topographisch-diagnostischen Erörterungen kann der Prozess folgendermassen lokalisiert werden. Hauptsächlich betroffen ist die linke Brückenhälfte, frontalwärts jedoch geht der Prozess auch auf die rechte Seite über — Oculomotoriuskern, hinteres Längsbündel. Im Gebiete der linken Brückenhälfte wird das Areal der Haube inkl. Schleifenschicht eingenommen und in ventraler Richtung die Pyramidenbahn erreicht. Der mediale Teil der Haube ist stärker affiziert. In lateraler Richtung reicht die Läsion bis an die aufsteigende Trigeminuswurzel, resp. den sensiblen Endkern, ohne diese Teile wesentlich zu lädieren. Im linken Haubenfeld und in der Nähe des Abducenskerns muss der Ausgangspunkt des Prozesses gelegen sein, da die entsprechenden Symptome — Parästhesien und Hypästhesie der rechten Körperhälfte, Abducenslähmung — den anderen Krankheitserscheinungen bedeutend vorangingen und nach Schwinden der letzteren noch längere Zeit bestanden hatten.

Wir gehen nun zur Frage über, welche Art Erkrankung hier vorliegt?

Die Krankheit begann, wie erwähnt, mit Parästhesien in der rechten Körperhälfte. Nach 3 Wochen konnte auch objektiv eine Sensibilitätsherabsetzung auf derselben Körperhälfte festgestellt werden, etwas später gesellte sich dazu die Abducenslähmung, kurz vor der Aufnahme entwickelte sich der ganze Symptomenkomplex, den wir eben betrachtet haben. Auf der Höhe der Erkrankung kam Patientin auf die Abteilung und verblieb mehrere Tage in einem sehr bedrohlichen Zustand. Die Körpertemperatur war erhöht (bis 38,6). Nach einigen Tagen begann sich der Zustand zu bessern, die Temperatur kehrte zur Norm zurück; die Besserung schritt langsam fort und führte nach vielen Monaten zu fast vollständiger Herstellung der Patientin.

Wenn wir diesen Verlauf ins Auge fassen, so können wir kaum etwas anderes als eine Encephalitis pontis non purulenta diagnostizieren. Irgend eine akute Gefässerkrankung — Hämorrhagie, Erweichung infolge von Embolie oder Thrombose — darf wohl mit Sicherheit ausgeschlossen werden, zumal bei der jugendlichen Frau mit gesundem Gefässsystem keine weiteren Anhaltspunkte dafür zu finden waren. Gegen die Annahme einer Meningitis sprach, abgesehen vom Mangel der charakteristischen Symptome — Nackenstarre, Trismus, Hyperästhesie usw. — der ganze Symptomenkomplex, der auf einen in der Hirnsubstanz gelegenen Herd hinwies.

Die Annahme einer Hirngeschwulst oder eines Hirnabszesses wird durch den günstigen Verlauf widerlegt. — Im Beginn der Erkrankung jedoch mussten diese Möglichkeiten wohl in Betracht gezogen werden. Besonders wurde an Lues und Tuberkulose gedacht (Gummageschwulst, resp. Tuberculum solitarium). Es ist bekannt, wie häufig diese Prozesse sich gerade im Gebiet des Hirnstamms lokalisieren. Irgend welche syphilitischen Antecedentien konnten bei der Patientin nicht eruiert werden, auch ist die Erkrankung ohne spezifische Behandlung rückgängig geworden. Dagegen wurden wir durch Mancherlei an die Möglichkeit einer Tuberkulose gemahnt: der Mann der Patientin ging vor einem $^1/_2$ Jahr an dieser Krankheit zugrunde; Patientin selbst war eine schmächtige, in ihrer Ernährung heruntergekommene Person, setzte sich vielmals starken Erkältungen aus und klagte über Husten. Ein objektiver Lungenbefund war nicht vorhanden.

Die Diagnose schwankte daher hauptsächlich zwischen Encephalitis und einem Tuberkel. Unsere Zweifel wurden verstärkt durch die protrahierte Entwicklung der Krankheit und die einige Wochen lange Dauer der initialen Parästhesien und Hypästhesie. Indessen

scheint eine derartig protrahierte Entwicklung auch bei der Encephalitis nicht selten vorzukommen und wird sogar von Oppenheim als prognostisch günstiges Zeichen angegeben. Durch den schliesslichen Ausgang des Falles werden alle Bedenken gehoben, da es doch nicht gut anzunehmen ist, dass ein Tuberkel mit solcher Lokalisation und von solcher Ausdehnung in Heilung übergehen könnte.

Obgleich die Tatsache, dass eine Encephalitis pontis in Heilung übergehen kann, nicht mehr neu ist, so gibt es doch nur sehr wenige Fälle in der Literatur, welche dies in so exquisiter Weise illustrieren wie der hier beschriebene.

Oppenheim[1]), dem das Verdienst gebührt, auf die relativ günstige Prognose der nicht eitrigen Encephalitis die Aufmerksamkeit gelenkt zu haben, zitiert in seiner Monographie (1897) für die diffuse Encephalitis pontis, Myelitis bulbi und Poliencephalomyelitis ausser seinen eigenen Beobachtungen die Fälle von Etter, Bruns, Freyhan, Goldflam und Guinon-Parmentier. Ausserdem erwähnt er einige Fälle, welche zur Wernickeschen Poliencephalitis gehören und gleichfalls in Heilung ausgingen. In der späteren Literatur (1897—1904) finden sich mehrere geheilte, resp. gebesserte Fälle, welche desgleichen zur letzterwähnten Form gezählt werden müssen (v. Linsmayer[2]), Raimann[3]) Magnus[4]), Meyer[5]), Gilarowski[6]), Philipps[7]). Eine mehr diffuse Ausbreitung des Prozesses scheint in den Fällen von Kollarits[8]), Nonne[9]), Mouratoff[10]), Kornilow[11]) und Stegmann[12]) vorzuliegen. Im Falle von Kollarits handelt es sich um einen ausgebreiteten Prozess im Hirnstamm — Bulbärsymptome, Facialislähmung, Ptosis, sensible Störungen am Körper und im Trigeminusgebiete —, welcher bei einem 5jährigen Kinde unter fieberhaften Erscheinungen entstanden ist. Die genannten Symptome blieben stationär und konnten noch nach 12 Jahren festgestellt werden. Mouratoffs Patient hatte ausser Störungen seitens der motorischen Kerne

1) Oppenheim, Encephalitis in Nothnagels spez. Path. u. Ther. 1897.
2) v. Linsmayer, Verein f. Psych. u. Neurologie in Wien 13. Juni 1899.
3) Raimann, Ibidem 13. März 1900.
4) Magnus, Jahresbericht über Neurol. u. Psychiatrie. 1899. S. 564.
5) Meyer, Allg. mediz. Zentralzeitg. 1901. Nr. 3. S. 253.
6) Gilarowski, Korsakoffs Jour. f. Neur. u. Psych. 1902. H. 4. S. 674.
7) Philipps, The Brit. med. Jour. 1902. I. S. 391.
8) Kollarits, Nouv. Iconographie de la Salpêtrière. 1902. No. 1. S. 2.
9) Nonne, Deutsche Zeitschrift f. Nervenheilkunde. Bd. 18.
10) Mouratoff, Medicinskoje obozrenje. 1901, Oktober.
11) Kornilow, Gesellschaft d. Neuropathologen u. Irrenärzte in Moskau. 24. Sept. 1899.
12) Stegmann, Münch. med. Wochenschr. 1902. Nr. 29. S. 1221.

— Schluck- und Kaubeschwerden, Atemstörungen, Facialislähmung — eine rechtsseitige Hemiparese; jedoch keine sensiblen Störungen. In Stegmanns Falle liegt eine schwere Encephalitis vor, welche neben sehr ausgesprochenen allgemeinen Cerebralerscheinungen eine Lähmung einzelner motorischer Kerngebiete (III, VI, VII) und Schwinden der Patellarreflexe bedingt hat. Es handelt sich hier wohl um einen Prozess, der weite Gebiete des Zentralorgans affiziert hatte.

Das Gleiche gilt auch vom Falle Kornilows: schwere Allgemeinerscheinungen, assoziierte Lähmung der Augenbewegungen nach auf- und abwärts, Schwäche der Konvergenz, träge Pupillenreaktion, Facialislähmung, Ataxie und Schwäche der Extremitäten, späterhin auch Krämpfe in denselben. Sehnenreflexe geschwunden. In beiden letztgenannten Fällen fehlten sensible Störungen.

Ataxie der Extremitäten neben anderweitigen Symptomen einer Poliencephalitis (traumatica) und ohne sensible Störungen beobachtete auch Gilarowski. Schliesslich beschreibt Nonne einige Fälle (Fall VI — X), welche auf eine Encephalitis des Kleinhirns, resp. auf eine Affektion der vom Klein- zum Grosshirn hinziehenden Bahnen bezogen wird. Davon sind 3 vollkommen geheilt, in 2 blieben schwere Defekte zurück.

Diese kurze Literaturübersicht zeigt, dass die Ausbeute an Fällen von geheilter, resp. nicht letaler Encephalitis des Hirnstamms recht spärlich ist. In keinem der zuletzt erwähnten Fälle liess sich der Symptomenkomplex, wie das in dem hier beschriebenen möglich war, auf einen ziemlich gut umgrenzten Herd in der Brücke zurückführen. In dieser Beziehung steht derselbe am nächsten den Fällen von Oppenheim und Bruns[1]).

In ätiologischer Beziehung haben wir hier 2 Momente zu verzeichnen: wiederholte starke Erkältungen und schweren moralischen Affekt. Beide vereint haben wohl den günstigen Boden geschaffen für eine uns noch unbekannte Infektion, die mit grösster Wahrscheinlichkeit der Erkrankung zugrunde liegt.

1) Bruns, Neur. Zentralbl. 1895. Nr. 22.

XXIII.

Über die nicht epileptischen Absencen oder kurzen narkoleptischen Anfälle.[1]

Von

Dr. M. Friedmann,
Nervenarzt in Mannheim.

Es kommen, insbesondere bei jüngeren Personen und bei Kindern, kurze eigentümliche Anfälle vor, welche dem Petit mal der Epileptiker ähnlich sind, aber doch symptomatisch weder diesem ganz gleichen, noch in der Regel ätiologisch mit der Epilepsie zusammenhängen. Die Anfälle sind im allgemeinen als kurze, oft nur Bruchteile einer Minute dauernde einfache psychische Starrezustände zu beschreiben, welche sich vom nervösen Schwindel durch das Fehlen einer wirklichen Gleichgewichtsstörung unterscheiden (während ein gewisses Versagen der Innervation der Beine nicht selten allerdings vorkommt), vom epileptischen Petit mal dagegen durch das wohlerhaltene Bewusstsein während der Anfälle. Wiewohl das Leiden in der Literatur schon berücksichtigt worden ist, wie sich sogleich ergeben soll, so fehlt es dennoch bis heute an einer nur halbwegs genügenden Kenntnis des merkwürdigen Zustandes, und dies vor allen Dingen hinsichtlich seiner Ätiologie und seines späteren Schicksales und Verlaufes. Die meist stark beunruhigten Patienten oder deren Angehörige erfahren bald, dass die Anfälle gegenwärtig noch gewöhnlich als Vorboten der wahren Epilepsie, bezw. als larvierte Epilepsie gelten, sie reisen bei den verschiedensten Ärzten und Autoritäten herum, und dennoch befinden sie sich durch Jahre hindurch in einer peinlichen Ungewissheit, da sie durchgängig nur zweifelhafte Aussprüche oder wohl auch nur die angeblich sichere Diagnose der wahren Epilepsie erhalten.

Nachdem ich selbst nun seit einer Reihe von Jahren diesem Leiden meine besondere Aufmerksamkeit gewidmet und nachdem ich bei der immerhin seltenen oder doch für selten gehaltenen Affektion die beträchtliche Zahl von mehr als 15 Einzelfällen beobachtet habe, welche ich überdies wiederholt auf lange Zeiträume hin verfolgen

1) Erweiterte Ausführung eines Vortrages auf der 36. Versammlung südwestdeutsch. Irrenärzte zu Karlsruhe, Nov. 1905.

konnte, so erscheint es mir nützlich und für manchen Fachgenossen erwünscht, wenn ich mich jetzt im Zusammenhang darüber auslasse.

Wer unsere umfangreiche Fachliteratur auf diese eigenartigen Anfälle von Absencen hin durchmustert, der bemerkt bald, dass sie noch nicht eigentlich für sich behandelt und beschrieben worden sind; wohl aber entdeckt er, dass sie bisher als eine Unterform oder als Teilsymptom eingefügt worden sind in ein eigenartiges und seinerseits heute noch wenig bekanntes und noch weniger geklärtes Krankheits- oder Symptomenbild, welches seit Gélineau als Narkolepsie bezeichnet wird, vorher aber schon von dem Entdecker so vieler neuer Krankheitsformen, Westphal, unter dem Kennworte „eigentümliche Schlafzustände" beschrieben worden war. Dabei hatten sich beide Autoren übrigens nur auf je einen charakteristischen Krankheitsfall stützen können.

Die Lehr- und Handbücher der Neurologie, selbst so vollständige wie die von Oppenheim und Gowers, ferner die Monographien der Neurasthenie und Epilepsie von Binswanger, Löwenfeld, Féré[1]) u. a. geben die gleiche Darstellung, beschränken sich aber überhaupt auf kurze oder in Anmerkungen verwiesene Notizen. Namentlich erörtern sie nicht speziell das Verhältnis der kurzen Absencen zu den narkoleptischen Schlafanfällen, zu welchen sie offenbar jene rechnen; es wird gewöhnlich in der neuesten Zeit als geltend angenommen, dass die Narkolepsie nicht mit der larvierten Epilepsie einfach zusammen zu werfen sei. Sie kommt z. B. nach Oppenheim auch bei der echten Epilepsie vor, entschieden häufiger aber als gelegentliches Symptom bei anderen funktionellen Neurosen, namentlich bei der Hysterie und Neurasthenie und bei der Fettsucht.

In der medizinischen Journalliteratur aber findet man in der freilich grossen Zeitspanne von 25 Jahren seit Gélineaus Arbeit eine nicht ganz kleine Anzahl von reichlich 30 Aufsätzen über die Narkolepsie, nur besteht das Gros derselben aus meist kurz gehaltenen kasuistischen Notizen, denen nur wenige ausführlichere Abhandlungen gegenüberstehen; von diesen seien die Arbeiten von E. Schultze[2]) Lamacq[3]), Berkhan[4]) und Löwenfeld[5]) besonders hervorge-

1) s. auch dessen Notiz: Féré, Note sur la narcolepsie epileptique. Revue de médec. 1898. No. 5.

2) E. Schultze, Über patholog. Schlafzustände und deren Beziehung zur Narkolepsie. Allg. Zeitschr. f. Psychiatr. Bd. 52. 1896. S. 724.

3) Lamacq, Quelques cas de narkolepsie. Revue de médecine 1897. p. 701.

4) Berkhan, Eigentüml. mit Einschlafen verbundene Anfälle. Deutsch. Zeitschr. f. Nervenheilk. Bd. 2. 1892. S. 177.

5) Löwenfeld, Über Narkolepsie. Münch. med. Wochenschr. 1902. S. 1041.

hoben, auch darum, weil in ihnen reichliche Literaturangaben niedergelegt sind.

Gélineau selbst[1]), welcher wie gesagt den wissenschaftlichen Begriff und die technische Bezeichnung der Narkolepsie zuerst gebildet hat, konnte nun in der Tat einen zweifellos sehr charakteristischen Krankheitsfall beobachten und beschreiben. Er betraf einen 38jährigen Fasshändler von nervösem Vater stammend, der vor 5 Jahren an Gelenkrheumatismus erkrankt, vor 3 Jahren durch eine Verhaftung (wegen eines Streites) stark erregt worden war, der aber sonst gesund und mässig war und nie an Krämpfen gelitten hatte. Er bekam seit 2 Jahren bei jeder leichten, besonders freudigen Erregung und beim Lachen kurze Anfälle, wobei er die Arme und Beine nicht bewegen und nicht sprechen, bezw. nur stammeln konnte; der Kopf fiel auf die Brust und er „schlief" auf 1 Minute oder etwas länger. Diese Anfälle passierten mitten in der Unterhaltung, beim Eintritt ins Theater, ferner auf der Strasse; hier entstand dadurch Aufsehen, man lachte über ihn als einen Betrunkenen und er ärgerte sich, konnte aber nicht antworten. Die Lider sanken dabei etwas herab, die Pupillen waren weit, reagierten aber gut. Die Zahl der Anfälle nahm immer mehr zu und sie kehrten anhaltend wieder, bis zu 100 oder 200 an einem Tage, 4—5 mal während des Essens, wobei ihm Messer und Gabel entfielen. Ubrigens konnte er unschwer geweckt werden, wusste stets hinterher von dem Anfalle und war sofort darnach ganz wohl und klar. Die Gesundheit und sein psychisches Verhalten waren und blieben ungestört; Bromsalze erwiesen sich als wirkungslos.

Der ganze Krankheitszustand beschränkte sich hiernach auf die zahllosen Anfälle, deren Dauer übrigens von 1—5 Minuten variieren konnte. G. nahm hiernach Zweierlei an, erstens dass das Leiden kein epileptisches sei und zweitens dass es ein neues eigenartiges Leiden, eine spezifische Neurose darstelle. Leider bezeichnete er selbst die Absencen als Schlafanfälle trotz des stets wohlerhaltenen Bewusstseins im Anfalle. Überhaupt fiel ihm selbst offenbar weniger diese merkwürdige Art der partiellen Bewusstseinsstörung auf, als die brüske Form ihres Eintretens, und so definierte er die Narkolepsie als „ein unwiderstehliches Schlafbedürfnis, das in Gestalt plötzlich sich einstellender und kurz dauernder Anfälle sich äussert, welche Anfälle sich in kürzeren oder längeren Pausen wiederholen". Das Bedürfnis sei so zwingend, dass der Kranke im Augenblick, wo er es fühlt, bereits in Schlaf verfällt.

---

1) Gélineau, De la narkolepsie. Gaz. des hôpitaux. 1880. p. 626. Nr. 79/80.

Vorausgenommen sei, dass Gélineau selbst in einer späteren zweiten Arbeit [1]) eine symptomatische und sekundäre Form der Narkolepsie, insbesondere bei der Neurasthenie, Chorea und Hysterie, neben der primären narkoleptischen Neurose anerkannt hat. Übrigens hat er doch auch das zweite Element in der Symptomatologie der Anfälle, die Unfähigkeit, sich aufrecht zu erhalten, die Chute oder Astasie selbst schon hervorgehoben. Die Epilepsie schloss er aus, allerdings nicht auf Grund des sichersten Beweismittels, nämlich einer hinlänglich ausgedehnten Beobachtungsdauer der Erkrankung, sondern aus der Natur der letzteren selbst; dem Fehlen der Krämpfe sowie einer psychischen Veränderung, der Unwirksamkeit der Bromsalze, dazu aus der Art der Anfälle, welche im Gegensatze zu dem epileptischen Petit mal stets der Person deutlich bewusst blieben, aus welchen sie geweckt werden konnte und bei denen erst das Einschlafen und dann die Schwäche in den Beinen erfolgte, was wieder beim epileptischen Anfall umgekehrt sich verhalte.

Wenige Jahre vorher nun hatte schon Westphal [2]), allerdings wesentlich kürzer, einen offenbar in der Hauptsache analogen Fall beschrieben; er betraf einen 36jährigen, vorher gesunden Mann, dessen Mutter an ähnlichen Attacken litt, und der nach Ärger und Alkoholexzessen Anfälle von 1 $^1/_2$ Minuten Dauer bekam, in welchen er sprachlos wurde und am ganzen Körper zitterte, so dass er sich setzen musste. Auch hier kamen die Anfälle immer häufiger, zum Teil mit förmlichem Einschlafen verbunden und den Eindruck der Trunkenheit machend; er konnte daraus geweckt werden und hatte gute Erinnerung für diese Vorgänge. Auch Westphal erkannte die Verschiedenheit von dem Charakter der epileptischen Zustände und erklärt, es sei für das Verständnis nichts gewonnen, wenn man das Leiden als „epileptoid" bezeichne.

Den Entwicklungsgang, welchen seither unsere Erkenntnis des neuen Krankheitsbildes erfahren hat, hier kurz zu schildern, wäre ein wenig lohnendes Unternehmen. Schon Löwenfeld hat die Bemerkung nicht unterdrücken können, es sei eine merkwürdige Tatsache, dass in zwei Jahrzehnten unserer reich bewegten Forschung kaum eine nennenswerte Klärung hier erreicht worden ist. Es liegt dies, wie mir scheint, zu allermeist an einem Fehler, der auch sonst sehr oft bei neuen Krankheitsbegriffen gemacht zu werden pflegt: man hat,

---

1) Ich entnehme diese Angabe aus der oben zitierten wichtigen Arbeit Löwenfelds.

2) Westphal, Über eigentüml. mit Einschlafen verbundene Anfälle. Arch. f. Psychiatr. Bd. VII. S. 631/35.

wie begreiflich, zunächst die Frage untersuchen und entscheiden wollen, wie weit die Narkolepsie wirklich eine für sich bestehende und spezifische Neurose und wie ihr Verhältnis zur Epilepsie sei; indessen hat man sich dabei recht wenig um die symptomatische Eigenart jener Anfälle bekümmert. Man hat sich vielmehr wesentlich nur an den technischen Namen der Affektion gehalten und einfach darunter pathologische Schlafanfälle aller Art verstanden. Gerade die dadurch veranlassten Untersuchungen haben aber am besten gezeigt, wie verschiedenartig die Formen und wie beträchtlich der Kreis von Krankheitszuständen ist, in und bei welchen ein krankhafter Schlaf vorkommen kann. Überdies ist der physiologische Begriff des Schlafs noch so wenig geklärt, dass es fast aussichtslos erscheinen muss, in einer Pathologie desselben klare Formen und Normen zu umgrenzen. Viele Verwechselungen und Irrwege wären daher vermieden worden, wenn Gélineau selbst seinen Ausdruck Narkolepsie nicht mit dem von Schlafanfällen, sondern von Absencen oder von psychischen Starrezuständen umschrieben hätte.

Jedenfalls fehlt es uns an genügenden wissenschaftlichen Anhaltspunkten, um nur zu entscheiden, wie vieles von all jenen pathologischen Schlafanfällen, welche als Narkolepsie beschrieben wurden, näher oder ferner verwandt ist mit dem Gélineauschen Sypmtomenbilde. Dass weitaus das Meiste nicht gleichartig damit ist, ist ohne weiteres zu erkennen. Ganz klar ist dies bei zahlreichen hysterischen und anderen Schlafzuständen von vielstündiger und selbst tagelanger Dauer. Dann wurden die Epilepsia procursoria (von Jakobi), schwere und tiefe Schlafanfälle mit Pupillenstarre und selbst Verworrenheit hinterher bei Epileptikern öfter hier eingerechnet (so von Jakobi, Siemens, Rousseau, Sahlmen, Dehio, E. Schulze, Mendel); weiter von Berkhan (neben echten Fällen) Dämmerzustände mit somnambulistischem Laufen und Klettern. Dies alles geschah namentlich dann, wenn die Anfälle kürzer dauerten, etwa einige Minuten bis zu 1 Stunde, und wenn sie sich öfter wiederholten. Andererseits hat man wieder ein durch seine Intensität auffälliges Symptom, nämlich die plötzlich und unvermittelt hervortretende Schlafsucht bei Diabetikern, Herzkranken, Personen mit Fettleibigkeit, Hirntumor, psychischer Schwäche und dergl. ziemlich oft mit dem Namen der Narkolepsie belegt. Solche Personen schlafen in der Tat oft rettungslos, selbst in den schlimmsten Situationen ein, so ein Patient Lamacqs, ein Dachdecker, während seiner gefährlichen Arbeit, immerhin aber so, dass er vorher noch Deckung hinter einem Kamine aufsuchen konnte. Auch hier ist der Schlaf nicht selten nur ein minutenlanger, andere Male aber auch ein recht andauernder. Ausser Lamacq haben

Ballet[1]), Sainton[2]) und Dana[3]) beispielsweise von solchen Fällen berichtet und der erstgenannte Autor knüpft daran eine scharfe negierende Kritik gegen Gélineau an. Aber hier handelt es sich doch um echten Schlaf und eine wirkliche Sucht zu schlafen, und es ist gewiss interessant und wichtig, wenn Ballet und Lamacq[4]) feststellen, dass eben diese Anfälle bei den verschiedensten Störungen des Herzens und der Respiration und bei allgemeinen krankhaften Konstitutionsanomalien vorkommen, dass sie also nur ein Symptom und keine besondere Krankheit darstellen, ja, dass gelegentlich z. B. ein Diabetes erst längere Zeit nach dem Einsetzen der Schlafsucht manifest wird. Aber über das Gélineausche Symptomenbild ist dadurch noch nichts entschieden, denn dieses ist eben ein anderes, und jene Kritik ist daher verfehlt.

Der gleiche Einwand ist zu erheben gegen das ablehnende Ergebnis, zu welchem in einer neueren Arbeit Mc Carthy[5]) gelangt, indem er nebeneinander 2 Fälle mit langen, selbst durch ganze Tage sich erstreckenden hysterischen Schlafattacken stellt neben eine Art von kurzem Petit mal bei Urämie, Toxämie und bei Erschöpfung nach Typhus. Aber auch ziemlich seltsame und komplizierte Bewusstseinstrübungen sind der Narkolepsie zugezählt worden; so hat Nammacq[6]) ein nun bereits vom 14. bis zum 28. Lebensjahre fortdauerndes Leiden bei einer jungen Frau beschrieben, welche bald in kürzeren oder auch ungemein langen Schlaf verfiel, bald in sehr zahlreiche Zustände von geistiger Abwesenheit geriet, wobei sie mit offenen Augen komplizierte Verrichtungen, wie Tischdecken, Sticken und dergl., richtig fortführte, aber z. B. bei Eisenbahnfahrten jeweils die betreffende Station verfehlte. Sie war im übrigen völlig gesund und geistig vollsinnig und ihre Grossmutter soll ein ähnliches Leiden gehabt haben.

In weitaus der Mehrzahl der hier angeführten wie auch der nicht besonders erwähnten Publikationen ist also von wirklichem krankhaften Schlafe die Rede, während Gélineau und Westphal ganz deutlich einen anderen Bewusstseinszustand geschildert hatten, der in Wirklichkeit uns ganz und gar nicht fremd ist; denn wir kennen diese eigentümliche plötzliche Starre des Geistes mit Hemmung der Willkür-

1) Ballet, Contributions à l'étude du sommeil patholog. Revue de médec. 1882. p. 945/57.

2) Sainton, Narkolepsie et obésité. Revue neurol. 1901. p. 297.

3) Dana, On morbid drowseness and somnolence. Journal of nerv. and ment. Diseases. 1884. p. 153.

4) Lamacq, l. c. Revue de médecine 1897.

5) Mc Carthy, Narkolepsie, a contribution to the patholog. of sleep. Americ. Journ. of the med. sciences. Febr. 1900.

6) Nammacq, A case of narcolepsy. Medical Record. 1899. No. 9.

bewegung sehr wohl als vorübergehenden Shok beim Erschrecken und bei leichter Kommotion, und wir sehen ihn nicht selten bei den gewöhnlichen hysterischen Anfällen und namentlich bei denjenigen vom Charakter der Katalepsie, um vom alltäglichen Stupor der Psychopathien hier zu schweigen. Wir werden aber auch bald erfahren, dass die echten und ursprünglichen narkoleptischen Anfälle keineswegs sehr selten sind, und es berührt daher eigentümlich, dass gerade sie nur so sporadisch in der vieljährigen wissenschaftlichen Erörterung eine Stätte gefunden haben. Sicher rechnet zu den echten Formen der Fall Löwenfelds[1]), in welchem ein 17jähriger Schüler unzählige Male in der Schule, auf der Strasse, kurz überall auf Sekunden oder wenige Minuten „einschlief" und nicht selten dabei, namentlich nach etwaigem Lachen, in den Beinen einsank; er wusste hinterher stets davon und konnte stets einem Unfalle ausweichen. Nach mehreren Jahren ist hier eine bedeutende Besserung eingetreten. Ebenso verhielten sich die von Cormac[2]) beschriebenen Anfälle, welche vor 4 Jahren ganz plötzlich bei einer 27jährigen Frau ausbrachen, nachdem ihr in einer Sitzung 10 Zähne ohne Narkose entfernt worden waren. Die Dauer der Anfälle, welche in Zahl von 12—14 täglich sich einstellten, betrug 3—10 Minuten, und auch diese Patientin war sich regelmässig der Absencen bewusst, und ebenso wurde hier wieder eine allmähliche Milderung des Leidens erreicht. Eine mehr abortive Form hat vor kurzem Guleke[3]) gesehen, nämlich ein vorübergehendes Schwachwerden der Beine beim Lachen. Wesentlich früher schon hatte endlich Berkhan[4]) 3 echte Fälle der Absencen bei geistig zurückgebliebenen Kindern, freilich leider allzu kurz mitgeteilt. Auch er gibt an, dabei Heilungen erfahren zu haben.

Ich zweifle nicht, dass mir noch einzelnes Weitere, was hierher gehört, in unserer weitschichtigen Literatur entgangen sein wird. Der Gesamteindruck wird dadurch nicht viel geändert werden. Jedenfalls halte ich mich für berechtigt, mein anfänglich geäussertes Urteil aufrecht zu erhalten: angesichts unserer heutzutage noch mangelhaften Einsicht in das Wesen des Schlafs war es nicht richtig, wenn ein so scharf umrissenes und anscheinend für sich bestehendes Krankheitsbild wie das Westphal-Gélineausche neu beschrieben war, sofort damit alle möglichen anderen pathologischen Schlafanfälle zu vermengen. Sondern man musste zunächst jenes für sich allein möglichst

1) Löwenfeld, l. c. Münch. med. Wochenschr. 1902. Nr. 25.
2) Cormac, A case of narkolepsie. The Lancet 1899. II. p. 565.
3) Guleke, Münch. med. Wochenschr. 1902. Nr. 39.
4) Berkhan, l. c. Deutsch. Zeitschr. f. Nervenh. Bd. 2. 1892.

gut kennen lernen, und erst dann konnte man an das weitere Problem herantreten, in welchen Verwandtschaftsbeziehungen jene Affektion zu den übrigen Formen von abnormem Schlaf stehe. Daher kommt es gewiss auch, dass in einer so ansehnlichen Zeitspanne die praktisch bedeutungsvolle Frage, von welcher wir hier zu allem Anfange ausgegangen sind, nicht genügend gelöst ist, in welchem Zusammenhang gerade die ganz leichten und kurzen Absencen zur Epilepsie stehen. Die Tatsache wenigstens, von der ich mich öfter überzeugen konnte, lehrt, dass auch die erfahrensten Ärzte hier zumeist unsicher sind und unsicherer, als es der derzeitige Stand der Wissenschaft an und für sich mit sich bringt. Denn es gilt ja bereits als feststehend, wie wir oben sagten, dass die Narkolepsie noch öfter nicht epileptischen Ursprunges ist, als dass sie dieser gefürchteten Krankheit entstammt, nur hatte sich der Begriff der Narkolepsie allmählich so verschoben, dass man jene leichteren Absencen überhaupt kaum mehr in sie einbezog.

Meine eigenen Beobachtungen, von welchen ich nunmehr eine grössere Anzahl hier mitteilen werde, gehören sämtlich zu dieser Gattung der Absencen mit nur partieller Bewusstseinsstörung. Die Fälle bei jugendlicheren Erwachsenen, mit welchen wir beginnen, haben im ganzen und im Gegensatze zu den Fällen bei Kindern nur eine mässige Intensität erreicht; dennoch ist die Mehrzahl der Patienten nur durch diese Abnormität zum Arzte getrieben worden, weil eben jede wiederholte Bewusstseinsstörung den Betroffenen erschreckt und ängstigt. Natürlich darf aber bei der Diagnose die Kritik nicht verabsäumt werden; es ist eine alltägliche Gewohnheit des Laien, dass er die etwas stärkere Eingenommenheit des Kopfes, den Kopfdruck, welcher das Denken und das Erinnerungsvermögen, speziell bei Neurasthenikern, erheblich beengt, teils als „Schwindel", teils als Schläfrigkeit oder gar Besinnungslosigkeit zu bezeichnen liebt, und dies namentlich dann, wenn jene ihn mehr plötzlich überfallen. Das letztere aber findet statt, wenn eine Kongestion zum Kopfe oder eine Schwächeanwandlung eintritt, beispielsweise gerade bei stärkerer Erregung, Ärger, Angstanfällen und dergl., welche ja relativ oft auch die echten Absencen hervorrufen. Eben diese ereignen sich indessen sehr viel seltener als die einfache gewöhnliche Benommenheit des Kopfes und offenbar überhaupt nur bei besonders dazu disponierten Personen. Hier können die Personen überhaupt nicht mehr spontan denken, sie sind in diesem Momente zwar bewusste, aber denkunfähige Automaten, und ebenso vermögen sie auch nicht mehr mit bewusstem Willen zu handeln. Dagegen kann das Ausweichen vor Gefahren, wie

überhaupt jeder eingeübte Automatismus, mindestens so gut etwa wie bei hirnrindenlosen höheren Tieren, vor sich gehen. Und ferner findet ausserdem öfter noch ein Erlahmen der willkürlichen Innervation statt, so dass die Personen gleich den Patienten Gélineaus und Löwenfelds wie Trunkene ins Taumeln geraten.

Mit zu den leichtesten Fällen gehört der folgende, welchen ich erst vor wenig Wochen zu sehen bekam:

1. Fall. Heinrich K., Zigarrenfabrikant, 46 Jahre alt (rez. 8. I. 1906). Nicht kräftiger, aber bisher stets gesunder Herr; ohne Belastung, nicht wesentlich nervös und sehr mässig. Hat das Rauchen nie stark betrieben, aber es überdies in den letzten Monaten sehr eingeschränkt. Vor 3 Jahren starke Gemütsbewegung durch unerwarteten Tod der Frau im Wochenbett. Er kommt nur zu mir wegen des folgenden Leidens: Seit $1\frac{1}{2}$ Jahren bemerkt er, und zwar nur, wenn er auf der Strasse geht oder beim Essen sich befindet, dagegen noch nie im Geschäft einen Zustand, wobei er sich weniger fest auf den Beinen fühlt. Er wehrt sich dagegen, geht langsam weiter und nach $\frac{1}{2}$—$\frac{3}{4}$ Minute ist alles vorüber. Er hat dabei keinen Schwindel, wohl aber ein beengendes und beklommenes Gefühl; ist er beim Essen, so hört er plötzlich auf, sprechen kann er nur mühsam und mit Anstrengung, und er vermeidet es daher. Hinterher empfindet er noch 2—6 Minuten ein allgemeines Gefühl der Schwäche im ganzen Körper. Vor 1 Jahr sass das Gefühl mehr im Oberkörper, jetzt spürt er ein Heraufkommen von den Beinen nach aufwärts. Das Bewusstsein bleibt dabei stets frei, auch inmitten des eigentlichen Anfalles.

Dieser letztere selbst kommt periodisch vor, z. B. 5—6 mal innerhalb zweier Wochen, dann kann wieder ohne ersichtliche Ursache eine Pause von 1—2 Monaten eintreten, wonach die Anfälle eine Zeit lang häufiger wiederkehren. Obwohl er sich sonst gänzlich gesund fühlt, so scheut er seitdem doch wegen der Anfälle sich unter grössere Menschenansammlungen zu begeben und z. B. auch in das Theater zu gehen, weil ihn die Erfahrung beunruhigt, dass er zeitweise die Herrschaft über sich selbst verliert.

Er ist von ruhigem und verständigem Wesen; andere krankhafte Symptome sind wie erwähnt nie vorgekommen, auch nicht auf nervösem Gebiete; der Urin ist vor kürzerer Zeit noch normal befunden worden, und die körperliche Untersuchung lässt ausser etwas schwachen Herztönen nichts Auffälliges erkennen. —

Diese Beobachtung zeigt uns also eine ganz leichte und abortive Form der Anfälle, wobei man am deutlichsten erkennt, dass es sich nicht sowohl um einen schlafähnlichen Zustand, sondern vielmehr um eine kurz dauernde und unvermittelt einsetzende Hemmung der Herrschaft über die Sprache und die Glieder handelt, begleitet von einem Allgemeingefühl (ähnlich der „Aura") beklemmender Art. Hier fehlt jede ersichtliche Ursache und der Patient ist sonst ganz gesund, soweit sich feststellen liess.

2. Fall. Helene H., 32 Jahre alt, verheiratet, rez. 17. V. 1905. Ihre Mutter war 6 Jahre lang gelähmt, sonst ist in der Familie nichts Beson-

deres vorgekommen. Sie selbst leidet seit der frühen Kindheit an Lachkrämpfen, welche meist nachts beim Erwachen aus dem Schlafe, aber auch unter tags sich einstellen, nur etwa 1 Minute andauern und meist ohne Grund erfolgen. Seit $1^1/_2$ Jahren nun kommen noch eigentümliche Anfälle hinzu, wobei sie plötzlich „bewusstlos" wird; sie sieht dann die Umgebung starr an, antwortet nicht, das Gesicht wird zunächst blass und dann rot. Nie kam dabei Wanken oder Umsinken vor. Die Dauer beträgt $^1/_2$—2 Minuten; sie ereignen sich meist zu Hause, aber auch auf der Strasse und auf der Stiege, und die Pat. bleibt dann plötzlich stehen. Auch nachts zeigen sie sich, und zwar unter Erwachen. Ihre Zahl beträgt 2—3 an einem Tage, sie pausieren indessen auch öfter, jedoch selten länger als eine Woche. Meist treten sie auf, wenn vorher der Lachkrampf da war.

Einmal dauerte die „Bewusstlosigkeit" sogar $^1/_2$ Stunde lang, so dass sie der Arzt noch so antraf. Das Verhalten war dabei kein anderes als sonst, eine stumme Passivität. Hier wie bei den kürzeren Attacken war stets gute Erinnerung dafür vorhanden.

Die Pat. ist seit 3 Jahren glücklich verheiratet, jedoch bisher kinderlos; gerade jetzt hat sie deshalb — sie wohnt auswärts auf dem Lande — die Behandlung eines hiesigen Frauenarztes aufgesucht. Im übrigen ist sie körperlich gesund, von ruhigem Temperament, nicht unkräftig und sie hat in der Schule sehr gut gelernt. Abgesehen von den Lachkrämpfen sind sonstige hysterische oder nervöse Symptome bei ihr bisher nicht hervorgetreten. Auch hier hat die genaue Untersuchung nichts Wesentliches ergeben; auch die (von mir seit langem zu diagnostischen Zwecken geübte) Kompression der Carotiden am Halse erzeugt nichts Auffälliges und speziell keinen Anfall.

Übrigens ereigneten sich in den 6 Wochen ihres Aufenthaltes in der Privatklinik (wobei der Muttermund erweitert wurde) 14 Anfälle.

Nach weiteren 2 Monaten und dann nach 1 Jahre, wo ich die Pat. wiedersah, war keine erhebliche Änderung eingetreten. —

Der Fall ist lehrreich, weil bei ihm in Gemässheit unserer seitherigen Kenntnisse der Epilepsieverdacht ein besonders dringender hätte sein müssen; die ganz kurzen ursachlosen Lachanfälle, das spätere Petit mal, die Neigung zum nächtlichen Auftreten der Anfälle und den Mangel sonstiger zugrunde liegender Krankheitszustände hätte man sämtlich dafür geltend gemacht. Aber das stete Erhaltensein des Bewusstseins in den Anfällen und die über 20jährige Dauer der „Lachkrämpfe", ohne dass je wirkliche epileptische Konvulsionen irgend welcher Art sich gezeigt hätten, lassen mit wohl hinreichender Verlässlichkeit die Narkolepsie-Diagnose stellen. Aus diesen eigenartigen Lachkrämpfen allein auf Hysterie zu schliessen, während anscheinend weitere Zeichen derselben nicht vorhandan waren, ist wohl gleichfalls nicht angängig. Das Leiden ist also auch hier ziemlich wahrscheinlich als ein selbständiges aufgetreten und hat, sofern man die Lachanfälle und die späteren Absencen in einen engeren Zusammen-

hang mit einander bringt, eine sehr lange, in die frühe Kindheit zurückreichende Dauer behalten.

3. Fall. Frau Anna S., 28 Jahre alt, rez. 24. X. 1905. Der Vater ist stark nervös und leidet hartnäckig an Hemikranie; eine jüngere Schwester hatte sehr interessante, ganz der Epilepsia procursoria ähnelnde Anfälle. Es kam nämlich täglich 1 oder mehrmals vor, dass sie plötzlich unter starrem Blick blindlings eine Anzahl von Schritten davon stürzte, und zwar sowohl im gefüllten Wirtshause als aus dem Bette heraus, worauf sie sich hinsetzte oder niederlegte. Nach wenig Minuten war sie wieder klar und besass Erinnerung für das Geschehene; öfter schlief sie gleich darnach ein. Nach 2jähriger Andauer der Anfälle, welche plötzlich nach starken Aufregungen sich eingestellt hatten, und nach vielfachen nutzlosen häuslichen Kuren hörten sie ebenso unvermittelt und nun bleibend (seit nun 2 Jahren) auf, nachdem die Patientin in eine Kuranstalt gebracht worden war. Diese Affektion war somit zweifellos eine hysterische gewesen. Die Patientin selbst ist von jeher gleichfalls nervös und sehr ängstlich; vielfach kamen speziell neuralgiforme Schmerzen bei ihr vor. Neuerdings litt sie, insbesondere seit ihrer — übrigens glücklichen — Heirat vor 6 Monaten an einer vorwiegend sensiblen Herzneurose; doch gab sie selbst zu, dass die Hauptsache dabei die Furcht vor einem Herzschlage sei. Sie ist blass, aber nicht unkräftig und regelmässig in ihrem Haushalte tätig. Ernstere Krankheiten sind noch nicht vorgekommen, in ihrem früheren Geschäfte als Kleidermacherin war sie eifrig und erfolgreich.

Seit 10 Jahren nun kommen bei ihr ab und zu, früher relativ selten, später immer häufiger, d. h. zur Zeit etwa 3 mal täglich, eigentümliche Anfälle vor, wobei sie ein Aufsteigen nach dem Kopfe spürt und etwa $^1/_2$ Minute nicht sprechen und ihre Gedanken nicht zusammenbringen kann. Indessen ist sie dabei bei deutlichem Bewusstsein. Schwindel hat sie nicht, aber sie bleibt unbewegt mit starrem Ausdruck. Auch nachts kommen Anfälle vor; dann erwacht sie mit einem Gefühl der Übelkeit und einer Fremdartigkeit, welches sie nicht näher beschreiben kann. Vor kurzen hatte sie jenes „nervöse Aufsteigen“ 3 mal in einer Nacht und sie erwachte jedesmal darüber.

Während der inzwischen eingetretenen (und von ihr ersehnten) Gravidität und der zugleich eingeleiteten Roncegnowasser-Kur wurden die Anfälle seltener und hörten innerhalb von 3—4 Monaten auf, wie auch die sonstige Nervosität so ziemlich verschwand. Indessen waren solche Perioden schon öfter vorgekommen, d. h. die Absenceanfälle kamen und gingen mit den Phasen ihrer allgemeinen Nervosität, welche seit einer langen Reihe von Jahren bald einige Monate sich verstärkte, bald wieder ebenso lange in den Hintergrund trat.

Körperlich fand sich nichts Besonderes ausser der mittelstarken Anämie; speziell das Herz war in Ordnung für die objektive Untersuchung. Im Temperament war sie viel gemessener als ihre leidenschaftliche Schwester und auch eigentliche hysterische Anfälle oder intensivere Symptome dieser Neurose hat sie nicht dargeboten. — Gleichwohl ist nicht zu zweifeln, dass in diesem Falle die Narkolepsie als eine sekundäre anzusehen ist.

4. Fall. Franz Anton L., Kaufmann, 31 Jahre alt, rez. 21. VII. 1903.

Der Patient war schon vor 5 Jahren wegen nervöser Kopfschmerzen bei mir in Behandlung. Seit $1^1/_2$ Jahren aber besteht ein ganz neues Leiden: er hat jede Woche mehrere kurze Anfälle, wo er nicht denken und nicht sprechen kann. Das dauert etwa 1 Minute und ist bisher, soviel er weiss, von anderen nicht bemerkt worden, ja er hat es nicht einmal, so sehr er dadurch geängstigt wird, bisher seiner Frau anvertraut. Seit $^1/_4$ Jahr erscheinen die Anfälle häufiger, nämlich 3—4 mal des Tages. Die Besinnung ist erhalten, dagegen ist der Atem angehalten und der Pat. fühlt sich etwas beklommen. Die Augen blicken starr, die Lider sind gesenkt, soweit er weiss.

Er ist im übrigen ganz gesund und der Schlaf ist gut. Familiäre Belastung soll nicht bestehen. Indessen strengt ihn die geschäftliche Tätigkeit ziemlich stark an und er regt sich auch vielfach dabei auf. Die körperliche Untersuchung bleibt, abgesehen von den merklich gesteigerten Sehnenreflexen, ohne wesentliches Ergebnis. Die Lebensweise war sehr mässig.

Ziemlich ein Jahr darnach stellte er sich von neuem vor und gab an, dass sich nichts in dem Symptomenbilde geändert hatte; auch die Zahl der Anfälle, 2—4 täglich, war die gleiche geblieben. —

5. Fall. Richard E., 22 Jahre alt, Kaufmann, rez. 27. XI. 1902. Pat. war früher gesund und auch familiäre Belastung fehlt. Seit etwa 2 Jahren leidet er an Anfällen, bei welchen er jeweils nach irgend einer Aufregung Zustände von Starre bekam; er wurde ganz still, die Augen wurden unbewegt, er liess auch öfter den Kopf herabsinken; dabei war er sonst vollkommen ruhig und unterbrach jede Aktion, in welcher er begriffen war. Denken und sprechen konnte er nicht in diesem Zustande. Dies dauerte etwa 3—4 Minuten, dann war er wieder wie zuvor und wusste auch, was passiert war. Diese Anfälle kamen zunächst 3—4 mal in der Woche vor, später seltener, etwa 1 mal die Woche. Es gelang ihm häufig den Ausbruch des Anfalls zu verhüten, wenn er sofort beim Herannahen desselben etwas Bestimmtes vornahm, z. B. ans Fenster ging oder auch nur rasch einen Gedanken scharf ins Auge fasste und festhielt.

Schliesslich wurde er dadurch veranlasst, eine Erholungskur zu unternehmen, und er blieb nun 6 Wochen vom Geschäfte fort. Das hatte in der Tat Erfolg, die Anfälle wurden von da ab seltener und sind jetzt gerade 2 Monate lang gänzlich weggeblieben. Seit den letzten Tagen indessen bemerkt er wieder Aufgeregtheit und Schlaffheit an sich, Müdigkeit und unruhigen Schlaf. Übrigens hat er einen recht aufgeregten Chef, der fortwährend mäkelt und schilt und ihn daher vielfach irritiert.

Er trinkt 2—4 Glas Bier täglich, leidet viel an Kopfschmerz und besitzt eine starke Myopie = 6 Dioptrien. Dabei ist er ein kleiner, blasser und schmächtiger, aber sonst gesunder Mann. Kompression der Carotiden bewirkt rasch Unbehagen, aber keinen Anfall.

Da er mit Recht die Rückkkehr der letzteren befürchtete, so ordnete ich eine neue mehrwöchentliche Ruhekur an, welche anscheinend wieder von Nutzen war, da der Pat. später sich nicht wieder vorgestellt hat. —

Obwohl fast jeder der Fälle irgend eine Besonderheit besitzt, ist das Symptomenbild, wie man sieht, dennoch von einer solchen Einförmigkeit und Gleichartigkeit, dass es ermüdend wäre, auch die

übrigen 6 Fälle bei jugendlichen Erwachsenen, welche ich ausserdem noch beobachtet, resp. hinreichend genau notiert habe, einzeln hierher zu setzen. Ich begnüge mich daher mit einer summarischen Erwähnung und es geschieht auch dies nur darum, um zu zeigen, dass diese bisher so wenig beachteten Fälle von nervösen Absencen keineswegs so sehr selten sind, wenn man nur sein Augenmerk darauf richtet. Auch bei mir selbst stammen fast alle Beobachtungen nur aus den letzten paar Jahren, wo ich darauf zu fahnden begonnen hatte, resp. jeden Fall genauer zu erforschen bemüht war. Dieser Rest von Fällen betrifft fünf Frauen und Mädchen und einen 23jährigen Herrn; eines der Mädchen litt an einer starken nervösen Tachykardie und bekam die Anfälle meist auf der Strasse, wo sie in einer plötzlichen Starre mitten im Gehen auf mehrere Sekunden stehen blieb, übrigens dennoch nicht den von ihr gefürchteten Unfall erlitt; das andere, ebenfalls stark nervös, erstarrte inmitten einer anstrengenden Arbeit 2—3 Minuten lang; bei der dritten, einer schwer hysterischen, übrigens geistig hervorragenden Dame traten in einer Periode stärkerer Verstimmtheit zahllose Absencen mehrere Monate lang täglich auf, ganz in der bekannten Form mit herabhängendem Kopf, starren Augen, der Körper bewegungslos und im Stehen schwankend. Bei sämtlichen wie auch bei dem jungen Manne handelt es sich um sekundäre Formen, welche jeweils mit der Besserung und Heilung des nervösen Allgemeinzustandes nach einer Dauer von 5 Monaten bis zu 2 Jahren wieder schwanden.

Noch wichtiger für unsere Kenntnis von der Prognose dieser Absencen sind die 2 zuletzt zu erwähnenden Fälle: Das eine Mädchen, dessen Vater stark nervös und zeitweise hysterisch war, litt mit 12 Jahren an einer gewöhnlichen Chorea minor und war dann gesund und nicht weiter nervös. Mit 18 Jahren traten bei ihr während eines Stadiums mässig starker Chlorose täglich und insbesondere während der Mahlzeiten 5—10 kurze Anfälle auf, wobei sie zu essen aufhörte, die Augenlider sinken liess, oft auch Messer und Gabel aus der Hand verlor, nicht sprach, gänzlich abwesend zu sein schien und nach $^1/_2$—1 Minute mit Bewusstsein des Geschehenen erwachte. Das dauerte $1^1/_2$—2 Jahre lang und blieb sodann völlig aus; die Genesung ist bei der Patientin, welche ich seither nie ganz aus den Augen verlor, nunmehr seit 8 Jahren eine durchaus zuverlässige geblieben, ohne dass sich irgend ein neues Leiden und namentlich etwa ein Zeichen von Epilepsie entwickelt hätte. — Im zweiten Falle hat mir nachträglich eine 46jährige Patientin (mit jetzt lokaler Affektion) berichtet, dass sie zwischen dem 14.—18. Lebensjahre wiederum an den gleichen oft beschriebenen Absencen gelitten habe, die überdies

mehrfach des Tages und insbesondere gerne morgens nach dem Erwachen sich eingestellt hätten. Hier also ist eine nunmehr fast 30jährige Genesung konstatiert.

Ich darf es damit als sichergestellt betrachten, dass diese Absencen im allgemeinen ein nicht mit der Epilepsie zusammenhängendes Leiden darstellen, wenn auch ihr allgemeiner Habitus zunächst diesen Verdacht erwecken musste. Und man muss es besonders notieren, dass auch das Vorkommen in der Nacht unter Erwachen und morgens in der Frühe, ferner das Bestehen auraähnlicher Allgemeingefühle bei dem Anfalle ebensowohl bei der narkoleptischen wie bei der epileptischen Form zu beobachten ist, also differentiell-diagnostisch nicht verwertet werden kann, wie dies bisher allerdings gebräuchlich war.

Die Merkmale, die der narkoleptischen Absence im Gegensatz zum gewöhnlichen epileptischen Petit mal eigen sind, welches letztere ja das ungleich Häufigere ist, wurden bereits in der Einleitung dieser Arbeit nach Gélineau selbst hervorgehoben: obenan steht die Partialität oder Unvollkommenheit der Bewusstseinsstörung, infolge deren stets der Anfall dem Patienten deutlich bleibt[1]); sodann ist zu bemerken die Vorliebe, mit der Anfälle in bestimmten Situationen eintreten, z. B. beim Essen, bei der Arbeit, nach Aufregungen, nachts beim Erwachen (resp. vielleicht unter Erwachen). Bei den sekundären Formen ist drittens die Abhängigkeit von dem nervösen Allgemeinzustande sehr bezeichnend. Die Starre in der Haltung und bei einem Teile der Fälle die Unsicherheit in den Armen und Beinen ist dagegen wohl kaum anders als beim epileptischen Petit mal.

Dass unsere Fälle übereinstimmen mit dem Symptomenbilde bei Gélineau und Westphal, braucht nun nicht mehr näher erörtert zu werden; es ist alles identisch, nur sind die Anfälle im ganzen milder als dort. Dagegen ist ebenso evident, wie schon erwähnt, dass hier nirgends ein wirklicher echter Schlaf vorgekommen ist, nicht einmal in dem einen Fall 2, wo gelegentlich der Anfall sich auf $^1/_2$ Stunde erstreckt hat. Aber eine wahre Bewusstseinsstörung ist stets da gewesen, und jedesmal hatten die Patienten die Herrschaft über das Denken und Handeln durchaus im Anfalle eingebüsst. Interessant ist nur die Angabe des Patienten im 5. Falle, welcher durch geistige Konzentration das Einbrechen der Absence noch

1) Beim epileptischen Petit mal weiss bekanntlich der Patient nichts von dem, was in der Absence vorgeht, ja gewöhnlich nicht einmal, dass eine solche stattgefunden hat. Der Pat. fährt in seiner Beschäftigung fort, als ob überhaupt nichts vorgefallen wäre.

eben verhüten konnte, sofern er im rechten Momente dies noch auszuführen vermochte.

Das weibliche Geschlecht hat etwas überwogen (7 Fälle gegen 4 männliche), was vielleicht nur zufällig ist. Fast alle Patienten waren jugendlich, etwa bis zu Anfang der dreissiger Jahre, meist darunter bleibend. Ich glaube, dass dies gewöhnlich so ist. Man könnte freilich sagen, nachher trete eben die Epilepsie deutlich hervor und man spreche dann nicht mehr von Narkolepsie bei solchen Anfällen. Doch weiss man, dass dies Alter gewiss nicht dasjenige ist, wo die Epilepsie sonst erst manifest wird, nämlich das Alter jenseits des 30. Jahres; in einem Falle ist indessen auch die definitive Heilung in einem noch späteren Alter ausdrücklich konstatiert. Damit sei aber nicht bestritten, dass es dennoch sich ab und zu so verhalten kann, wie eben angedeutet wurde, d. h. dass gelegentlich einmal sich späterhin eine wahre Epilepsie aus den narkoleptischen Absencen entwickeln kann; belegen kann ich selbst dies allerdings nur durch einen Fall bei einem Kinde, der sogleich näher geschildert werden soll.[1])

Überhaupt wollen wir die weiteren allgemeinen Folgerungen zunächst abbrechen und die 4 Beobachtungen bei Kindern nunmehr hier anfügen. Sie sind sämtlich schwerer und intensiver gewesen als die Fälle bei Erwachsenen.

6. Fall. Frida V., 8 Jahre alt, Baumeisterstochter, rez. 3. XI. 1902. Eltern und Familie sind gesund, desgleichen die vier jüngeren Geschwister des Kindes. Auch dieses war bis zum 4. Jahre gesund, litt aber etwa zu Ende des 1. Jahres mehrere Wochen lang an Gichtern, einmal 2 Tage lang fast anhaltend. Fernerhin war es geistig normal und munter, aber doch etwas schwerfällig und lernte später in der Schule nicht gut, kam aber so ziemlich mit. Körperlich wurde es gross und stark, etwas dick und massiv von Figur, dabei von blühender Gesichtsfarbe. Zu klagen hatte es wenig, auch nicht über den Kopf. — Bei einer Operation von adenoiden Wucherungen im Halse im 4. Jahre wurde sie ungeheuer erregt und schrie furchtbar. Gleich darnach in den nächsten Tagen begannen die jetzigen Anfälle, anfangs vereinzelt, später immer häufiger, so dass

1) Übrigens ist es ja bekannt, dass das epileptische Petit mal bei Kindern und jungen Personen viele Jahre lang allein vorhanden sein kann, bis schliesslich die typischen Krampfanfälle hervortreten. So finde ich in meinen Notizen folgendes Beispiel: 28jähriger Weinreisender, hatte vom 11. Jahre ab täglich Absencen, wo er 1 Minute lang nichts sieht und hört und von seinem Tun nichts weiss. Erst nach 8 Jahren kam ein epileptischer Krampfanfall vor, dann nach 2 Jahren beim Militär ein zweiter (er diente aber trotzdem weiter), und wieder nach 6—7 Jahren erst stellte sich nun unter dem Einflusse des Alkohols eine regelmässige Serie von Anfällen ein, welche nunmehr sich allwöchentlich wiederholten. — Das Schwergewicht ist daher auf die Eigenart der Absencen in unseren Fällen zu legen.

jetzt seit längerer Zeit täglich viele Dutzende von Anfällen erfolgen. Ausgesetzt haben sie überhaupt noch nicht (s. aber unten!). Sie dauern nur $^1/_4$—$^1/_2$ Minute und sie weiss jedesmal hinterher, dass „es vorgekommen ist", was dabei geprochen und was etwa mit ihr gemacht wird. Im Anfall wird sie plötzlich still, schaut mit den Augen starr nach oben an die Decke, meist geht sie gleich anfangs 1—2 Schritt nach rückwärts, sie antwortet nichts und blinzelt wohl auch ein wenig mit den Augen. Dann kommt sie rasch zu sich und ist unverändert, ohne irgend welche Klagen.

Übrigens hat sie auch jetzt noch nachts im Schlafe dem Mund etwas geöffnet, bei Tage ist der Mund meist geschlossen, die Stimme ist nicht nasal. In meiner Sprechstunde hat sie häufig Anfälle bekommen, gelegentlich 3—4 schnell hinter einander. Ihr Typus war ganz der beschriebene; die Pupillen waren etwas weit, reagierten aber offenbar. Indessen wird der Anfall meist unterbrochen, wenn man sie anfasst, und daher ist eine genaue Prüfung der Pupillen nicht zu machen. Eine Unsicherheit auf den Beinen zeigte sich nicht dabei. — Man erhält deutlich den Eindruck, das beim Auftreten der Anfälle vor dem Arzte die gleiche Autosuggestion mitwirkt, welche auch so viele Hysterische veranlasst, eine Probe ihrer An- und Zufälle dem Arzte darzubieten. Jedenfalls kamen sie bei ihren ersten Besuchen bei mir sehr viel öfter vor als später.

Die Behandlung mit Kopfgalvanisieren und Arsenik erwies sich als nutzlos; die vorgeschlagene nochmalige Halsoperation wurde nicht ausgeführt infolge der grossen Furcht des Kindes vor ihr. Dagegen hörten früher einmal die Anfälle ganz auf während der 14 Tage, wo es wegen leichter Pleuritis zu Bette lag. Gleich darnach kehrten sie im alten Stile wieder.

Später trat sie in die Töchterschule ein, wo sie wieder im Lernen wenig leistete. Besondere Schwierigkeit und Furcht hatte sie bei dem Rechnen, namentlich weil der Lehrer hier etwas streng sein soll; wurde sie nun in der Klasse in dieser Stunde an die Tafel gerufen, so folgten sich meist die Anfälle mehrfach hintereinander, und da dies unliebsames Aufsehen erregte, so machte die Schulleitung Schwierigkeiten, das Kind zu behalten. — Mit 11 Jahren war somit hier alles beim Alten geblieben, die Zahl der Anfälle belief sich weiter auf Dutzende an jedem Tage, und dennoch fehlte jedes weitere krankhafte Symptom auch auf nervösem Gebiete; sie war körperlich frisch und kräftig geblieben. Nur war sehr wahrscheinlich ein Rezidiv der adenoiden Wucherungen längst vorhanden, das vielleich auch die Schuld an der intellektuellen Schwerfälligkeit trug. Natürlich wurde jetzt wiederholt zum Operaterationsversuche geraten, um so mehr, da ich mich der Behauptungen Lamacqs erinnerte über den Zusammenhang der Schlafanfälle mit Störungen der Respiration (allerdings bei Erwachsenen).

Die Gesamtdauer des Leidens betrug also jetzt 7 Jahre, ohne dass es während der ganzen Zeit in seiner Intensität sich merklich gemindert, aber auch ohne dass es sonst irgend welchen Schaden für die Gesundheit angerichtet hatte. —

Wesentlich kürzer ist die Beobachtungsdauer bei dem weiteren.

7. Fall. Mina M., $6^1/_4$ Jahre alt, rez. 5. X. 1905. Die Familie ist stark belastet von Vatersseite her; ein Vatersbruder ist epileptisch. Psychosen kamen mehrfach vor, der übrigens sehr gut begabte Grossvater ist Diabetiker und litt an Neuritiden. Das Kind selbst ist ziemlich gross und kräftig, nicht gerade nervös, aber verwöhnt. Wegen Atemenge durch Nasenmuschelschwellung wurde die Nase galvanokaustisch behandelt, vor 5 Wochen, und zwar mehrmals hinter einander. Dabei regte sich das Kind heftig auf und schrie sehr. Schon 2 Tage nach dem Eingriffe stellten sich bei dem Mädchen eigentümliche Anfälle ein, 2—10 mal täglich, und diese erschreckten die bereits erfahrenen Eltern ungemein. Das Kind spürt vorher das Herankommen des Anfalls (Aura!) und ruft nach der Mutter, dann bekommt es eine gewisse Unsicherheit in den Beinen und greift mit den Händen in die Luft, wenn möglich lehnt es sich auch irgendwo an, fällt aber nie zu Boden. Die Augen sind starr nach oben gerichtet, jedesmal hält es im Sprechen inne. Nach 10—40 Sekunden ist alles vorbei und das Kind ist sogleich wieder munter, weiss aber stets, dass der Anfall da war. — Sonst ist sie gesund und ohne Klage. Sie wurde aus der Schule genommen und erhielt Privatunterricht statt dessen. Ausserdem wurde Bromalin in leichten Dosen gegeben.

26. X. Inzwischen verminderte sich die Zahl der Anfälle auf 1—2 täglich, häufte sich aber sofort wieder nach einem Schreck über einen Knall im Petroleumofen auf etwa 7 Fälle pro Tag. Manchmal kommen die Anfälle auch nachts und besonders früh morgens im Bett unter vorherigem Erwachen. Bekommt heute in meiner Sprechstunde einen Anfall, ruft dabei rasch: „Mama ich habs", lehnt sich an die Mutter, wird still und bewegungslos mit starren Augen, und nach $^1/_4$ Minute ist es wieder mobil wie zuvor. Kompression der Carotiden hatte noch mehrere Minuten zuvor keinen Anfall ausgelöst, trotz kräftiger Kongestion des Gesichtes, welche während des ca. 10 Sekunden dauernden Versuches entstanden war. Erhielt jetzt Solut. Fowleri.

7. XI. Die Anfälle sind noch häufiger, jede Stunde erscheint einer oder mehrere, mitunter auch nachts, wobei sie sich aufsetzt. Sie lässt jetzt im Anfalle öfters Gegenstände aus der Hand fallen. Anscheinend hat die freudige Erregung über erwarteten Besuch diese Häufung verursacht.

1. XII. Die Anfälle wieder seltener, 2—5 täglich. Carotidenversuch, welcher dunkelrote Kongestion herbeiführt, wieder erfolglos.

Im Januar liessen dann die Anfälle erheblich nach und verschwanden im Verlaufe desselben gänzlich, so dass das Kind vorerst geheilt erscheint. Ob dies dauernd so bleibt, ist natürlich nicht zu sagen.

Jedenfalls aber hat hier die Periode der Anfälle schon nach 5 Monaten aufgehört, ohne dass sich etwas Entscheidendes in der Gesundheit oder den Lebensverhältnissen des Kindes geändert hatte. Nur Bromalin und Arsentropfen waren einige Zeit gegeben worden, beide in mässiger Dosis. Das Kind ist im allgemeinen nicht besonders nervös gewesen; das Einzige, was in dieser Hinsicht vorkam, war vorübergehend ein unruhiger Schlaf.

8. Fall. Hermann H., Lehrerssohn, 8 Jahre alt, rez. 3. X. 1901. Die Mutter ist stark nervös und eine Tochter der Mutterschwester soll ganz ähnliche Anfälle wie der Pat. haben. Dieser selbst litt in seinen 3 ersten Lebensjahren häufig an Gichtern und bekam sie namentlich bei jeder anderweiten Kinderkrankheit. Schon seit 3 Jahren, also seit seinem

5. Jahre, kommen Anfälle von Absence vor, anfangs seltener, später immer häufiger, 10—20 mal, ja bis zu 100 an einem Tage. Anfangs ereignete sich ausserdem nachts einige Male Schlafwandeln. Die Anfälle sind kurz, etwa $^1/_4$—$^1/_2$ Minute lang, treten mitten in jeder Beschäftigung auf, auch beim Essen und Spielen, sowie in der Schule, sogar wenn er oben auf einem Baume sass. Seine Augen sind dabei starr nach oben gerichtet, er unterbricht etwaiges Sprechen, aber nicht Essen oder Singen, auch fällt er nie, und zwar auch nicht vom Baume oder von den Stelzen herab. Die automatischen Leistungen gehen also hier unverändert fort. Von den Anfällen weiss er stets hinterher. Er ist ein heute gesundes und wohl aussehendes Kind, aber ungemein lebhaft und heiter, ewig in Aktion begriffen oder schwatzend, dabei aber erregbar, so dass er sich nicht selten mit Kameraden herumbalgt. Seine Anlagen sind recht tüchtig, Appetit und Schlaf sind gut; im vorigen Jahre wurden einige Spulwürmer auf Santoningaben entleert, was aber ohne Wirkung blieb. Desgleichen haben Bromsalze nie etwas gefruchtet.

Auch er bekam gleich in der Sprechstunde ein paar kurze Anfälle. Die körperliche Untersuchung ergab nichts Besonderes.

Übrigens wurde noch mitgeteilt, dass er vor Beginn der Anfälle durch den thörichten Scherz eines Dienstmädchens heftig erschreckt worden war. Auch sonst ist er sehr schreckhaft, z. B. bei Gewitter. Später wurde er noch durch einen wahrscheinlich kranken Hund gebissen, was ihn wieder stark entsetzte, aber sonst keine besonderen Folgen hatte.

Ein halbes Jahr nach Beginn der Anfälle litt er an Scharlach mit Nephritis; so lange er hierbei zu Bette lag, kamen keine Anfälle vor. Wenige Wochen nach dem Aufstehen erschienen sie indessen unverändert wieder.

Er erhielt Sitzbäder, Leberthran und Solut. Fowleri eine Zeit lang, alles ohne Wirkung.

12. II. 1903. Während einer Magenstörung (durch Arsen) waren die Anfälle noch häufiger gewesen, allein 5—6 täglich während des Ankleidens. Inzwischen wurden verschiedene Ärzte befragt und mancherlei Kuren versucht, wieder erfolglos.

Einmal kam auch ein Anfall von förmlicher Schlafsucht von stundenlanger Dauer vor. Nach dem Erwachen erfolgten Erbrechen und am nächsten Tage unzählige Anfälle. Am übernächsten Tage kam die Schlafsucht nochmals vor. Gesamtdauer jetzt 6 Jahre.

8. I. 1906. Wieder 3 Jahre später hatte sich das Bild nun erheblich geändert. Er war inzwischen (vor 2 Jahren) durch einen Arzt vermittelst Wachsuggestion $^1/_2$ Jahr lang behandelt worden, was er so lange gern sich gefallen liess, als der Arzt nicht anfing, streng gegen ihn zu verfahren. Dann aber verlor er die Geduld, im übrigen war aber auch damit nichts erzielt worden.

Endlich aber, jetzt seit $^1/_2$ Jahr, ist eine entscheidende Besserung zutage getreten. Die Anfälle sind zum grössten Teile verschwunden und kehren nur noch ganz vereinzelt an manchen Tagen wieder, gewöhnlich bleiben sie ganz aus. Er kann also jetzt als geheilt gelten.

Er ist heute über 12 Jahre alt, sehr frisch und kräftig, lernt weiter gut, es fehlt ihm nichts, er ist gutartig, überaus lebhaft, freilich etwas eitel geworden durch die grosse Beachtung, welche sein Leiden erregt hatte.

Dieses hatte also im ganzen eine Dauer von 8—9 Jahren erreicht. —

Bis zuletzt habe ich die Beobachtung aufgespart, bei welcher allein echte epileptische Krampfanfälle vorgekommen sind; doch verhält es sich damit immerhin recht eigentümlich, wie der Leser sofort ersehen wird.

9. Fall. Emil Th., 8 Jahre alt, rez. 17. I. 1900. Die Mutter ist gut begabt und tätig, aber hysterisch; eine Mutterschwester war psychopathisch. Der Junge selbst hat sich nicht sehr kräftig entwickelt, ist recht blass und hager, dabei eigensinnig, im Lernen nicht stark; im allgemeinen war, und ist er gesund. In der letzten Neujahrsnacht entsetzte er sich furchtbar über die tatsächlich arge Schiesserei und ruhte nicht, bis er im Bette der Mutter einschlafen durfte, einVerlangen, dem seither auch ferner stattgegeben werden musste. Wenige Tage nach Neujahr stellten sich nun täglich Anfälle von kurzen Absencen ein: dabei sind die Augen starr aufwärts gerichtet, das Kind spricht nicht mehr oder wiederholt auch wohl mechanisch das letztgesprochene Wort. Diese Anfälle, von welchen er nachher wusste, kamen täglich mehrmals vor, zum Teil liess er dabei den Urin unter sich gehen. Übrigens hatte er sich schon im 4. Jahre öfter eine Zeit lang bei Tag mit Stuhl verunreinigt bei klarem Bewusstsein, was dann von selbst sich wieder verlor. Die Dauer der Anfälle betrug $^1/_2$—2 Minuten. Die Untersuchung ergiebt ausser dem Erwähnten nichts Abnormes. Doch ist der Schädel wie auch der des Vaters recht gross, nämlich 54 cm im Umfang.

Nach 4 Monaten erfolgte durch Unfall ein Bruch des Schlüsselbeins und während der dadurch erforderten Bettruhe verringerte sich die Zahl der Anfälle beträchtlich. In diesen war jetzt das mechanische Fortsetzen der lezten Aktion die Regel, z. B. auch des Schreibens, wobei das letzte Wort einfach wiederholt wurde.

27. VI. Die Enuresis im Anfalle ist verschwunden, 3—4 Anfälle täglich. Lernt schlechter.

11. I. 1902. Regte sich heftig auf über den plötzlichen Tod eines Bruders an Appendicitis. Gleich darauf kommt es zu einer ganz typischen Chorea magna mit Toben, Schreien, Tanzen, Kletterversuchen an der Wand in langen $^1/_4$—$^1/_2$ Stunde dauernden, übrigens klar bewussten Anfällen. Die kleinen Anfälle sind dabei verschwunden. Auf — lediglich markierte — hypnotische Streichungen erfolgt nach 2 Wochen rasch Heilung von dieser hysterischen Chorea, dafür stellen sich aber bald wieder die früheren Attacken ein.

2. XI. 1905. Auf Anraten einer Autorität wurde inzwischen die Circumcision wegen einer vorhandenen Phimosis ausgeführt. Darnach dauern indessen noch 2 Jahre lang die Anfälle kaum geschwächt fort. Dann tritt im Februar 1904 plötzlich ein regelrechter und starker epileptischer Anfall ein und nach 8 Tagen ein zweiter, endlich nach 6—7 Wochen ein dritter epileptischer Anfall. Darnach ist aber kein solcher mehr vorgekommen, aber auch die Absencen sind von nun ab definitiv vorüber, beides obwohl er kein Bromsalz erhielt.

Er ist gross und kräftig, gesund, hat sich gutartig entwickelt und lernt etwas unter mittel, immerhin leidlich.

Hier ist seit $1^1/_2$ Jahren nichts Abnormes mehr vorgekommen.

Die Absencen hatten etwa 4 Jahre hindurch angedauert und hörten sogleich auf, als wahre epileptische Krämpfe sich zeigten. Auch diese letzteren sind jedoch bisher nur episodisch aufgetreten. Unklar ist aber natürlich, was hier die Zukunft noch bringen wird. Wahrscheinlich handelt es sich doch um eine echte Epilepsie.

Zusammenfassung. Wir haben nun im ganzen 15 Beobachtungen, alle von der gleichen Art, was das Symptomenbild der Absencen anbelangt, beschrieben, 11 bei Erwachsenen, 4 bei Kindern; mit den in der Literatur niedergelegten Fällen dieser selben Kategorie sind es im ganzen etwa 24 Einzelbeobachtungen, und sie genügen, um heute einen wesentlich klareren Überblick über das immerhin merkwürdige Krankheitsbild zu gewinnen, als dies bis jetzt möglich war. Die pathologische Bedeutung, der Einfluss auf den Gesundheitszustand der betroffenen Personen ist, das können wir ziemlich sicher sagen, offenbar gering, und dies ebensogut für das körperliche wie das geistige Wohlergehen. Und damit tritt die Narkolepsie in einen erfreulichen Gegensatz zur Epilepsie. Bei den Erwachsenen ist hier überhaupt kein Zweifel möglich, und wir haben dies in jeder der Krankengeschichten noch eigens besonders hervorgehoben. Von den Kindern haben zwei etwas mässige Begabung bewiesen, übrigens doch keineswegs in dem Grade, wie es bei den 3 Kindern in Berkhans Publikation der Fall war, welche als geistig zurückgeblieben bezeichnet sind. Da aber auch bei unseren beiden kleinen Patienten angegeben wurde, dass sie schon vor dem Beginn des Leidens geistig etwas mässig begabt waren, so kann man den Anfällen keine Schuld in der Hinsicht beimessen, und dies um so weniger, als der Lehrerssohn im 8. Fall all die Zeit der Krankheit von einer ungebrochenen geistigen Geweckheit und Lebhaftigkeit geblieben ist.

Dagegen ist das Leiden ein sehr lästiges und wirkt stark beunruhigend durch seine Seltsamkeit, durch die Häufigkeit der Anfälle und durch den mindestens bis jetzt fast allseits bestehenden starken Verdacht, dass es mit der Fallsucht in engen Beziehungen stehe. In seiner Symptomatologie besitzt es eine grosse Einförmigkeit. Besonders das Bild der Anfälle oder Absencen wiederholt sich fast wörtlich von einer zur anderen Krankengeschichte: die Augen nach oben gedreht und unbewegt mit etwas weiten reagierenden Pupillen, die Erstarrung des Denkvermögens bei erhaltener Bewusstheit; die weiche und unbewegte Körperhaltung oder statt ihrer seltener die automatische Fortsetzung der letzten Aktion, die gerade im Gange war; das Erwachen meist ohne irgend welche hinterbleibende Störung; häufig vor dem Anfalle ein Auragefühl, resp. ein Gefühl, dass „es

jetzt kommen wird"; im Anfalle nicht selten ein leichteres Beklommenheitsgefühl. Nicht sehr häufig und nur in dreien meiner Fälle deutlich ausgesprochen war das gleichzeitige Erlahmen der Beine und Arme, welches in den Beobachtungen Gélineaus und Löwenfelds stärker ausgeprägt war. Die Dauer der Absencen betrug meist $^1/_4$—$^1/_2$ Minute, konnte sich aber nicht selten bis zu 2—3 Minuten erstrecken. Nur einmal kam gelegentlich eine Dauer von $^1/_2$ Stunde vor und bei einem der Kinder (im 8. Falle) ereigneten sich zwischendurch 2 stundenlange Schlafanfälle rasch hintereinander. Ob aus dem Vorkommen der letzteren sich eine engere Verwandtschaft dieser in der Literatur meist besprochenen Form mit den kurzen Absencen erschliessen lässt, mag vorerst dahingestellt bleiben. In den Fällen der Literatur ist allerdings häufiger ein Abwechseln von kurzen mit langen Schlafanfällen bei der gleichen Person geschildert worden.

Der Moment des Auftretens der Absencen wechselt; recht oft kommen sie inmitten der regsten Tätigkeit, z. B. im Springspiele, bei der Arbeit, andere Male aber wieder vorwiegend in der Ruhe, so namentlich während des Mittagessens und, was schon betont wurde, auffallend oft in der Nacht und morgens in aller Frühe, sowohl im Bette als beim Ankleiden. Ob die Patienten durch den Anfall geweckt worden oder ob der Anfall infolge des Wachwerdens eintritt, das ist schwer zu entscheiden.

Am meisten variiert die Häufigkeit der Anfälle; es sind alle Übergänge da von einer Absence in der Woche bis zu 100 und mehr an einem Tage, und die einzelnen Fälle bieten auch darin Schwankungen dar. Mehrmals ist die interessante Tatsache festgestellt worden, dass bei längerem Bettliegen (durch interkurrente Krankheit) das Leiden vorübergehend gänzlich wegblieb oder doch sehr selten wurde.

Die wissenschaftliche Erörterung ist, wie wir wissen, die ganze lange Epoche von $2\,^1/_2$ Dezennien beherrscht gewesen durch das Problem der Ätiologie unseres Leidens. Auch darüber dürfen wir uns heute auf wesentlich breiterer Grundlage und zuverlässiger als vordem äussern. Mögen sich auch die wirklichen Schlafanfälle, wie es Lamacq und Ballet behauptet haben, anders verhalten, mag hier ein tieferes körperliches Erkranktsein oder eine starke Fettsucht oft genug die Ursache abgeben, die leichteren und kurzen Absencen dürfen uns als ein ausgesprochen nervöses Leiden gelten. Denn auch die adenoiden Wucherungen und die Hemmung der Nasenrespiration bei zweien unserer Kinder stehen ziemlich sicher nicht in dieser Form des Konnexes mit den Absencen; man würde es wenigstens kaum begreifen, dass die letzteren gerade dann erst ausgebrochen sind, wo jene Abnormitäten operiert und damit in der Hauptsache weggeräumt

wurden, und nicht schon vorher, wo sie wirklich und lebhaft die Atmung stören mussten.

Im übrigen scheiden sich unsere Fälle sehr deutlich in die zwei schon längst von Gélineau selbst unterschiedenen Kategorien der primären selbständigen und der sekundären symptomatischen Narkolepsie. Drei von den Kindern und drei resp. vier unter den Erwachsenen sind durchaus frei gewesen von anderweiten Störungen; doch ist immerhin bei den Erwachsenen zuzugeben, dass 2 davon sich angestrengt im Geschäfte gefühlt haben, und die junge Frau Helene H. (im 2. Falle) besass seit der Kindheit jene eigenartigen und interessanten kurzen Lachanfälle, die wir als ein Vorstadium der späteren Absencen gedeutet hatten. Bei einem der jungen (nur summarisch erwähnten) Mädchen bestand lediglich eine Chlorose mässigen Grades. Die übrigen Personen waren zweifellos und stark neurasthenisch oder — in der entschiedenen Minderzahl — hysterisch. Da indessen gerade in der sekundären Kategorie das weibliche Geschlecht erheblich überwog und da hier die Diagnose auch wohl als Hystero-Neurasthenie zu kennzeichnen war, so ist die ätiologische Bedeutung des hysterischen Elements nicht ganz gering einzuschätzen. In fast all diesen Fällen erreichten die Absencen nur den Rang eines Symptoms unter so manchen anderen, sie sind etwas Accessorisches, während sie in den Fällen der primären Gattung tatsächlich das einzige nennenswerte und vom Patienten allein geklagte Leiden ausmachten.

Am wenigsten befriedigend hatte sich bis zur Zeit unsere Erkenntnis des Verlaufs und dementsprechend der Prognose der rätselhaften Affektion gestaltet, die ja überhaupt eher als ein Gebrechen oder eine Mangelhaftigkeit der Gehirnfunktion uns erscheint, denn als eine Krankheit. Woher jenes kam, war leicht zu bemerken; die Arbeiten und Untersuchungen stützten sich gewöhnlich auf einzelne Fälle mit dazu oft kurzer Beobachtungsdauer, und so hatte ich mir zur Aufgabe gemacht, seit Jahren alles Hierhergehörige zu verfolgen und zum Teil durch spätere Nachforschung das endgültige Schicksal der Fälle festzustellen. Auch so sind gerade bei dieser Frage noch allzu viele Lücken zu beklagen; aber in der Hauptsache lässt sich eine brauchbare Antwort erteilen. Bezüglich der sekundären symptomatischen Form hat sich die Sachlage als sehr einfach herausgestellt; das Symptom der Absencen verhält sich nicht anders als alle übrigen, d. h. es kommt und geht mit der allgemeinen Nervosität, aus welcher es hervorgegangen ist. Es ist also hier durchweg episodisch und periodisch aufgetreten und dauerte in praxi selten länger als einige Monate bis 1 oder 1 $^1/_2$ Jahre. Das trifft in dem Maße zu, dass man

umgekehrt aus einem vieljährigen Verlauf im allgemeinen auf den primären Ursprung des Leidens wird schliessen können.

Diese primäre Form aber besitzt in der Tat zumeist die Hartnäckigkeit, welche ihr Löwenfeld bereits mit Recht bezeugt hat. Die Fälle bei Erwachsenen verharrten nach 2 und 3 Jahren noch auf dem gleichen Stande wie zu Anfang und von einer 7jährigen Dauer soll sogleich noch bei einem weiteren, noch nicht erwähnten Falle berichtet werden. In der Literatur finden wir eine Beobachtung (von Cormac) von 4 jährigem Verlauf als noch in der Blüte befindlich, wenn auch gemildert, verzeichnet, jener sonderbare Fall von Nammacq war sogar vom 14. bis zum 28. Lebensjahr gleich intensiv geblieben. Hingegen hat aber doch Löwenfeld bei seinem Falle nach etwa 6—7 Jahren eine erhebliche Besserung erlebt, und ich selbst berichtete, dass der Knabe Hermann H. nach Ablauf von 8—9 Jahren eine schon fast als Heilung zu bezeichnende Besserung erreicht hat, während freilich das Mädchen Frieda V. am Ende des 7. Krankheitsjahres noch auf der Höhe der Affektion verharrte. Die Heilung bei dem Kinde Mina M. nach nur 5 monatlichem Verlauf konnte zunächst nur mit Vorbehalt notiert werden und die 2 Heilungen, welche Berkhan bei seinen geistesschwachen Kindern gleichfalls nach kurzer Dauer der Absencen anführt, gründen sich auf nur nebenbei bei Schulvisitationen gemachte Wahrnehmungen und sind daher bei einer zur Zeit noch wenig geklärten Frage wie der vorwürfigen kaum zu verwerten.

Dass unsere Narkolepsie nach mehrjährigem und typischem Verlauf bei einem Kinde mit dem Ausbruch epileptischer Krämpfe abschliessen kann, diese wichtige Tatsache ist durch unseren 9. Fall (Emil Th.) nun erwiesen. Ob dies öfter geschieht, das wissen wir damit noch nicht; sehr zu bemerken ist aber doch dabei, dass dieser Fall der einzige unter unseren 15 und anscheinend unter sämtlichen bekannten 24 ist, bei welchem im Anfalle trotz des erhalteuen Bewusstseins öfter eine Enuresis vorgekommen ist. Hier bleibt für künftige Forschung gerade bei der wichtigsten Frage noch viel zu tun. Bisher sind wir berechtigt anzunehmen, dass der Zusammenhang zwischen den kurzen und leichten narkoleptischen Anfällen und der Epilepsie die Ausnahme bildet. Bei den gewöhnlichen sekundären Formen kommt er überhaupt nicht in Frage (vergl. auch die Bemerkungen S. 475—476).

Charakteristischer und zugleich übersichtlicher ist die Art des Beginns der Affektion. Wir wissen bereits, dass fast durchweg das Leiden sei es im kindlichen, sei es im jugendlichen Alter einsetzte, dort schon vom 4.—7. Jahre ab, hier meist im Anfange der zwanziger

Jahre oder früher (z. B. bei Löwenfeld mit 14 Jahren und ebenso im Nammacqschen Falle). Eine Ausnahme macht nur der Patient unserer 1. Beobachtung, welcher mit etwa 44 Jahren zuerst die Anfälle erworben hat. Bei den Erwachsenen war es nicht ganz klar, ob es eines Gelegenheitsanlasses dazu bedurfte; es scheint aber doch sehr, als ob fast in jedem einzelnen Falle stärkere Gemütsbewegungen, welche bald kürzer, bald etwas länger vorangegangen waren, das auslösende Moment dargestellt haben. Wer unsere Krankengeschichten daraufhin ansieht, wird die einzelnen Belege dafür nicht vermissen. Ganz überraschend scharf aber tritt dieser Ursprung hervor bei unseren kleinen Patienten aus dem Kindesalter: 2 mal sind die Anfälle förmlich explosiv in den nächsten Tagen nach einer Hals- oder Nasenoperation in die Erscheinung getreten, bei welchen die Kinder sich aufs heftigste gesträubt und aufgeregt hatten; ebenso evident geschah dies einmal nach dem Schreck über die Neujahrsschiesserei auf unseren Strassen, und zwar bei dem später epileptischen Jungen, und sehr wahrscheinlich auch endlich war bei dem lebhaften Knaben Hermann H. der übel angebrachte Scherz eines Kindermädchens, welches den Jungen zu erschrecken sich vorgenommen hatte, die Erkrankungsursache. Alle Kinder galten vorher nicht als besonders „nervös", waren aber immerhin von erregbarem Naturell.

Erheblich ist jedenfalls die Rolle, welche die familiäre Belastung bei unserem Leiden spielt, namentlich wieder bei der primären Form; eine angeborene Schwäche der Gehirnfunktion liegt hier offenbar relativ häufig zugrunde. Gerade von unseren vier kindlichen Patienten wiesen 3 eine ziemlich starke Heredität auf und das vierte, Frieda V., hatte an Konvulsionen gelitten, war zweifellos minder begabt, überdies auch korpulent. In einem Falle (Hermann H.) soll überdies die Cousine in der identischen Art affiziert sein durch Anfälle, und mehrmals erwähnt die Literatur der Narkolepsie die gleichartige Erkrankung bei einem der Eltern der Patienten. Nicht unwichtig ist hier auch, dass bei dem kleinen Mädchen Mina M. ein Onkel und wahrscheinlich noch weitere Ascendenten Epileptiker sind oder waren. Von unseren erwachsenen Patienten mag etwa die Hälfte positive Angaben bezüglich des Vorkommens von Nervenleiden in der Familie gemacht haben, und man darf hiernach voraussetzen, dass der tatsächliche Prozentsatz der Belastung ein noch merklich grösserer ist. Die (echte) Narkolepsie ist hiernach ein Leiden, dass mit Vorliebe auf dem Boden der vererbten nervösen Disposition erwächst.

Über verwandte Formen der Bewusstseinstrübung (bezw. weitere Kategorien der Narkolepsie). Zum ersten Male seit Gélineaus grundlegender Publikation ist es hier versucht worden,

ein zusammenfassendes Krankheitsbild der narkoleptischen Absencen in seinen Grundzügen zu entwerfen. Es ist ein eigenartiger und scharf umrissener Symptomenkomplex, den wir durchmustert haben, aber das Bild würde ein unvollständiges bleiben, wenn wir nicht am Schlusse einige verwandte Erscheinungen aus dem Kreise der Bewusstseinstrübungen kurz damit in Vergleich setzen würden. Was diesen Absencen ihr eigenartiges Gepräge verleiht, das war leicht zu erkennen und auf zwei Grundeigenschaften zurückzuführen: erstlich die Bewusstseinstrübung betrifft nur die höheren Funktionen des Gehirns und hier finden wir gleichzeitig eine Hemmung des Denkens wie der willkürlichen Bewegung; die automatischen Verrichtungen, z. B. die Erhaltung des Gleichgewichts und das Ausweichen vor Hindernissen, gehen gewöhnlich fort und werden nur in einer kleineren Minderzahl der Fälle gleichfalls gehemmt. Zweitens diese Anfälle psychischen Erstarrens wiederholen sich innerhalb langer Zeiträume stetig und periodisch und oft täglich in ungemein zahlreichen Attacken.

Nun ist diese Abnormität eine zwar nicht so ungewöhnlich seltene, wie man bisher durchweg geglaubt hatte, aber doch kommt sie immerhin nur vereinzelt vor — und dies ist ein geradezu seltsames Faktum. Unser Gehirn scheint von Hause aus disponiert zu sein zur Bewusstseinsstörung; ist doch der Schlaf eine solche und ist er doch direkt die Parallelexistenz, die wir leben, und befindet sich doch die Bewusstseinsfunktion ausserdem stets in einem so labilen Gleichgewicht, dass ein paar Momente der Unterbrechung des arteriellen Blutwechsels im Gehirn genügen, um das Bewusstsein aufzuheben. Wir brauchen nicht auszuführen, dass dementsprechend verschiedene Arten gelegentlicher Bewusstseinsstörung häufig vorkommen, aber dennoch gewiss nicht so oft, wie man a priori denken sollte. Dagegen sind die Krankheitszustände, welche periodisch in kleinen Intervallen wiederkehrende Störungen des Bewusstseins verursachen, merkwürdig klein an Zahl, und man kannte als solche, abgesehen von körperlichen Affektionen, welche häufige Ohnmachten oder urämisch-toxische Anfälle und dergl. bedingen konnten, eigentlich bisher nur die Hysterie und die Epilepsie. Dazu trat nun als dritte Gattung die Narkolepsie, und man begreift daher, dass ihr ein nicht geringes allgemeines Interesse beiwohnt, etwa ähnlich wie dies früher der neugewonnenen Kenntnis von den sogenannten Dämmerzuständen entgegengebracht worden ist. Beiläufig gesagt unterscheidet sich die Narkolepsie in allen Formen von jenen dadurch, dass bei ihr kein neuer abnormer, ja überhaupt kein Bewusstseinsinhalt vorkommt.

Jene Sonderstellung hatte man denn auch schon bisher richtig

herausgefühlt, und darum hatte man in der Überzahl der Veröffentlichungen zur Lehre von der Narkolepsie alle Kategorien periodisch sich häufender Schlafanfälle und einfacher inhaltsleerer Bewusstseinstrübungen in die gleiche Krankheitsgattung wie die Gélineauschen Absencen zusammengruppiert. Hier sind aber gewiss, wie wir in der Einleitung bereits erörtert haben, ziemlich verschiedenartige Dinge neben einander gestellt worden, nicht allein mannigfache Krankheitsformen, wie z. B. epileptische und hysterische Schlaf- und Dämmerzustände, ferner die durch asphyktische Blutbeschaffenheit, urämische und toxämische Erkrankung bedingten Bewusstseinsstörungen, sondern es ist auch nicht einmal die Gleichartigkeit des Symptoms beachtet und gewahrt worden. Gélineau hatte doch mindestens eine neue Form der Bewusstseinsstörung in periodischer Wiederkehr als neuen nervösen Symptomenkomplex geschildert, der vom bisher bekannten epileptischen Petit mal sich unterschied. Die Narkolepsie, wie sie in der Literatur heute sich vorfindet, ist aber weder eine einheitliche Krankheitsgattung, noch auch nur ein einheitliches Symptomenbild, ja sie ist oft nicht einmal eine Nervenkrankheit im eigentlichen Sinne. Dennoch wird mit diesem Einwande die Frage nicht erschöpft. Es gibt allem Anschein nach auch ziemlich seltene Fälle, wo ein wirklicher kurzer Schlafzustand sich in ganz ähnlicher Weise wie unsere Absencen, d. h. in vielfältiger periodischer Wiederkehr und entweder selbständig oder auf dem Boden der Neurasthenie und Hysterie (dazu sicher auch bei der Epilepsie) einstellt. Ein solche Form darf dann als ein zweiter Typus der Narkolepsie gelten und dazu darf man dann auch wohl die analogen heute schon sichergestellten Fälle rechnen, welche bei der allgemeinen Adipositas vorkommen.

Indessen tut hier eine erneute kritische Nachprüfung entschieden not, und ich selbst habe noch nichts derart beobachten können, wenn ich auch schon häufig genug vereinzelte hysterische Schlafanfälle und Delirien gesehen habe. Hingegen habe ich noch interessante leichtere Symptomenbilder der Absencen kennen gelernt, und zwar meine ich damit nicht irgend eine der Abarten der neurasthenischen Angstanfälle, bei welchen das Bewusstsein stets erhalten zu sein pflegt ohne Trübung, sondern wieder eine ziemlich seltene Zustandsform, bei welcher nur das Denken, aber nicht auch die willkürliche Bewegungsfähigkeit aufgehoben ist. Ich kann dafür 2 eigene Beobachtungen anführen.[1])

1) Ein offenbar hierher gehöriger Fall ist die Beobachtung V (43jährige Frau) in der neuesten Publikation von H. Oppenheim, Über psychasthenische Krämpfe. Journal f. Psychologie und Neurologie. Bd. VI. 1906 (s. Nachtrag).

10. Fall. Philipp Peter H., 26 Jahre alt, Kaufmann, rez. 17. VIII. 1904. Seit $^1/_2$ Jahr ist er nervös, wird leicht zittrig, regt sich stark über alles auf und hat ein allgemeines Gefühl der Unruhe. Die Lebensweise ist mässig.

Etwa alle 4 Wochen kommt seither ein sogen. „Schwindelanfall" über ihn, dessen Herannahen er tags zuvor schon merkt: mitten in der Arbeit überfällt ihn ein Gefühl des „Schwindels", d. h. er kann nun nicht mehr arbeiten und nicht mehr im Zusammenhang denken, allerlei ungewollte Gedanken von älteren und unerheblichen Sachen schiessen rasch sich durchkreuzend durch den Kopf, ohne dass er darüber Herr ist. Er sitzt dann da, indem er seinen Kopf in die Hände stützt, und der ganze Zustand dauert $^1/_2$ Stunde. Am Schlusse schüttelt es ihn wie in einer Art kurzen Schauders und dann arbeitet er wieder fort, wie wenn nichts geschehen sei.

Er ist ein kleiner, etwas ängstlicher Mensch, der bisher nicht krank war, ohne andere Krankheitszeichen und ohne familiäre Belastung. Über sein ferneres Schicksal ist mir nichts bekannt geworden.

11. Fall. Heinrich W., Lehrer, 50 Jahre, rez. 22. II. 1906. Familie ist gesund, er selbst ist von etwas cholerischem Temperament, nur leicht nervös, von vorsichtiger Lebensweise.

Vor 12 Jahren kam ein Fall auf dem Eise bei ihm vor ohne erhebliche Folgen; sonst ist nie etwas Besonderes vorgefallen. Er lebt sehr ruhig und angesehen auf dem Lande.

Seit Mai 1899, also nun fast 7 Jahre, hat er andauernd eigentümliche Anfälle von „momentanem Erlöschen des Bewusstseins unter Wehgefühl", wie er selbst es schildert. Gerade jetzt hat er, schliesslich ängstlich geworden, deshalb einen längeren Urlaub zum Zwecke einer Kur genommen. Beim 1. Anfall vor 7 Jahren wollte er gerade einen Vereinsausflug unternehmen und leiten und hatte morgens die Eisenbahnbillette besorgt; als nun am Nachmittag der Schuldiener kam und nach den Karten fragte, wusste er momentan garnichts mehr davon und antwortete auch so seiner Frau, welche sich die Karten von ihn geben lassen wollte. Schon 10 Minuten darnach war ihm aber alles wieder klar. Durchschnittlich dauert ein solcher Zustand 2—3, auch 5 Minuten oder etwas länger. Jedesmal ist das Denken und das Bewusstsein der gegenwärtigen Situation abgeschnitten; manchmal kann er sogar nicht sprechen, andere Mal spricht er etwas Verkehrtes, z. B. einmal in der Schule von ausländischen Störchen, von welchen absolut nicht die Rede gewesen war. Gewöhnlich versagt indessen nur das Gedächtnis plötzlich.

Anfangs kamen die Zustände nur alle 3—4 Wochen einmal, jetzt etwa jede Woche. Dabei hat er zunächst ein Gefühl des Wehs, das sich über den ganzen Körper verbreitet, von unten nach oben steigend, also eine Art Aura; er wird blass, das Gedächtnis (aber nicht das Bewusstsein) entflieht und nach ein paar Minuten ist wieder alles vorbei. Manchmal fühlt er zu Beginn auch ein elektrisches Strömen in den Fingerspitzen, nimmt auch wohl die Hand seiner Frau und sieht verwirrt aus. Andere Male legt er sich rasch aufs Sopha. Hinterher sagt er gewöhnlich: „Jetzt wars da"; gewöhnlich weiss er auch alles, was vorgefallen ist (und er hat sich sogar darüber ein Buch mit vielen Notizen angelegt). Gleich

darauf ist er wohl wie sonst auch. Dem Anfalle geht gern einen bis mehrere Tage ein Gefühl des Kopfdrucks voran.

Er ist bisher stets gesund und körperlich rüstig gewesen; einige wenige Male kam es indessen in früheren Jahren vor, dass er, wenn er nachts jäh aus dem Schlafe sich erhob (infolge von Urindrang), dann ohnmächtig vor dem Bette niedersank. Im übrigen war er noch nicht besonders krank, er ist gern tätig und geistig regsam. Nie ist weder bei ihm, noch in der Familie irgend etwas von Epilepsie vorgekommen. Auch seit Beginn der Anfälle hat sich sonst nichts verändert.

Objektiv erscheint er als grosser und kräftiger Mann, ruhig und verständig im Auftreten, wohl konserviert und ohne Spuren merklicher Arteriosklerose. Auch sein Hausarzt hat bei ihm noch nichts Abnormes entdeckt, auch nicht bei der Urinprüfung. — Der Carotidendruckversuch bleibt ohne Wirkung bezüglich des Bewusstseins.

Man erkennt, dass hier in diesen 2 Fällen eine Form der Absence vorliegt, welcher die körperliche Unbewegtheit mangelt und in der also nur die höhere Geistesfunktion plötzlich abgeschnitten ist; die Personen können auf einmal nicht mehr denken und wissen nicht, was sie noch kurz vorher getan haben. Sie sind tatsächlich wie „vor den Kopf gestossen", denn nach Kopferschütterung kommt bekanntlich etwas Ähnliches vor. Auch hier, nach siebenjährigem Verlaufe, ist es gewiss nicht angebracht, einen Zusammenhang mit der Epilepsie zu postulieren, und im übrigen ist eben der letzte, 11. Fall wieder ein gutes Beispiel eines derartigen selbständigen Leidens. Wir haben damit einen dritten Typus der Narkolepsie kennen gelernt, und es wird nun an der Zeit sein, die bisher in der Wissenschaft geltende Lehre zu revidieren, nach welcher jede Form von sich wiederholender Bewusstseinsstörung, für welche eine Ursache nicht ersichtlich war, in dubio der Epilepsie zugerechnet wurde. So gross der wissenschaftliche Fortschritt war, welcher durch diesen methodischen Grund- oder Lehrsatz erreicht wurde, so ist er doch nunmehr einzuschränken. Bestimmte Arten inhaltsleerer Bewusstseinstrübungen kommen auch auf Grund einer wesentlich leichteren und gutartigeren Störung der Gehirnfunktion vor und werden vorerst am besten mit dem Gattungsnamen der Narkolepsie zusammengefasst.

Erinnern wir hier nur noch im Vorbeigehen, dass gerade bei der Neurasthenie der Arteriosklerotiker ab und zu ähnliche Anfälle von plötzlichem Versagen des Denkens und des Gedächtnisses angetroffen werden, so dass z. B. die Personen, ohne dass Schwindel oder irgend welche vasomotorische Störungen erheblicher Art zugegen zu sein brauchen, sich eine Zeit lang in den Strassen ihrer Vaterstadt resp. ihres Wohnortes nicht mehr zurechtfinden und von Fremden

nach Hause gebracht werden müssen. Ein solcher Anfall kann Minuten bis zu einer Stunde dauern und es braucht kein Schaden zurückzubleiben. Beobachtungen solcher Art habe ich selbst nun schon in mehreren Fällen machen können.

Über die physiologische Grundlage der Narkolepsie. Wir wissen zwar sehr wenig über die physiologischen Bedingungen des Bewusstseins, aber so viel erhellt doch deutlich, dass die narkoleptischen Absencen als eine vorübergehende Hemmung der Hirnrindenfunktion aufgefasst werden müssen. Ob nun hier ein direkter allgemeiner Nachlass der Zellentätigkeit ab und zu sich ereignet oder ob dies indirekt durch die Reizung eines vasomotorischen oder eines sogenannten Hemmungszentrums geschieht, darüber ist schwer etwas Bestimmtes zu sagen. Einfache Gehirnanämie oder Hyperämie bewirkt bekanntlich sonst Schwindel und Ohnmacht, aber nicht die eigenartige Hemmung allein der höheren geistigen Funktion. Überdies ist der Versuch der Kompression beider Carotiden (resp. der grossen Halsgefässe überhaupt), welcher bei zu vasomotorischem Schwindel disponierten Personen diesen auch rasch auszulösen pflegt, immer bei unseren Patienten ergebnislos verlaufen. Aber es könnte immerhin sein, dass ähnlich wie vielleicht im natürlichen Schlafe nur eine Anämie der Hirnrinde allein bei jenen Absencen stattfindet. Sowohl der Shok wie der geistige Zustand unmittelbar vor dem Einschlafen scheinen ähnliche Bedingungen und ein ähnliches psychisches Verhalten wie unsere Absencen darzubieten; und im ganzen machen diese den Eindruck, als ob es sich dabei um ein Symptom der Gehirnmüdigkeit handle. Jedenfalls ist es merkwürdig, dass wiederholt bei längerer Bettlage ein gänzliches Cessieren der gerade zuvor noch häufigen Anfälle eintrat, und dies auch dann, wenn die Ruhekur nur durch eine harmlose Verletzung, also bei gewöhnlichem Gesundheitszustande erzwungen war.

Vom epileptischen Petit mal unterscheidet sich unsere narkoleptische Form nicht nur dadurch, dass die Bewusstseinsstörung nur eine partielle ist, sondern auch dass sie leicht auslösbar und auch leicht unterdrückbar ist. Jenes resultiert anscheinend nur aus inneren, nicht zu beeinflussenden Bedingungen, ist aber dafür erheblich der Wirkung der Bromsalze zugänglich. Diese wird ganz plötzlich durch starke Aufregungen ins Dasein gerufen, bestimmte Situationen, momentane Reize erzeugen oft die einzelnen Anfälle, rechtzeitige geistige Konzentration oder ein äusserer Anstoss unterdrücken oder unterbrechen den Anfall. Dafür reagiert er aber, abgesehen von der längeren Bettruhe, auf keine der medikamentösen Heilbestrebungen. Daraus ist zu schliessen, dass die das Bewusstsein bedingenden Hirnrindenprozesse

in der Narkolepsie einen wesentlich labileren Charakter besitzen als in der Epilepsie; freilich handelt es sich dabei auch nur um die feinsten und höchsten Funktionen, nämlich das Denken und den Willen, und deren Störung ist stets nur eine ganz kurze.

Dass diese ganze Abnormität dabei nur einen relativ leichten Defekt darstellt, das ergibt sich aus der Tatsache, dass sie verträglich ist mit einem sonst gesunden Nervensystem und dass sie auch nach vieljähriger Dauer und selbst im zarten Kindesalter keinen Schaden für die Psyche und für die ganze Entwicklung nach sich zieht. Dabei ist es auch theoretisch und psychologisch ungemein interessant, dass das Denken und die Willenshandlung innerhalb der Bewusstseinsfunktion einen gesonderten Faktor repräsentiert, welcher für sich allein durch momentane Hemmungsreize aufgehoben werden kann, während das allgemeine Bewusstsein noch fortdauert. Es ist eben die Reinheit und Isoliertheit dieser Störung bei den narkoleptischen Absencen das Bezeichnende, während beim Shok und in hysterisch-kataleptischen Anfällen wesentlich kompliziertere Verhältnisse herrschen. Greift übrigens die Hemmungswirkung etwas weiter um sich, dann erblicken wir auch gleichzeitig jene Störungen des Ganges, Stehens und des Greifens, welche einzelne unserer Fälle und diejenigen von Gélineau, Westphal und Löwenfeld dargeboten haben. —

Leider ist gegenwärtig keine Therapie der primären Narkolepsie als wirksam bekannt, während die sekundäre, wie erwähnt, recht dankbar für die kausale Behandlung des Grundleidens sich erweist. In Zukunft würde ich aber doch auch teils eine Ruhekur, teils vasomotorisch wirkende Mittel (wie Nitroglyzerin) versuchen. —

Nachtrag bei der Korrektur. In der vorliegenden Arbeit sollte einmal die Pathologie der narkoleptischen Absence umschrieben werden: symptomatisch erschien sie als eigenartige Bewusstseinsstörung, nosologisch teils als selbständige Neurose, teils als ein Symptom in der Neurasthenie und (offenbar selten) der Epilepsie. Zweitens aber sollte der Bereich des Epilepsiebegriffes eingeengt werden, in welchen heute noch fast jede ätiologisch unklare Bewusstseinsstörung ziemlich wahllos eingereiht wird. In dieser zweiten Aufgabe nun begegnet sich eine wichtige neue Publikation von H. Oppenheim („Über psychasthenische Krämpfe. Journal f. Psychologie u. Neurologie. Bd. VI. 1906") mit unserer Arbeit. Oppenheim geht hier mit einer gewissen Kühnheit sogar so weit, dass er schwere epileptiforme Konvulsionen mit Bewusstlosigkeit, Abgang von Urin und Stuhl und Zungenbiss von der Epilepsie scheidet und der Neurasthenie zuweist, und zwar dann, wenn erstlich diese Anfälle in Jahr und Tag nur vereinzelt erfolgen, wenn es sich dabei um schwer neurasthe-

nische Individuen handelt, und wenn drittens jeweils ein bestimmtes nervöses Reizmoment (darunter allerdings sogar gelegentlich Alkoholexzesse) den Anfall offenbar herbeigeführt hatte. Er nimmt an, dass dabei jene besondere schwere Form der angeborenen Neurasthenie vorliege mit degenerativem Charakter und vorwaltend psychischen Symptomen, welche Janet als Psychasthenie bezeichnet hat, und er führt 7 einzelne Fälle zum Erweis seiner Auffasssung an. Auch diese Frage nun, welche mir freilich noch keineswegs geklärt erscheint, ist sehr weiterer Forschung würdig, wie überhaupt eine neue Prüfung des Begriffes der sogen. „larvierten Epilepsien" erwünscht ist. Denn die bisherige Annahme und Lehre, dass es eigentlich nur eine Neurose gebe, welche periodisch wiederkehrende Bewusstseinsstörungen verursacht, die Epilepsie nämlich, kann heute nicht mehr in dieser Ausschliesslichkeit anerkannt werden. Namentlich scheinen auch die verschiedensten konstitutionellen (bezw. degenerativen) Neuropathien zu ähnlichen Störungen geneigt zu sein.

Therapeutisch füge ich noch an, dass O. Kohnstamm, welchem ich den Hinweis auf die genannte Arbeit Oppenheims verdanke, in zwei Fällen des letzteren sehr günstige Resultate durch ableitende kalte Fussdouchen erhalten hat.

XXIV.

Besprechungen.

1.

Anleitung zur Augenuntersuchung bei Allgemeinerkrankungen. Von Dr. Heine-Breslau. Mit 19 Abbildungen. Jena, G. Fischer. 1906. 142 S.

Wie häufig der Neurologe eine eingehende Funktionsprüfung des Auges in allen seinen Teilen vornehmen muss, braucht hier nicht näher auseinandergesetzt zu werden. Das vorliegende Büchlein, welches eine Anleitung zur Augenuntersuchung gibt, nicht mit Rücksicht auf spezialistische Zwecke, sondern gerade im Hinblick auf alle die mannigfaltigen Beziehungen von Augenveränderungen zu den Erkrankungen anderer Organe, wird deshalb auch gerade uns Neurologen und Internisten besonders erwünscht sein. Der Verf., langjähriger Assistent von Professor Uhthoff, dem anerkannt besten Kenner der Augenveränderungen bei Nervenleiden, hat aus dem grossen Material der Breslauer Kliniken und bei dem erfreulichen Zusammenarbeiten der hiesigen Augenklinik mit den anderen klinischen Instituten hierselbst eine grosse Erfahrung auf allen einschlägigen Gebieten erworben. Seine Arbeit ist daher keine blosse Kompilation, sondern trägt auf jeder Seite den Stempel eigener Erfahrung und persönlicher Anschauung. Ich kann das klar und übersichtlich geschriebene Buch bestens empfehlen.

Strümpell.

2.

Handbuch der Physiologie des Menschen in vier Bänden herausgegeben von W. Nagel (Berlin). Braunschweig, Fr. Vieweg und Sohn. 1904 u. flg.

Ref. möchte die Leser dieser Zeitschrift auf das neue umfassende Handbuch der Physiologie aufmerksam machen, das Prof. Nagel unter der Mitwirkung einer grossen Anzahl vortrefflicher Fachleute herausgibt und von dem gerade die für die Neurologie wichtigen Abschnitte bereits grösstenteils erschienen sind. Dieses Handbuch ist für uns Neurologen besonders wertvoll, weil es in erster Linie nur die Physiologie des Menschen berücksichtigt und gerade deshalb auf allen neurologischen Gebieten auf die Ergebnisse der Pathologie und die Beziehungen der experimentellen zur pathologischen Forschung vielfach Rücksicht nehmen musste. Von den uns hier besonders interessierenden Abschnitten erwähne ich zunächst die Physiologie der Sinne, welche den ganzen dritten 806 Seiten starken Band einnimmt. Besonders hervorzuheben sind die geradezu klassischen von J. von Kries verfassten Abschnitte „zur Psychologie der Sinne“ und über „die Gesichtsempfindungen“ und die lehrreichen, erschöpfenden Darstellungen der Physiologie der Druck-, Temperatur- und Schmerzempfindungen von T. Thunberg, sowie der Physiologie der Lage-,

Bewegungs- und Widerstandsempfindungen von W. Nagel. Von dem vierten Bande, der die Physiologie des Nerven- und Muskelsystems enthält, ist bisher nur die erste Hälfte erschienen mit den für uns besonders wichtigen Abschnitten über die Physiologie des Gehirns von A. Tschermak, Physiologie des Rücken- und Kopfmarks von O. Langendorff und Physiologie des sympathischen Nervensystems von P. Schultz.

A. Strümpell.

Literaturübersicht.

G. Anton, Über den Wiederersatz der Funktion bei Erkrankungen des Gehirns. Berlin, S. Karger. 1906. 32 S.

M. Benedikt, Aus meinem Leben. Erinnerungen und Erörterungen. Wien, C. Konegen. 1906. 419 S.

E. Bleuler, Affektivität, Suggestibilität, Paranoia. Halle a. S., C. Marhold. 1906. 144 S.

Bumke, Was sind Zwangsvorgänge? Halle a. S., C. Marhold. 1906. 45 S.

O. Förster, Die Kontrakturen bei den Erkrankungen der Pyramidenbahn. Berlin, S. Karger. 1906. 65 S.

L. v. Frankl-Hochwart, Der Menière'sche Symptomenkomplex. Zweite Auflage. Wien, A. Hölder. 1906. 101 S.

Eduard Wilhelm Güntz, der Begründer des Thonbergs. Eine archivalisch-biographische Studie. Leipzig 1906. 76 S.

Juristisch-psychiatrische Grenzfragen. Zwanglose Abhandlungen. Herausgegeben von Finger, Hoche und Bresler. Bd. III. und IV. Halle a. S., C. Marhold. 1906.

M. Kassowitz, Allgemeine Biologie. Bd. IV. Nerven und Seele. Wien, M. Perler. 1906. 534 S.

Malaisé, Die Prognose der Tabes dorsalis. Berlin, S. Karger. 1906. 51 S.

P. J. Möbius, Über Robert Schumanns Krankheit. Halle a. S., Carl Marhold. 1906. 52 S.

Derselbe, Die Geschlechter der Tiere. Teil I—III. Halle a. S., C. Marhold.

C. von Monakow, Gehirnpathologie. Zweite umgearbeitete Auflage. Wien, Alfred Hölder. 1905. 1319 S.

W. Nagel, Handbuch der Physiologie des Menschen. Bd. II. Physiologie der Drüsen, der inneren Sekretion, der Harn-, Geschlechts- und Verdauungsorgane. Braunschweig, Fr. Vieweg. 1906. 1. Hälfte. 384 S.

P. Penta, Die Simulation von Geisteskrankheit. Aus dem Italienischen von R. Ganter. Würzburg, A. Stuber. 1906. 214 S.

M. Probst, Gehirn und Seele des Kindes. Berlin, Reuther u. Reichard. 1904. 148 S.

W. Schoen, Das Schielen. Ursachen, Folgen, Behandlung. München, J. F. Lehmann. 1906. 250. S.

R. Sommer, Klinik für psychische und nervöse Krankheiten. Bd. I., Heft 1. Halle a. S., C. Marhold. 1906. 75 S.

G. Vorberg, Dementia paralytica und Syphilis. Leipzig und Wien, Franz Deuticke. 1906. 26 S.

41,
68